

Федеральное государственное бюджетное образовательное учреждение
высшего образования "Кировский государственный медицинский
университет" Министерства здравоохранения Российской Федерации



АКТУАЛЬНЫЕ ВОПРОСЫ СТОМАТОЛОГИИ

***ТРУДЫ IV
ВСЕРОССИЙСКОЙ
НАУЧНО-ПРАКТИЧЕСКОЙ КОНФЕРЕНЦИИ С
МЕЖДУНОРОДНЫМ УЧАСТИЕМ***

Киров, 2020

УДК 616.31

ББК 56.6

А43

АКТУАЛЬНЫЕ ВОПРОСЫ СТОМАТОЛОГИИ: сборник всероссийской научно-практической конференции с международным участием / Под ред. Л.М.Железнова,– Киров: Кировский государственный медицинский университет, 2020. – 267с.

ACTUAL QUESTIONS OF DENTISTRY: the digest of the Russian scientific and practical conference dedicated / edited by Zheleznov L.M. Kirov, Kirov state medical university, 2020. – 267 p.

ГЛАВНЫЙ РЕДАКТОР

доктор медицинских наук, профессор Лев Михайлович Железнов.

ЗАМЕСТИТЕЛИ ГЛАВНОГО РЕДАКТОРА:

доктор медицинских наук, профессор Максим Петрович Разин,
кандидат медицинских наук, доцент Светлана Николаевна Громова.

ТЕХНИЧЕСКИЙ РЕДАКТОР

Фалалеева Екатерина Андреевна

EDITOR-IN-CHIEF

Zheleznov L.M.

Professor, Dr.sc.med.

DEPUTIES EDITOR-IN-CHIEF

Razin M.P.

Professor;

Gromova S.N.,

Docent

TECHNICAL EDITOR

Falaleeva E.A.

В сборнике представлены научные работы, выполненные учеными, аспирантами и студентами на кафедрах медицинских ВУЗов России. Результаты исследований, представленные в сборнике, отражают актуальные проблемы клинической и экспериментальной стоматологии, а также учитывают интересы смежных областей. Материалы сборника будут интересны студентам, практикующим врачам, преподавателям медицинских ВУЗов и научным сотрудникам.



Л.М. ЖЕЛЕЗНОВ

Ректор Кировского государственного
медицинского университета,
заслуженный работник высшей школы
Российской Федерации, доктор
медицинских наук, профессор

Глубокоуважаемые коллеги, дорогие гости!

Я рад приветствовать вас на IV Всероссийской научно-практической конференции с международным участием «АКТУАЛЬНЫЕ ВОПРОСЫ СТОМАТОЛОГИИ». Сегодня стоматологический факультет Кировского ГМУ по праву пользуется заслуженным авторитетом в российском научно-образовательном сообществе, а его выпускники обладают самыми современными знаниями и с успехом применяют их в профессиональной деятельности. Кафедра стоматологии сотрудничает со многими ведущими стоматологическими факультетами, зарекомендовала себя на международных конференциях высокого уровня, на достойном уровне организует и проводит собственные научно-практические мероприятия. IV научно-практическая конференция «Актуальные вопросы стоматологии» проводится совместно со Стоматологической Ассоциацией России при участии ведущих профессоров научно-образовательного медицинского кластера «Средневолжский», ученых и практических врачей профильных учреждений и организаций России, стран ближнего зарубежья. Убежден, что конференция пройдет в созидательной и творческой атмосфере, а принятые рекомендации будут способствовать укреплению научного потенциала, интеграционных связей, использованию передового опыта развития стоматологии. Желаю всем участникам конференции плодотворной работы, творческих свершений и научных побед во имя сохранения лучших традиций отечественного здравоохранения и российской медицинской науки, а коллективу стоматологического факультета Кировского ГМУ – процветания и новых высот.

Содержание

Аракелян К.А., Романенко И.Г., Зяблицкая Е.Ю. АКТИВНОСТЬ АПОПТОЗА КЛЕТОК ПРИ ТЕРАПИИ МУКОЗИТА.....	9
Байт Саид О.М.Х. КЛИНИЧЕСКОЕ ПРИМЕНЕНИЕ ЩЕЛОЧНОГО КОМПОЗИТА SENTION N В ПЛОМБИРОВАНИИ ПОСТОЯННЫХ ЗУБОВ ПО I КЛАССУ ПО BLACK.....	13
Барадина И.Н., Бородин Д.М. ИССЛЕДОВАНИЕ НАРУШЕНИЙ ВИСОЧНО-НИЖНЕЧЕЛЮСТНЫХ СУСТАВОВ МЕТОДОМ УЛЬТРАЗВУКОВОЙ ДИАГНОСТИКИ У ПАЦИЕНТОВ С СИНДРОМОМ ОБСТРУКТИВНОГО АПНОЭ СНА И ХРАПА В СОЧЕТАНИИ С ПРИЗНАКАМИ БРУКСИЗМА	16
Беляев В.В., Эль-Айди М.А., Беляев И.В. ЗНАЧИМЫЙ ИНДЕКС В ОЦЕНКЕ КАРИЕСА ЗУБОВ У СТУДЕНТОВ ВУЗа	20
Васильева А.А., Окружнова В.В., Цымбалов Д.А. ДОПОЛНИТЕЛЬНЫЕ МЕНТАЛЬНЫЕ ОТВЕРСТИЯ.	24
Вершинина Т.С., Романенко К.К., Саврасова А.Ю. СОЦИОЛОГИЧЕСКОЕ ИССЛЕДОВАНИЕ ОТНОШЕНИЯ СТУДЕНЧЕСКОЙ МОЛОДЁЖИ К ИНСТИТУТУ СЕМЬИ, БРАКУ И РОЖДЕНИЮ ДЕТЕЙ	28
Гаврилова О.А., Давыдов Б.Н., Туркевич Г.Б. ЛЕЧЕНИЕ ВРОЖДЕННЫХ АНОМАЛИЙ РАЗВИТИЯ УЗДЕЧКИ ЯЗЫКА У ДЕТЕЙ.....	33
Григорьева А.А., Сивцева Н.В., Сувырина М.Б., Машина Н.М., Запасных Д.О. СТОМАТОЛОГИЧЕСКИЙ СТАТУС ПАЦИЕНТОВ С ДИФFUЗНЫМИ ЗАБОЛЕВАНИЯМИ ПЕЧЕНИ	37
Грищенко А.С. ПРИМЕНЕНИЕ ЛАЗЕРА НА ЭТАПАХ ОРТОПЕДИЧЕСКОГО ЛЕЧЕНИЯ ДЛЯ КОРРЕКЦИИ ПОДВИЖНОЙ СЛИЗИСТОЙ В КОМПЛЕКСНОЙ РЕАБИЛИТАЦИИ ПАЦИЕНТОВ С ИСПОЛЬЗОВАНИЕМ СИСТЕМ ДЕНТАЛЬНЫХ ИМПЛАНТАТОВ	43
Громова С.Н., Еликов А.В., Колеватых Е.П., Фалалеева Е.А., Макаrchук О.А., Медведева М.С. ОСОБЕННОСТИ БИОХИМИЧЕСКОГО СОСТАВА РОТОВОЙ ЖИДКОСТИ В ПЕРИОД РАННЕГО СМЕННОГО ПРИКУСА.....	47
Громова С.Н., Медведева М.С., Макаrchук О.А. СТОМАТОЛОГИЧЕСКИЙ СТАТУС ДЕТЕЙ ДЕТСКОГО САДИКА «МЕТРОГРАД», ГОРОД КИРОВ	51
Громова С.Н., Расков А.А., Колеватых Е.П., Петров С.Б., Сметанина О.А. ВИДОВОЙ СОСТАВ МИКРООРГАНИЗМОВ В КАНАЛАХ МОЛЯРОВ ПРИ ХРОНИЧЕСКИХ ФОРМАХ ПЕРИОДОНТИТОВ.....	53
Громова С.Н., Сметанина О.А., Кайсина Т.Н.	



ПРИМЕНЕНИЕ КОМПЛЕКСНОЙ ПРОТИВОВОСПАЛИТЕЛЬНОЙ ЗУБНОЙ ПАСТЫ «PARADONTAX» С ФТОРОМ ПРИ ЛЕЧЕНИИ ХРОНИЧЕСКОГО КАТАРАЛЬНОГО ГИНГИВИТА	57
Дементьева К.Д., Светлакова Е.Н., Котикова А.Ю.	
ОЦЕНКА АКТИВНОСТИ УЧАСТИЯ СТУДЕНТОВ СТОМАТОЛОГИЧЕСКОГО ФАКУЛЬТЕТА УГМУ В РАБОТЕ ВОЛОТЕРСКОГО ДВИЖЕНИЯ.....	61
Жукова Е.Д., Громова С.Н., Еликов А.В., Колеватых Е.П., Громов Я.П.	
КЛИНИЧЕСКАЯ ЭФФЕКТИВНОСТЬ ЗУБНОЙ ПАСТЫ, СОДЕРЖАЩЕЙ МОНОФТОРФОСФАТ НАТРИЯ.....	64
Журбенко В.А., Карлаш А.Е.	
ПРОБЛЕМА ГАЛИТОЗА И ПУТИ ЕЁ РЕШЕНИЯ	68
Зекий А.О., Артюков М.Н.	
ПРИМЕНЕНИЕ ГЕРМЕТИКОВ ПРИ ПРОТЕЗИРОВАНИИ НА ИМПЛАНТАТАХ.....	72
Зекий А.О., Батова А.И.	
ЭФФЕКТИВНОСТЬ ИСПОЛЬЗОВАНИЯ ГЕРМЕТИЗАЦИИ ВНУТРЕННЕГО ИНТЕРФЕЙСА ИМПЛАНТАТОВ С НАНОСТРУКТУРИРОВАННЫМ ПОКРЫТИЕМ ДЛЯ УМЕНЬШЕНИЯ ПАТОГЕННОЙ МИКРОФЛОРЫ В ПЕРИИМПЛАНТАЦИОННОЙ ЗОНЕ И УЛУЧШЕНИИ ОСТЕОИНТЕГРАЦИИ В КОСТИ.....	76
Зекий А. О., Зейна А. А., Бородина И. Д.	
ИСПОЛЬЗОВАНИЕ ОККЛЮЗИОГРАММЫ ДЛЯ ОПРЕДЕЛЕНИЯ ТИПА ФУНКЦИОНАЛЬНОГО ОККЛЮЗИОННОГО РЕЛЬЕФА ПРИ НЕСЪЕМНОМ ПРОТЕЗИРОВАНИИ	80
Зенков С.А., Загородняя Е.Б., Сувырина М.Б., Круглов Т.Е.	
АНАЛИЗ ЧАСТОТЫ ВСТРЕЧАЕМОСТИ НЕКАРИОЗНЫХ ПОРАЖЕНИЙ ТВЕРДЫХ ТКАНЕЙ ЗУБОВ ПРИ РЕВМАТОИДНОМ АРТРИТЕ	83
Иброхимов А.А., Каримова Г.Т.	
ЭФФЕКТИВНОСТЬ ПРИМЕНЕНИЯ WAX-UP И МОСК-UP ДЛЯ РЕСТАВРАЦИИ ФРОНТАЛЬНЫХ ЗУБОВ	89
Капранова В.В., Авдеев Е.Н.	
СРАВНИТЕЛЬНЫЙ АНАЛИЗ СТОМАТОЛОГИЧЕСКИХ ЖАЛОБ БОЛЬНЫХ, ПОЛУЧАЮЩИХ ЗАМЕСТИТЕЛЬНУЮ ПОЧЕЧНУЮ ТЕРАПИЮ	99
Капранова В.В., Авдеев Е.Н.	
СУБЪЕКТИВНАЯ ОЦЕНКА СОСТОЯНИЯ ОРГАНОВ И ТКАНЕЙ ПОЛОСТИ РТА БОЛЬНЫХ ТЕРМИНАЛЬНОЙ СТАДИЕЙ ХРОНИЧЕСКОЙ БОЛЕЗНИ ПОЧЕК	104
Копытов А.А.	
ГИДРОДИНАМИЧЕСКАЯ ОЦЕНКА ТЯЖЕСТИ ВОСПАЛЕНИЯ ТКАНЕЙ В ОБЛАСТИ ИМПЛАНТАТОВ	108
Копытов А.А.	
РАСЧЁТ ПАРАМЕТРОВ КОРТИКАЛЬНОГО КОМПЛЕКСА В ОБЛАСТИ МЕЗИАЛЬНОЙ ПОВЕРХНОСТИ КОРНЯ ВТОРЫХ МОЛЯРОВ НИЖНЕЙ ЧЕЛЮСТИ	111



Костецкий Ю.А., Королёв А.Ю. ИССЛЕДОВАНИЕ ВЛИЯНИЯ ДИФфуЗИИ МЕТАЛЛОВ НА ПРОЦЕСС ПОЛИМЕРИЗАЦИИ ЭНДОДОНТИЧЕСКИХ ПЛОМБИРОВОЧНЫХ МАТЕРИАЛОВ (СИЛЕРОВ)	114
Кочкина Н.Н., Полякова Е.В., Железнов Л.М. ИЗМЕНЧИВОСТЬ MORFOMETРИЧЕСКИХ ХАРАКТЕРИСТИК И ОСОБЕННОСТЕЙ КРАНИОТИПА ЮНОШЕЙ И ДЕВУШЕК ОРЕНБУРГСКОЙ ОБЛАСТИ РАЗЛИЧНОГО ВОЗРАСТА.....	117
Кравченко В.А., Шульженко С.В., Юркевич А.В., Ушницкий И.Д. ЧАСТОТА ИСПОЛЬЗОВАНИЯ ЛЕЧЕБНЫХ ПОДКЛАДОЧНЫХ МАТЕРИАЛОВ ПРИ ЛЕЧЕНИИ КАРИЕСА ДЕНТИНА.....	124
Кузнецова Е.О., Ри П.Г., Сувырина М.Б., Юркевич А.В., Савченко Е.А. АНАЛИЗ РАСПРОСТРАНЕННОСТИ НЕКАРИОЗНЫХ ПОРАЖЕНИЙ ТВЕРДЫХ ТКАНЕЙ ЗУБА У ЖИТЕЛЕЙ ГОРОДА ХАБАРОВСКА	130
Кузьменко Е.В. , Усович А.К. АНОМАЛИИ ОККЛЮЗИИ ЗУБОВ ПРИ РАЗЛИЧНЫХ ТИПАХ МОЗГОВОГО ОТДЕЛА ГОЛОВЫ.....	136
Куклин Н.С., Гилёва О.С., Кошкин С.В., Халявина И.Н., Куклина Е.А. МЕЖДИСЦИПЛИНАРНОЕ ВЗАИМОДЕЙСТВИЕ ВРАЧА-СТОМАТОЛОГА И ДЕРМАТОВЕНЕРОЛОГА ПРИ ПЛАНИРОВАНИИ ДИАГНОСТИКИ И ЛЕЧЕНИЯ БОЛЬНЫХ ПСОРИАЗОМ	140
Майзет А.И. МЕТОД ДИАГНОСТИКИ ОККЛЮЗИИ У ПАЦИЕНТОВ С ЧАСТИЧНОЙ ВТОРИЧНОЙ АДЕНТИЕЙ И БОЛЕЗНЯМИ ПЕРИОДОНТА	147
Маликов М.Н. НАИБОЛЕЕ РАСПРОСТРАНЕННЫЕ ПРОБЛЕМЫ В ВУЗАХ И ОНЛАЙН ОБУЧЕНИЯ ИНФОРМАЦИОННЫМ ТЕХНОЛОГИЯМ	151
Морозов А.И. ОСОБЕННОСТИ ЛЕЧЕНИЯ КАРИЕСА У ДЕТЕЙ И ПОДРОСТКОВ	155
Мукимов И.И., Шокиров Ш.Т. ТЕХНИКА БИМАКСИЛЛЯРНОЙ ОСТЕОТОМИИ С ПОМОЩЬЮ ПРОМЕЖУТОЧНЫХ КАППА- ШПЛИНТОВ ПРИ УСТРАНЕНИИ ВЕРХНЕЙ РЕТРОГНАТИИ У БОЛЬНЫХ С ВРОЖДЕННЫМИ РАСЩЕЛИНАМИ ВЕРХНЕЙ ГУБЫ И НЕБА	157
Муратова Н.Ю., Рахмонов С.Б. РЕГЕНЕРАЦИЯ КОСТИ ПРИ ПРИМЕНЕНИИ ОСТЕОПЛАСТИЧЕСКОГО МАТЕРИАЛА НА ОСНОВЕ ГИДРОКСИАПАТИТА И КОЛЛАГЕНА.....	161
Налбандян М. С. СОВРЕМЕННЫЕ ПОДХОДЫ К ОБРАЗОВАТЕЛЬНОМУ ПРОЦЕССУ В ОРТОДОНТИИ	164
Нарзиева Дилфуза Бахтиёровна, Алиев Хамидулло Расулович ЭФФЕКТИВНОСТЬ ПРИМЕНЕНИЯ «ZUB-PRE» ПРИ ВОСПАЛИТЕЛЬНЫХ ЗАБОЛЕВАНИЯХ ЧЕЛЮСТНО-ЛИЦЕВОЙ ОБЛАСТИ	168



Патраков Э.В., Светлакова Е.Н., Котикова А.Ю. ИЗУЧЕНИЕ РИСКОВ И РЕСУРСОВ В ЗДОРОВЬЕСБЕРЕЖЕНИИ СРЕДИ СТУДЕНЧЕСКОЙ МОЛОДЕЖИ ЕКАТЕРИНБУРГА	173
Попова О.В., Смирнова Е.А., Юркевич А.В. ФОРМИРОВАНИЕ ЗДОРОВОГО ОБРАЗА ЖИЗНИ У СТУДЕНТОВ МЕДИЦИНСКОГО ВУЗА	176
Походенько-Чудакова И.О., Максимович Е.В., Саид Омар Абдулрахман Саид СТОМАТОЛОГИЧЕСКИЙ СТАТУС ЛИЦ, ЧАСТО ДЛИТЕЛЬНО БОЛЕЮЩИХ ВИРУСНЫМИ ИНФЕКЦИОННЫМИ ЗАБОЛЕВАНИЯМИ.....	182
Прийма Н.В. ПРИМЕНЕНИЕ СВЕТОЛЕЧЕНИЯ В КОМПЛЕКСНОЙ ТЕРАПИИ ВОСПАЛИТЕЛЬНЫХ И ВОСПАЛИТЕЛЬНО-ДИСТРОФИЧЕСКИХ ЗАБОЛЕВАНИЙ ПАРОДОНТА.....	186
Прялкин С.В., Бусько В.Н. ПРОЧНОСТНЫЕ ХАРАКТЕРИСТИКИ ВИНТОВОЙ ФИКСАЦИИ АБАТМЕНТОВ К ДЕНТАЛЬНЫМ ИМПЛАНТАТАМ	190
Пулатова Б.Ж., Буранова Д.Д. ОСНОВНЫЕ ПРИНЦИПЫ КОМПЛЕКСНОЙ РЕАБИЛИТАЦИИ ДЕТЕЙ С ВРОЖДЕННОЙ РАСЩЕЛИНОЙ ВЕРХНЕЙ ГУБЫ И НЕБА С ПРИМЕНЕНИЕМ СТИМУЛЯЦИИ БИОЛОГИЧЕСКИ АКТИВНЫХ ТОЧЕК.....	193
Рачков А.А. ЗНАЧЕНИЕ МИКРОБНОГО ФАКТОРА В РАЗВИТИИ РЕЦИДИВОВ РАДИКУЛЯРНЫХ КИСТ ЧЕЛЮСТЕЙ	200
Рединова Т.Л., Гизатуллина А.А., Попова М.В. ЗДОРОВЫЙ ПАРОДОНТ И ЗДОРОВЫЙ РЕДУЦИРОВАННЫЙ ПАРОДОНТ: ЧАСТОТА ВСТРЕЧАЕМОСТИ И КЛИНИЧЕСКАЯ ХАРАКТЕРИСТИКА ПАЦИЕНТОВ	203
Романенко И.Г., Жадько С.И., Куликов А.С. ДИНАМИКА ВОСПАЛЕНИЯ У БОЛЬНЫХ С ГИПЕРФУНКЦИЕЙ ЩИТОВИДНОЙ ЖЕЛЕЗЫ В ПРОЦЕССЕ ЛЕЧЕНИЯ СЪЕМНЫМИ ПЛАСТИНОЧНЫМИ АКРИЛОВЫМИ ПРОТЕЗАМИ	207
Романенко И.Г., Петров Д.С., Демьяненко И.А. КЛИНИКО-ГИСТОЛОГИЧЕСКОЕ ИССЛЕДОВАНИЕ ПАРОДОНТИТА У БОЛЬНЫХ САХАРНЫМ ДИАБЕТОМ ПРИ ЛЕЧЕНИИ ПОМОЩЬЮ ФДТ.....	212
Рубникович С.П., Денисова Ю.Л. ВАКУУМ-УФО-ТЕРАПИЯ В СИСТЕМЕ КОМПЛЕКСНОГО ЛЕЧЕНИЯ ПАЦИЕНТОВ С ХРОНИЧЕСКИМ ГЕНЕРАЛИЗОВАННЫМ СЛОЖНЫМ ПЕРИОДОНТИТОМ	216
Рубникович С.П., Волотовский И.Д., Денисова Ю.Л., Владимирская Т.Э., Андреева В.А., Панасенкова Г.Ю. ПОКАЗАТЕЛИ РЕГЕНЕРАЦИИ ТКАНЕЙ ПЕРИОДОНТА ПРИ ИСПОЛЬЗОВАНИИ МЕЗЕНХИМАЛЬНЫХ СТВОЛОВЫХ КЛЕТОК	220



Рубникович С.П., Денисова Ю.Л., Андреева В.А., Кузьменко Е.В. ЭФФЕКТИВНОСТЬ ПРИМЕНЕНИЯ СТВОЛОВЫХ КЛЕТОК ДЛЯ РЕГЕНЕРАЦИИ КОСТНОЙ ТКАНИ . 224	224
Светлакова Е.Н., Мандра Ю.В., Дементьева К.Д. ЭКСПЕРИМЕНТАЛЬНОЕ ИЗУЧЕНИЕ ВЛИЯНИЯ БИОРЕВИТАЛИЗАЦИИ НА ЗАЖИВЛЕНИЕ ЛАЗЕРНОЙ РАНЫ 228	228
Селифонов А.А. ЧАСТОТА ВОЗНИКНОВЕНИЯ, ТЯЖЕСТЬ ТЕЧЕНИЯ И СОПУТСТВУЮЩИЕ ЗАБОЛЕВАНИЯ ХРОНИЧЕСКОГО РЕЦИДИВИРУЮЩЕГО АФТОЗНОГО СТОМАТИТА 232	232
Смирнова Е.А., Попова О.В. ФАСИЛИТИРУЮЩЕЕ ОБЩЕНИЕ С ОБУЧАЮЩИМИСЯ, КАК УСЛОВИЕ РЕАЛИЗАЦИИ КОМПЕТЕНТНОСТНОГО ПОДХОДА 237	237
Соломенко Н.И. ОШИБКИ ПРИ ПЕРЕВОДЕ СТОМАТОЛОГИЧЕСКИХ ТЕКСТОВ С РУССКОГО ЯЗЫКА НА АНГЛИЙСКИЙ 243	243
Фалалеева Е.А., Громов Я.П. АНАЛИЗ КРИСТАЛИЧЕСКОГО СОСТОЯНИЯ РОТОВОЙ ЖИДКОСТИ ДЕТЕЙ ДОШКОЛЬНОГО ВОЗРАСТА 248	248
Хомич И.С. ВЛИЯНИЕ УЛЬТРАЗВУКА НА ОСТЕОРЕПАРАЦИЮ ВОКРУГ ДЕНТАЛЬНЫХ ИМПЛАНТАТОВ..... 253	253
Чикарева Е.К. ОЦЕНКА ЗНАНИЙ РОДИТЕЛЕЙ ИЗ ПОЛНЫХ И НЕПОЛНЫХ СЕМЕЙ О МЕРАХ ПРОФИЛАКТИКИ КАРИОЗНОЙ БОЛЕЗНИ И МЕТОДАХ ГИГИЕНЫ ПОЛОСТИ РТА ДЕТЕЙ, МЕТОДОМ АНКЕТИРОВАНИЯ. 256	256
Щербаков Д.А., Кротова А.С. ВАРИАНТ ХИРУРГИЧЕСКОГО ДОСТУПА ЧЕРЕЗ НИЖНИЙ НОСОВОЙ ХОД ПРИ ПАТОЛОГИИ ВЕРХНЕЧЕЛЮСТНОЙ ПАЗУХИ..... 260	260
Яремко И.В. МИКРОБНОЕ ПРЕДСТАВИТЕЛЬСТВО ЗУБОДЕСНЕВОЙ БОРОЗДЫ УЛИЦ, ПОЛЬЗУЮЩИХСЯ НЕСЪЕМНЫМИ ЗУБНЫМИ ПРОТЕЗАМИ 264	264



Аракелян К.А., Романенко И.Г., Зяблицкая Е.Ю.

АКТИВНОСТЬ АПОПТОЗА КЛЕТОК ПРИ ТЕРАПИИ МУКОЗИТА

Медицинская Академия имени С.И. Георгиевского (структурное подразделение) ФГАОУ ВО "Крымский федеральный университет имени В.И. Вернадского" Минобрнауки России, г. Симферополь

Аннотация: Предложен новый способ лечения ятрогенных мукозитов, патогенетически обоснована метаболическая терапия амигдалином на коллагеновой повязке, что представляет интерес для доклинических испытаний.

Ключевые слова: Мукозит, терапия, апоптоз, пролиферация, морфология.

Введение: Высокий уровень инвалидности и смертности среди пациентов с онкопатологией головы и шеи инициируют поиск методов повышения качества их лечения. Возникновение мукозитов связано с нарушением клеточного цикла в структурах эпителия с высоким регенеративным потенциалом. Наше исследование отвечает патогенетическому подходу в изучении болезни и подбору соответствующей метаболической терапии.

Цель исследования: Изучить выраженность апоптоза клеток слизистой оболочки щеки при мукозите и использовании новых методов лечения.

Материал и методы: Исследовали биоптаты слизистой оболочки щеки 40 зрелых самцов белых крыс линии Wistar трех групп: 1) интактные (n=10), 2) с моделью мукозита и классической терапией (обработка 0,06% хлоргексидином, оливковым маслом, n=10), 3) с моделью мукозита и новой комплексной терапией (обработка 0,02% фурацилином, десенситин-гель, супрасорб с амигдалином, n=20). Гамма-установкой ИГУР-1 с ^{137}Cs в



ГБУЗРК «КРОКД им. В.М. Ефетова» животных 2 и 3 групп подвергали краниальному облучению 6 Гр при 21,07 Гр/мин и однократно вводили 0,3 мл Цисплатина (модель комбинированной терапии рака). На 6-8 день появлялись клинические признаки мукозита, брали биоптат левой щеки и начинали проводить лечение на протяжении 14 дней, после чего брали биоптат с правой щеки. Руководствовались требованиями «Европейской конвенции защиты позвоночных животных» (Страсбург, 1986), биопсию выполняли под обратимым эфирным наркозом, сохраняя животным жизнь.

Пробоподготовку для общей морфологии проводили по стандартной методике, для иммуногистохимии (ИГХ) использован Bond™-ма Химоноклональные антитела фирмы «Leica», Германия. Определяли уровни экспрессии пролиферативного маркера Ki-67 – % клеток, FAS-R (маркер CD 95 апоптоза) и белка-ингибитора апоптоза bcl-2 (apoptosisregulator NCL-L-VCL-2) – полуколичественным методом. Нормальность распределения оценивали по Шапиро-Уилка, математическую обработку выполняли с помощью Microsoft Excel, достоверность оценивали параметрическими и непараметрическими методами при 5% уровне значимости. Исследование проведено при поддержке программы развития ФГАОУ ВО «КФУ имени В.И. Вернадского» на базе ЦКП «Молекулярная биология», авторы благодарят за помощь в ИГХ-исследовании к.биол.н. Макалиш Т.П., к.мед.н. Голубинскую Е.П.

Результаты и обсуждение: При воздействии агрессивной терапии, моделирующей ятрогенный мукозит, возникает язвенно-некротическое повреждение слизистой оболочки, резко сглажены выросты собственной пластинки, что затрудняет трофику, снижая площадь базальной мембраны. Классическая терапия не устраняет эти альтеративные изменения. При терапии новым комплексным методом эпителий не отличается от контрольной группы животных: стратификация слоев сохранна, умеренно выражены явления пара- и гиперкератоза, характерно формирование акантотических



эпителиальных выростов вглубь подслизистого слоя, что свидетельствует об активации компенсаторно-приспособительных процессов.

ИГХ-метод выявил у интактных животных низкую митотическую активность базальных эпителиоцитов. Микропрепараты экспериментальной группы животных с классической терапией характеризуются промежуточными показателями пролиферации с высокой активностью в базальном слое и в участках истончения. Максимальную пролиферацию демонстрируют образцы на пике проведения терапии амигдалином: позитивная ядерная реакция отмечена в базальном слое, очагах базальноклеточной гиперплазии, субэпителиально в клетках фибробластической и гистиоцитарной популяций.

Исследование маркеров запрограммированной клеточной смерти и генетических нарушений клеточного цикла позволило установить отсутствие мутагенной активности в изучаемых группах, несмотря на интенсификацию процессов клеточного деления и пролиферации. ИГХ реакции с маркерами FAS и Bcl-2 показали статистически значимую активацию апоптоза в сравнении с контролем. Однако в случаях группы с классической терапией отмечается преобладание клеток, демонстрирующих проапоптотическую готовность над Bcl-2 позитивными блокаторами апоптоза. На фоне применения новой терапии определяется обратная тенденция (таблица).

Таблица 1

Количественные показатели ИГХ-маркеров (M±m)

Группа	Ki-67	p53	FAS	bcl2
Интактные (n=10)	3,12±0,01	0	0,11±0,01	0,16±0,01
Классическая терапия (n=10)	11,01±0,11*	0	17,32±1,35*	3,14±0,03*
Новая терапия (n=20)	48,31±1,03*#	0	2,98±0,05*#	6,12±0,07*#

Примечание: *p<0,05 – сравнение с интактными; # – между группами терапии.



Итак, в ходе иммуноморфологического исследования установлено, что при классической терапии мукозита ткани слизистой оболочки щеки крыс характеризуются дистрофическими процессами вследствие нарастающей тканевой гипоксии и индукции FAS-зависимого апоптоза, прогрессии альтеративно-экссудативных процессов и распространению воспалительной инфильтрации с тенденцией к хронизации. При использовании в виде местного лечения нового способа с амигдалином нами установлен терапевтический антиапоптотический эффект, сопряженный с компенсаторной активизацией пролиферативной активности эпителиальных и стромальных клеток без мутагенного действия.

Библиографический список:

1. Гвоздикова Е.Н. особенности тактики лечения оральных мукозитов у онкологических больных на фоне лучевого лечения и/или химиотерапии// Автореф. .. Москва. 2017;1-24.
2. Гнатовская Н.А. Повышение эффективности ранней диагностики и консервативного лечения эрозивно-язвенных поражений слизистой оболочки рта // Автореф. дис. к.м.н. ...Н.Новгород. (Симферополь). 2019; 1-24.
3. Профилактика и лечение лучевого мукозита полости рта гидрогелевыми препаратами у больных раком орофарингеальной зоны / С. И. Ткачев [и др.]. Вопросы онкологии. 2016; 62(3): 531-535.
4. Коржевский Д.Э., Гиляров А.В. Основы гистологической техники. СПб.: «Специальная литература». 2010; 1-156.



Байт Саид О.М.Х.

**КЛИНИЧЕСКОЕ ПРИМЕНЕНИЕ ЩЕЛОЧНОГО КОМПОЗИТА
CENTION N В ПЛОМБИРОВАНИИ ПОСТОЯННЫХ ЗУБОВ ПО I
КЛАССУ ПО BLACK**

Российский университет дружбы народов, г.Москва

Аннотация: для предотвращения возникновения вторичного кариеса необходимо обеспечить качественное пломбирование зубов. По этой причине продолжаются разработки и усовершенствование стоматологических пломбировочных материалов.

Ключевые слова: композитные материалы, Cention N, кариес, краевое прилегание.

Введение: композитные пломбировочные материалы впервые были применены в стоматологической практике более 50 лет назад, тем самым вытеснив прочие пломбировочные материалы. Многочисленные литературные источники свидетельствуют о возрастании процента реставрации дефектов твердых тканей зуба при помощи композитных материалов [1, 2, 3]. Это обусловлено множественными положительными свойствами современных композитных материалов, такими как эстетичность, удобство в применении, долговечность и т.д. С целью достижения оптимальных физико-механических и эстетических свойств ученые продолжают разработки новых пломбировочных материалов.

Объектом нашего исследования является двухкомпонентный композитный пломбировочный материал Cention N (Ivoclar Vivadent) для прямой реставрации. Производитель материала заявляет, что после наложения пломб происходит выделение ионов фтора, кальция и гидрата за счет



содержания в составе щелочного стекла. В основу состава композита входит смола, которая объединяет характеристики амальгамы и стеклоиономерного цемента (СИЦ) [4]. Щелочной композит применяют для пломбирования кариозных полостей жевательной группы зубов. Материал выпускается в единственном оттенке А2.

Цель исследования: оценить качество восстановления кариозных полостей по I классу по Black пломбировочным композитом Cention N.

Материалы и методы: на базе кафедры пропедевтики стоматологических заболеваний МИ РУДН провели терапевтическое лечение 30 студентам в возрасте от 18 до 23 лет. У всех студентов был обнаружен кариес на первых и вторых молярах, локализующийся по I классу по Black. Всего было вылечено 30 моляров.

Результаты и обсуждение: по итогам лечения провели оценку качества краевого прилегания пломбы к стенкам зуба с применением зонда методом движения концом острого зонда поперек края пломбы. Все 30 реставраций, полученные в ходе клинического исследования, соответствовали критерию качественного прилегания пломб к стенкам зубов, то есть не было обнаружено щелей на границе пломба-зуб.

Выводы: плотное краевое прилегание пломбы из щелочного композита Cention N к стенкам зуба, способствует предотвращению возникновения вторичного кариеса.

Библиографический список:

1. Kunin A.A., Shumilovich B.R., Kunin V.A. Morfo-himicheskie aspekty odontopreparirovanija: monogra-fija. Voronezh. Izdatel'sko-poligraficheskij centr VGU, 2009.



2. Burgess J., Cakir D. Comparative properties of low-shrinkage composite resins. *Compend Contin Educ Dent.* 2010 May; 31 Spec. no 2:10—5.
3. Van Dijken J.W. Durability of resin composite restorations in high C factor cavities: a 12-year follow-up. *J. Dent.* 2010 Jun; 38(6):469_74. Epub 2010 Mar 1.
4. Vandana Sadananda, Chitharanjan Shetty, Mithra N Hegde, and Gowrish S Bhat. Alkasite Restorative Material: Flexural and Compressive Strength Evaluation. *Research Journal of Pharmaceutical, Biological and Chemical Sciences.* 2018 September–October. RJPBCS. 9(5) P. 2180.



Барадина И.Н., Бородин Д.М.

**ИССЛЕДОВАНИЕ НАРУШЕНИЙ ВИСОЧНО-
НИЖНЕЧЕЛЮСТНЫХ СУСТАВОВ МЕТОДОМ
УЛЬТРАЗВУКОВОЙ ДИАГНОСТИКИ У ПАЦИЕНТОВ С
СИНДРОМОМ ОБСТРУКТИВНОГО АПНОЭ СНА И ХРАПА В
СОЧЕТАНИИ С ПРИЗНАКАМИ БРУКСИЗМА**

Белорусская медицинская академия последипломного образования, Минск,
Республика Беларусь, РНПЦ онкологии и медицинской радиологии им. Н.Н.
Александрова, Минск, Республика Беларусь

Актуальность: По данным последних исследований 27–76 % пациентов, обращающихся к стоматологам, имеют нарушения функции ВНЧС. В 70–89 % случаев изменения в суставе являются функциональными нарушениями, которые встречаются в своем большинстве при синдроме обструктивного апноэ сна (СОАС) и храпе, а также у пациентов с признаками бруксизма. Дисфункции ВНЧС среди заболеваний сустава наиболее распространены и занимают около 75%. Исследовать и проводить визуализацию внутренних нарушений ВНЧС внутри костных и мягкотканых структур можно с помощью метода УЗИ [1, 3, 4]. В диагностике патологии ВНЧС необходимо выявить изменения в структурных элементах, а метод УЗИ дает возможность визуализировать изображения суставного диска, связок, мышц, костных элементов и других образований в области ВНЧС, которые свидетельствуют о внутренних нарушениях ВНЧС [1, 2].

Ключевые слова: УЗИ, суставная головка, суставной диск, капсульно-суставное пространство; суставная капсула, мышцы.



Цель исследования: Изучить нарушения внутри костных и мягкотканых структурных элементов ВНЧС у пациентов с СОАС и храпом, в сочетании с признаками бруксизма методом УЗИ.

Материал и методы: В исследование вошел 81 пациент (средний возраст 36,5 лет) с признаками бруксизма в сочетании с СОАС и храпом. Давность заболевания составляла до 5 лет. Каждому пациенту проводился клинический осмотр, пальпация и изометрические тесты мышц челюстно-лицевой области (ЧЛО) и ВНЧС, аускультация в области ВНЧС, полисомнография, УЗИ ВНЧС. УЗИ исследование проводили на аппарате экспертного класса «Алока-7». Изучались: поверхности суставной головки и ее контуров; форма, размер и положение суставного диска при закрытом рте в привычной окклюзии; биламинарной зоны; заднего капсульно-шеечного пространства; суставной капсулы; структура и ход волокон жевательных мышц.

Результаты исследования и их обсуждение: Из полученных нами данных УЗИ исследования ВНЧС пациентов выяснилось, что: структура и ход волокон жевательных мышц не изменены в большинстве случаев (88,9%); у 92,6% пациентов группы исследования контуры головки неровные и прерывистые (слева – 49,3%, справа – 50,7%, достоверного различия по наличию дефектов между правой и левой стороной не установлено (Difference tests, $p \leq 0,366$), и имеют на своей поверхности остеофиты размером 2,1– 0,3 мм, и только 7,4% пациентов имеют ровные и четкие контуры суставной головки с правильной полукруглой суставной поверхностью без эрозий и остеофитов.

Суставная головка уплощена у 38,3% пациентов группы исследования, достоверного различия по наличию дефектов между правой и левой стороной не установлено (Difference tests, $p \leq 0,091$). Нормальное положение суставного диска и правильную (двояковогнутую) форму имеют 97,5% пациентов группы исследования.



Толщина суставного диска в переднем отделе в среднем по группе исследования составила $2,43 \pm 0,11$ мм, что на 19,0% ниже физиологической нормы ($p < 0,05$), в заднем отделе средний показатель составил $2,53 \pm 0,13$ мм, что на 27,71% ниже физиологической нормы ($p < 0,01$), в среднем отделе показатель составил $1,74 \pm 0,18$ мм, что на 20,9% ниже физиологической нормы ($p < 0,05$), при этом достоверного различия между правой и левой стороной не установлено. Следует отметить, что наиболее значимо деформации подвергается задняя часть суставного диска ($p < 0,01$), по сравнению с передним и средним отделами. Размер внутрисуставной щели в среднем по исследуемой группе составил $0,74 \pm 0,09$ мм. Заднее капсульно-шеечное пространство составило по группе $1,33 \pm 0,08$ мм; размеры суставной капсулы $1,02 \pm 0,02$ мм. Изменений в биламинарной зоне не отмечено. Смещение внутрисуставного диска не выявлено.

Выводы: Изменения структурных элементов в ВНЧС у пациентов с СОАС и храпом, в сочетании с признаками бруксизма характеризуются в 92,6% случаев неровными и прерывистыми контурами суставной головки, имеющей на своей поверхности остеофиты размером 2,1 – 0,3 мм, изменениями со стороны толщины суставного диска, где наиболее значимо деформации подвергается задняя часть суставного диска ($p < 0,01$), достоверно значимой деформацией средней части суставного диска, нарушениями размера внутрисуставной щели и заднее капсульно-шеечного пространства, изменениями суставной капсулы.

Библиографический список:

1. Диагностика заболеваний височно-нижнечелюстного сустава/ Рубникович С.П., Барадина И.Н., Сердюченко Н.С., Денисова Ю.Л., Бородин Д.М., Грищенко А.С.// Минск: Беларуская навука, 2019. – с.189.
2. Казакова, Ю.М. Распространенность патологии височно-



челюстного сустава у лиц молодого возраста / Ю. М. Казакова, А. А. Демидова // Образование, организация, профилактика и новые технологии в стоматологии: сб. тр., посвящ. 50-летию стоматол. фак. Белорус. гос. мед. ун-та / ред. И. О. Походенько-Чудакова. – Минск, 2010. – С. 301–305.

3. Пантелеев, В.Д. Диагностика нарушений артикуляции нижней челюсти у пациентов с дисфункциями височно-нижнечелюстного сустава / В. Д. Пантелеев, Е. М. Рошин, С. В. Пантелеев // Стоматология. – 2011. – Т. 90, № 1. – С. 52–57.

4. Рубникович С.П. Метод цифровой диагностики звуковых явлений в области височно-нижнечелюстных суставов/ Рубникович С.П., Барадина И.Н., Самуйлов И.В., Бородин Д.М.// Стоматолог. Минск – 2019. – №3(34). – с.30-34.



Беляев В.В., Эль-Айди М.А., Беляев И.В.

ЗНАЧИМЫЙ ИНДЕКС В ОЦЕНКЕ КАРИЕСА ЗУБОВ У СТУДЕНТОВ ВУЗа

ФГБОУ ВО Тверской ГМУ Минздрава России, г. Тверь

Аннотация: С целью клинической оценки индекса SiC (Significant Caries – значимого индекса кариеса зубов) выполнено стоматологическое обследование 158 студентов стоматологического факультета медицинского университета. Выявлена высокая распространенность и интенсивность кариеса зубов среди обследованных. Величина SiC в 1,6 раза превышало среднее значение интенсивности кариеса в общей группе. Потребность студентов в лечении зубов из группы с наивысшей интенсивностью кариеса была в 1,4 раза выше, чем учащихся из общей группы. Значимый индекс кариеса зубов является эффективным оценочным инструментом при планировании лечебно-профилактической стоматологической помощи.

Ключевые слова: Кариес зубов, значимый индекс кариеса (SiC), студенты.

Актуальность проблемы: Исследователи в области стоматологии в течение длительного времени при оценке кариеса зубов у населения используют общепринятые оценочные инструменты, одним из которых является индекс DMFT (КПУз) [1]. Обладая несомненными достоинствами, данный индекс имеет определенные недостатки, связанные с его использованием в случаях «скошенного» распределения кариеса [2]. Значимый индекс кариеса (Significant Caries – SiC) [3], выделяет группы лиц с наивысшими значениями интенсивности кариеса, повышает объективность оценки ситуации.



Цель исследования: Оценка эффективности клинического применения индекса SiC у студентов высшего учебного заведения.

Материалы и методы: Выполнено стоматологическое обследование 158 студентов выпускного курса стоматологического факультета Тверского медицинского университета, в том числе 76 мужчин (48,1%), 82 женщины (51,9%). Предварительно от всех обучаемых были получены добровольные письменные информированные согласия на участие в исследовании. Критериями исключения из исследования было отсутствие согласия и болезнь студента на момент осмотра. Обследование проводилось на базе университетской стоматологической поликлиники по стандартной методике. Статистическая обработка данных выполнена с применением параметрических методов, так как распределение переменных не отличалось от нормального. Вычисляли среднюю арифметическую величину (M), величину средней ошибки (m), t-критерий Стьюдента.

Результаты и обсуждение: Распространенность кариеса зубов среди осмотренных студентов не имела гендерных различий и составила в общей группе 98,1%, что соответствовало высокому уровню по критериям ВОЗ [4].

В общей группе на одного студента в среднем приходилось восемь пораженных кариесом зубов (табл. 1).

Таблица 1

Значения индекса КПУз и его компонентов у осмотренных студентов

Группа	КПУз	К	П	У
Общая, n=158	7,9±0,38	0,77±0,12	6,8±0,33	0,33±0,06
ДИ:95%	7,14-8,66	0,54-0,99	6,15-7,45	0,21-0,45
М, n=76	7,38±0,61	1,04±0,21	5,92±0,48	0,42±0,11
ДИ:95%	6,16-8,6	0,63-1,45	4,96-6,88	0,20-0,64
Ж, n=82	8,38±0,47	0,51±0,11	7,62±0,44	0,24±0,06



ДИ:95%	7,45-9,31	0,29-0,73	6,75-8,49	0,12-0,37
t;p (М/Ж)	-1,30;0,19	2,31;0,02	-2,61;0,09	1,44;0,15

М – лица мужского пола, Ж – лица женского пола

Между средними значениями индекса КПУз в группах студентов мужского и женского пола не имелось статистически значимых различий. Невылеченный кариес достоверно чаще встречался у мужчин. В структуре индекса КПУз преобладал ингредиент «П» (86 %), который доминировал в обеих гендерных группах. Индивидуальные значения индекса КПУз варьировали в широких пределах: от 1 до 23 ед.

Для расчета SiC вариационный ряд был разбит на три равные части (подгруппы). Средний КПУз составил: в первой подгруппе – $2,96 \pm 0,22$ (ДИ:2,51–3,41), во второй – $7,34 \pm 0,15$ (ДИ:7,03–7,64), в третьей – $13,3 \pm 0,47$ (ДИ:12,35–14,25). В третью подгруппу вошли 53 (33,5%) обучаемых с индивидуальными значениями индекса КПУз от 9 до 23 ед. Потребность в лечении зубов в общей группе студентов составила 37,3%, в том числе в первой подгруппе – 19,2%, второй – 39,6%, третьей (значимый индекс кариеса) – 52,8%.

Выводы: Выявлена высокая потребность студентов выпускного курса стоматологического факультета в лечении кариеса зубов. Каждый третий обучаемый общей группы и каждый второй учащийся подгруппы с наивысшей интенсивностью кариеса имели зубы с кариозными полостями.

Применение индекса SiC позволяет выделять группы населения, нуждающиеся в приоритетной стоматологической помощи, рационально использовать материальные, технические и кадровые ресурсы стоматологических служб.

Библиографический список:

1. Klein H., Palmer C. Studies on dental caries vs. familial resemblance



in the caries experience of siblings // Public Health Report. – 1938. - № 53. - P. 1353-1364.

2. Пастбин М.Ю., Горбатова М.А., Уткина Е.И. и др. Современные системы оценки и регистрации кариеса зубов. Обзор литературы // Экология человека. – 2013. - № 9. - С. 49-55.

3. Bratthall D. Introducing the Significant Caries Index together with a proposal for a new oral health goal for 12-year-olds // Int Dent J. – 2000. - №50. - P. 378-384.

4. Planning oral health services: WHO Offset Publication № 53. Geneva; 1980.



Васильева А.А., Окружнова В.В., Цымбалов Д.А.

ДОПОЛНИТЕЛЬНЫЕ МЕНТАЛЬНЫЕ ОТВЕРСТИЯ.

ФГБОУ ВО «Чувашский государственный университет им. И.Н. Ульянова»,
г. Чебоксары

Аннотация: В данной работе освещена важность своевременного выявления дополнительных ментальных отверстий, методы диагностики и возможные осложнения в ходе хирургического вмешательства, связанные с топографией ментальных отверстий.

Ключевые слова: Дополнительные ментальные отверстия, основные ментальные отверстия, компьютерная томография, ОПТГ, ортопантомография, КЛКТ.

Точное знание топографии важных анатомических структур, таких как нижнечелюстной канал и ментальное отверстие, является фундаментальным принципом, понимание и использование которого обеспечивает благоприятные результаты хирургического лечения. Изменения и вариации ментального отверстия хоть и встречаются очень редко, но, если остаются незамеченными, могут стать причиной травм и осложнений у пациентов при проведении хирургических манипуляций. Именно поэтому наша тема является актуальной, так как наличием и значимостью анатомических вариаций ментального отверстия часто пренебрегают [1].

Цель исследования: Определение частоты распространения в нашем регионе дополнительных ментальных отверстий и формирование четких критериев, позволяющих точно дифференцировать дополнительные ментальные отверстия с гаверсовыми каналами кости.



Материалы и методы: Было изучено КЛКТ челюстей пациентов, в том числе с 3D реконструкцией костных структур. На базе АУ «Городская стоматологическая поликлиника» №4 г. Чебоксары были изучены КЛКТ 160 пациентов (из них 86 женщин от 25 до 57 лет и 74 мужчины от 23 до 52 лет), проведен их анализ с рассмотрением «костного окна» при SSD-реконструкции.

Результаты исследования и их обсуждение: Дифференцировать дополнительное ментальное отверстие от гаверсовых отверстий в кости необходимо по следующим критериям:

1. Добавочное ментальное отверстие сопровождается образованием двух внутрикостных ходов, в то время как гаверсовы отверстия располагаются на поверхности кости.
2. Гаверсово отверстие не связано с нижнечелюстным каналом.
3. Дополнительное ментальное отверстие больше гаверсовых отверстий кости.

При изучении снимков и материалов в результате проведения ряда последовательных аксиальных срезов было диагностировано наличие дополнительных отверстий у 3 пациентов. Стоит отметить, что при анализе ортопантомограмм никаких дополнительных структур выявлено не было.

Если брать 160 изученных снимков за статистическую единицу, то 1,88% людей в нашем регионе обладают дополнительным ментальным отверстием, при этом у 0,63% людей выявлены две подобные дополнительные структуры. Стоит отметить, что в исследуемых нами случаях они располагались кзади от основного отверстия, а дополнительное ментальное отверстие было ниже основного ментального отверстия соответствующей стороны. Размеры дополнительных ментальных отверстий в большинстве исследованных нами случаев (75%) больше 1 мм, что увеличивает риск



развития осложнений при проведении хирургических вмешательств на нижней челюсти [2].

Основное ментальное отверстие среди исследуемых нами пациентов чаще всего локализовалось между корнями первого и второго премоляров (62,1%) и в проекции середины коронки второго премоляра (24,3%). При этом в большинстве случаев (78,6%) левое основное ментальное отверстие расположено выше, чем аналогичное образование правой стороны. Средний размер основных ментальных отверстий $3,51 \pm 0,7$ мм. При этом толщина нижней челюсти в самом тонком участке составляет в среднем $6,31 \pm 0,91$ мм без достоверных различий правой и левой сторон [3]. Однако, следует учитывать, что с возрастом происходит сужение костных каналов и отверстий, что позволяет говорить о том, что размеры как основных, так и дополнительных ментальных отверстий меньше в пожилом и старческом возрасте [2].

Выводы:

1. Необходимо проведение КЛКТ при любом хирургическом вмешательстве, проведение которого может сопровождаться повреждением ментальных и нижнечелюстных нервов и кровеносных сосудов.
2. Основное ментальное отверстие чаще всего располагается между корнями первого и второго премоляров, при этом левое ментальное отверстие несколько больше правого и расположено выше, а дополнительные ментальные отверстия располагаются кзади от основного ментального и несколько ниже него.
3. Дополнительные ментальные отверстия выявляются приблизительно в 1,88% случаев без определенной связи с полом, расой, возрастом.

Библиографический список:



1. Singh R, Srivastav AK. Study of position, shape, Size and incidence of mental foramen and accessory mental foramen in Indian adult human skulls. Int J Morphol 2010;28:1141-6
2. Goregen M, Miloglu O, Ersoy I, Bayrakdar IS, Akgul HM. The assessment of accessory mental foramina using cone-beam computed tomography. Turk J Med Sci 2013;43:479-83.
3. Трубина А.В., Трубин В.В., Меркулова Л.М. Анатомическое обоснование выбора метода остеосинтеза спицей при переломах мышечкового отростка нижней челюсти - Журнал научных статей Здоровье и образование в XXI веке, 2016. Т. 18. № 8. - С. 30-33



Вершинина Т.С., Романенко К.К., Саврасова А.Ю.

**СОЦИОЛОГИЧЕСКОЕ ИССЛЕДОВАНИЕ ОТНОШЕНИЯ
СТУДЕНЧЕСКОЙ МОЛОДЁЖИ К ИНСТИТУТУ СЕМЬИ, БРАКУ И
РОЖДЕНИЮ ДЕТЕЙ**

ФГБОУ ВО ДВГМУ Минздрава России, г. Хабаровск

Аннотация: в статье рассматриваются актуальные вопросы отношения студенческой молодежи к институту семьи, браку и рождению детей. А также приведены результаты социологического исследования целью, которого стало изучение отношения студенческой молодежи к семье как ценности и выявление степени их готовности к семейной жизни.

Ключевые слова: институт семьи, брак, сожителство, студенческая молодежь.

Семья является одним из самых главных и устойчивых социальных институтов в обществе. Она, по сравнению с другими институтами, в большей степени влияет на жизнь каждого человека, собрав в себе все самые важные функции. К таким, в частности, относятся репродуктивная, хозяйственно-экономическая, социально-статусная, функция социализации личности, духовно- нравственная, коммуникативная, образовательно-воспитательная, досуговая и другие не менее значимые функции [2, 3].

В настоящее время в среде потенциальных «создателей семей», то есть молодежи можно заметить неблагоприятную тенденцию в отношении к браку и семье в целом. Оно стало более упрощенным и легкомысленным. Вступая в брак молодые люди всерьёз не задумываются над принятым решением, так как не имеют достаточно чётких представлений о семейной жизни [4].



Можно также заметить, что молодёжь не стремится к официальной регистрации своих отношений и в принципе к созданию семьи. Как следствие одной из самых распространенных форм отношений на сегодняшний день является гражданский брак (сожитительство), который не ставит своей целью рождение и воспитание детей, а значит и не выполняет основные функции семьи как полноценного социального института. Поэтому проблема изучения отношения современной молодежи к семье и браку как ценности является очень актуальной. [5].

Согласно статистическим данным в России расторгается больше половины заключенных браков. Так в 2016 году расторгнуты были 61,7% браков. В 2017 году было оформлено 985 тысяч браков, и в то же время 608 тысяч зарегистрированных разводов. В Хабаровске картина браков - разводов тоже складывается аналогичным образом. Отмечается тенденция на снижение браков. Таким образом, в 2017 году в Хабаровске оформили чуть больше 10 тысяч браков (10426) и зарегистрировано около 7 тысяч разводов (6920), такие же цифры были и годом ранее (10288 браков и 6914 разводов) [1].

Зачастую браки и разводы происходят именно в молодёжной среде (18-30 лет), поэтому так важно оценить их отношение и осознанность к созданию и распаду главной ячейки общества [6, 7, 8].

В связи с этим в Дальневосточном государственном медицинском университете было проведено социологическое исследование, целью которого стало изучение отношения студенческой молодежи к семье как ценности и выявление степени их готовности к семейной жизни.

Материалы и методы: Объем выборочной совокупности составил 50 респондентов. В опросе принимали участие студенты ДВГМУ в возрасте от 18 до 24 лет, второго, четвёртого и пятого курсов.

Результаты: В результате исследования были получены следующие данные. Было выявлено, что для современной студенческой молодежи



наиболее значимыми ценностями в жизни является семья (60%), здоровье (46%), деньги (40%) и любовь (38%). Основным мотивом для вступления в брак является любовь (62%), беременность (42%) и финансовая устойчивость (36%).

В последнее время гражданский брак набирает популярность среди населения, так 78% респондентов ответили, что среди их окружения есть друзья и знакомые, которые живут в гражданском браке. Также хочется отметить, что 46% респондентов оказались положительно настроены к данной форме брака и предположительно в будущем также будут жить не в зарегистрированном браке.

Среди основных ценностей семьи наиболее популярными являются любовь, поддержка, взаимопонимание и воспитание детей. Хочется отметить, что абсолютное большинство респондентов планируют в будущем, заключать юридический брак (88%).

Респонденты, участвующие в опросе, основными причинами не регистрации брака считают боязнь ответственности (48%), брак будет мешать получению образования (16%) и родители против регистрации брака (14%).

По результатам исследования большинство опрошенных планируют в будущем заводить детей (76%), и в большинстве ответили, что хотят двоих детей (71%). В последние годы происходит смещение установок на молодетность в пользу рождения двоих и более детей. Ранние браки на сегодняшний день теряют свою актуальность, заключая браки позже. Многие респонденты считают наиболее подходящим возраст для вступления в брак 25-30 лет (57%), также возраст 20-25 лет довольно популярный ответ (37%).

В заключении можно сделать вывод, что в целом студенты ДВГМУ основной своей ценностью считают семью. При этом причиной для вступления в брак выбирают любовь. Также у молодёжи, несмотря на распространённость сожительства, в приоритете стоит официальная



регистрация своих отношений и рождение детей. Сожительство в данном контексте предстает как некая промежуточная форма отношений, позволяющая сформировать семейный быт, распределить роли в отношениях, завершить социальные обязательства (учеба, устройство на работу и т.д.), но не в коем случае не заменяет институт брака.

Библиографический список:

1. «ВЦИОМ-общество: Свадебный вопрос» [Электронный ресурс]. – Режим доступа: <http://ekogradmoscow.ru/novosti/novosti-press-sluzhb/vtsiom-obshchestvo-svadebnyj-vopros>
2. Денисова Т.С. Молодая семья в современном российском обществе: состояние и проблемы // В мире научных открытий. - 2015. - № 5-5 (65). - С. 1635-1648.
3. Денисова Т.С. Организация и формы проведения свободного времени студентами стоматологического факультета / Актуальные вопросы стоматологии Сборник научных трудов, посвященный основателю кафедры ортопедической стоматологии КГМУ профессору Исааку Михайловичу Оксману. Казань, 2018. - С. 118-122.
4. Денисова Т.С.С Современные молодые семьи региона: репродуктивные установки и мотивы поведения // Власть и управление на Востоке России. - 2015.- № 4 (73). - С. 117-121.
5. Макарова Д.Н., Денисова Т.С. Социально-психологические проблемы молодой семьи / Актуальные вопросы современной медицины материалы 72-й итоговой научной конференции молодых ученых и студентов Дальневосточного государственного медицинского университета с международным участием. Дальневосточный государственный медицинский университет. 2015. - С. 429-431.
6. Макарова Д.Н., Денисова Т.С. Социальные проблемы современной молодой семьи / Актуальные вопросы современной медицины



материалы 71-й итоговой научной конференции молодых ученых и студентов. - 2014. - С. 327-329.

7. Попова О.В., Денисова Т.С. Социальная адаптация студентов первокурсников к условиям вуза / Актуальные вопросы стоматологии Сборник научных трудов, посвященный основателю кафедры ортопедической стоматологии КГМУ профессору Исааку Михайловичу Оксману. - 2019. - С. 252-256.
8. Попова О.В., Любицкая Г.С. Социальная адаптация как условие защищенности студентов вуза // Актуальные проблемы права. - 2017. - № 4. - С. 118-124.



Гаврилова О.А., Давыдов Б.Н., Туркевич Г.Б.

ЛЕЧЕНИЕ ВРОЖДЕННЫХ АНОМАЛИЙ РАЗВИТИЯ УЗДЕЧКИ ЯЗЫКА У ДЕТЕЙ

ФГБОУ ВО Тверской ГМУ Минздрава России

Аннотация: анализ амбулаторных операций, проведенных по поводу аномалий уздечек губ и языка, показал не снижающуюся частоту встречаемости данных патологических состояний и часто необоснованную задержку консультаций врачами стоматологами, вызванных незнанием патронажной службой возрастных показаний к проведению оперативного вмешательства.

Ключевые слова: аномалия, уздечка языка, уздечка губы, новорожденные, дети.

Аномалию уздечек языка и губ с уверенностью можно отнести к самому распространенному, генетически обусловленному виду порока развития челюстно – лицевой области [1,2]. Наиболее выраженная степень патологии уздечек часто сочетается с другими врожденными пороками развития (расщелины губы и нёба, патология жаберных дуг). При сборе анамнеза часто выявляется наследственный семейный характер аномалий уздечек языка и губ.

В состоянии физиологического покоя при нормальной длине уздечки языка его кончик прилегает к нёбной поверхности в переднем отделе верхней челюсти, поднятие языка не ограничено уздечкой из дубликатуры слизистой оболочки, которая достаточна по протяженности, растяжима и фиксирована на границе передне-нижней подвижной трети языка и на дне рта - между устьями подъязычных слюнных желёз. Любые другие точки прикрепления, укорочение и уплотнение тяжа вплоть до сращения с мышцами являются аномалией уздечки.



Цель исследования: совершенствование возрастных показаний к лечению аномалий уздечки языка на основании анализа исходов оперативного вмешательства.

Материал и методы: были проанализированы 1836 медицинских карт стоматологических пациентов, обратившихся в ГБУЗ «Детская стоматологическая поликлиника» г. Тверь, а также протоколы амбулаторных оперативных вмешательств за 5 – летний период.

Результаты и обсуждение: достаточно длительный временной анализ работы хирургического кабинета детской стоматологической поликлиники выявил следующие показания к срокам лечения детей с аномалиями уздечки языка.

При нарушении грудного вскармливания операция проводится сразу после выписки из роддома. При отсутствии экстренных показаний оптимальным ранним сроком для проведения операции является возраст от 2-х до 5 месяцев, т.е. до прорезывания временных резцов. Необходимо отметить, что при первичном осмотре новорожденного патронажные медсёстры в ряде случаев некомпетентны в диагностике патологии уздечки языка и, при нарушении процесса кормления ребенка, предлагают матери перейти на искусственное вскармливание сразу без консультации стоматолога.

Дети 2-3 лет часто плохо вступают в контакт с врачом, отказываются производить определённые движения языка, произносить слова, что требуется для исключения наличия дислалии, которая в этом возрасте может носить физиологический характер. Если при наличии явлений дислалии выявляется аномалия уздечки языка I-II типа с умеренным ограничением подвижности и без нарушений формирования прикуса (Ф.Я. Хорошилкина, 1965), стоматолог рекомендует комплекс упражнений для увеличения объёма движений языка и нормализации его функций. В 4-5 лет при сохранении дислалии требуются занятия с логопедом и хирургическое лечение.



При аномалиях III – IV типа операция проводится в любом возрасте пациента, по принципу «чем раньше, тем лучше», хотя это и сопряжено с техническими трудностями из-за отсутствия контакта с ребёнком и наличием зубов. При выявлении патологии в возрасте 6-14 лет часто диагностируется развивающаяся патология прикуса, что требует для проведения комбинированного лечения сотрудничества уже 3-х специалистов: стоматолога – хирурга логопеда и ортодонта.

У грудных детей при рассечении уздечек из 2-х листков слизистой (I-II вид) не требуется наложения швов, ребёнка можно сразу приложить к груди. Чем мощнее тяж (III-IV вид), тем больше расхождение краёв раны и тяжелее протекает послеоперационный период. После полного заживления послеоперационной раны необходимо продолжить миогимнастику для языка и занятия с логопедом по показаниям для устранения приспособительных движений языка. Чем позднее проведено хирургическое лечение, тем сложнее добиться положительного отдалённого результата.

Анализ амбулаторной операционной активности показал, что обращаемость с аномалиями уздечек языка в раннем грудном возрасте (до 1 года) составила 20,4% от общего числа операций, 44,5% детей прооперированы после 4-х лет, в связи с чем, дошкольники уже нуждались в занятиях с логопедом и в консультации ортодонта. При патологии уздечек верхней губы дети в возрасте от 6 до 10 лет, в основном, направлялись на операцию ортодонтами на фоне лечения диастемы, что составило 17,7% от общего числа операций. Патология уздечки нижней губы диагностировалась гораздо реже. Другие хирургические заболевания у детей составили 17,3% от общего числа прооперированных.

Таким образом, очевидно, что для обеспечения своевременной квалифицированной диагностики врожденных пороков развития уздечки языка необходимо чётко организовать стоматологическую диспансеризацию с первого месяца жизни ребенка, информировать педиатрическую службу об



оптимальных сроках хирургического лечения пациентов с аномалиями уздечек. Только тогда станет возможным обеспечить у детей профилактику нарушений функций сосания, жевания, глотания, произношения звуков, заболевания пародонта и развитие зубочелюстных аномалий.

Библиографический список:

1. Швецов А.Г. Анатомия, физиология и патология органов слуха, зрения и речи: учебное пособие . — Великий Новгород, 2006. —89 с. УДК 616(075.8)
2. Казионова Л.Ф. Анатомия, физиология и патология органов слуха, речи и зрения [Текст]: учебное пособие / [Л. Ф. Казионова] ; М-во образования и науки Российской Федерации, Федеральное гос. бюджетное образовательное учреждение высш. проф. образования "Томский гос. пед. ун-т". - Томск : ТГПУ, 2013. - 189 с. : ил.; 20 см.; ISBN 978-5-89428-692-1



Григорьева А.А., Сивцева Н.В., Сувырина М.Б., Машина Н.М., Запасных
Д.О.

**СТОМАТОЛОГИЧЕСКИЙ СТАТУС ПАЦИЕНТОВ С
ДИФФУЗНЫМИ ЗАБОЛЕВАНИЯМИ ПЕЧЕНИ**

ФГБОУ ВО ДВГМУ Минздрава России, г. Хабаровск

Аннотация: Поражения в слизистой оболочке полости рта у людей с патологией печени встречаются чаще, чем у здоровых людей. Для предотвращения и ограничения распространенности патологии полости рта лицам с хроническими диффузными заболеваниями печени необходима ранняя диагностика и регулярная стоматологическая помощь.

Ключевые слова: Хронические диффузные заболевания печени, стоматологический статус, слизистая оболочка полости рта.

Нарушение функционирования различных систем организма оказывают существенное влияние на морфофункциональное состояние органов рта и, в частности, пародонтального комплекса. Это влияние обусловлено прежде всего значительными нарушениями метаболизма, системными или местными гемодинамическими расстройствами, изменениями нейро-гуморальной регуляции иммунологического статуса. Среди заболеваний, которые оказывают непосредственное влияние состояние пародонта, лидирующее положение занимают поражения пищеварительной системы [3, 5, 7, 9].

Хронические диффузные заболевания печени - одна из наиболее актуальных проблем в современной гастроэнтерологии. В последнее время отмечается отчетливая тенденция к увеличению количества больных хроническими заболеваниями печени. Это связано с ростом числа вирусных



поражений печени, приемом токсических и лекарственных препаратов, неправильным и неполноценным питанием [1].

Стоматологический статус пациентов с хроническими заболеваниями внутренних органов характеризуется высокой интенсивностью кариозного процесса, наличием воспалительных явлений в тканях пародонта низким уровнем гигиены полости рта, появлением очагов поражения на СОПР [2, 4, 6].

Существует тесная связь между функцией печени и костной тканью, в том числе альвеолярной костью. При хронических гепатитах и циррозах возникает системный остеопороз, который называют «печеночным рахитом» или «остеомалацией». У больных с хроническим поражением печени усиливается атрофия альвеолярной кости [8, 10].

В связи с этим актуальным является вопрос о связи заболеваний внутренних органов и органов полости рта.

Цель исследования: Провести сравнительную оценку показателей состояния органов полости рта у пациентов с диффузными поражениями печени и лиц без соматической патологии.

Материалы и методы: Было проведено обследование 34 пациентов на базе стоматологической поликлиники «Уни-стом» в возрасте от 35 до 60 лет из них мужчин – 18, женщин – 16, средний возраст пациентов составил $47 \pm 1,31$ года. Все осмотренные были поделены на 2 группы: 1-ю составили 14 человек, имеющих в анамнезе диффузные заболевания печени, из них 9 – мужчин, 5 – женщин. Контрольную группу составили 20 соматически сохранных пациентов сходного возраста и пола, обратившихся в стоматологическую поликлинику с целью санации полости рта (группа сформирована методом случайной выборки).

В работе учитывались следующие показатели стоматологического статуса: уровень гигиены полости рта по Силнес - Лоу, состояние зубов (сумма



кариозных, пломбированных, удаленных зубов - КПУ) и тканей пародонта. Проводили визуальное изучение состояния всех отделов СОПР (губ, щек, неба, десен и языка). Оценивали цвет, рельеф, влажность, тургор, сосудистый рисунок. При исследовании пародонта оценивали степень выраженности воспалительных явлений в десне по следующим критериям: гиперемия, отечность, кровоточивость, десквамация. Оценку кровоточивости десны проводили по данным опроса, определяя степень тяжести ее проявления.

В работе использовались непараметрические критерии статистической обработки полученных данных. Данные обрабатывались в программе Microsoft Excel.

Результаты: При осмотре выявлено: СОПР бледно-розового цвета, дно полости рта и мягкое небо имеют желтушный оттенок у 35,7% обследованных пациентов; СОПР умеренно отечна и гиперемирована у 64,2%. Язык ярко-розового цвета, атрофичный, гладкий у 78,5% пациентов; немного отечен у 21,4%, на боковых поверхностях видны четкие отпечатки зубов у 100% больных. У 85,7% пациентов язык у корня был покрыт серовато-желтоватым налетом. Очаги десквамации эпителия на спинке языка определялись у 42,8% больных.

Медиана значений индекса КПУ в основной группе составила 12,5, 11÷16, в контрольной – 11,5. Достоверных различий показателей интенсивности кариеса с контрольной группой не выявлено ($p > 0,05$).

Показатель индекса гигиены в основной группе составил $2,48 \pm 0,16$ балла, в контрольной группе – $1,16 \pm 0,16$ балла. Респонденты не использовали дополнительные предметы и средства гигиены за полостью рта. Установлена существенная разница в гигиене полости рта между соматически сохраненными обследованными и больными с диффузными заболеваниями печени ($p < 0,05$).

Воспалительные заболевания тканей краевого пародонта были обнаружены у 64,2% больных с диффузными заболеваниями печени и



проявлялись острым катаральным гингивитом у 21,4%, хроническим катаральным гингивитом у 42,8%. Кровоточивость десен при чистке зубов отмечали 71,4% пациентов (3 степень кровоточивости по Мюллеману). Степень поражения СОПР прямо коррелировала с тяжестью течения болезни ($r = 0,78, p < 0,05$).

Заключение: Таким образом, исследование показывает, что интенсивность кариеса у лиц с диффузными заболеваниями печени (12,5) и у соматически сохраннных (11,5), что является статистически не значимым показателем ($p > 0,05$).

В то время как частота встречаемости изменений в слизистой оболочке полости рта у пациентов с хронической патологией печени в 3 раза больше, по сравнению с соматически сохраннными пациентами, что свидетельствует о значимости статистических данных.

Библиографический список:

1. Еремин А.В. Характеристика воспалительных заболеваний пародонта у пациентов с хроническими диффузными заболеваниями печени // Электронный сборник научных трудов "Здоровье и образование в XXI веке". - 2011. - Т. 13. - № 8. - С. 384-385.
2. Кравченко В.А., Ушницкий И.Д., Юркевич А.В., Юркевич Н.В. Изучение состояния полости рта при нарушении тиреоидного статуса / Стоматология - наука и практика, перспективы развития Материалы юбилейной научно-практической конференции с международным участием, посвященной 40-летию кафедры стоматологии детского возраста ВолгГМУ. - 2018. - С. 159-161.
3. Кравченко В.А., Юркевич А.В., Ушницкий И.Д., Щеглов А.В., Салеев Р.А., Васильев Ю.Л. Клинико-морфологические исследования реакций слизистой оболочки рта у пациентов с патологией



пищеварительной системы // Медицинский алфавит. - 2019. - Т. 1. - № 5 (380). - С. 58-62.

4. Сувырина М.Б., Гуревская А.А., Юркевич А.В. Оценка стоматологического статуса больных с хронической почечной недостаточностью / Актуальные вопросы стоматологии Сборник научных трудов, посвященный основателю кафедры ортопедической стоматологии КГМУ профессору Исааку Михайловичу Оксману. Казань, 2018. - С. 418-423.

5. Сувырина М.Б., Ушницкий И.Д., Юркевич А.В., Кобец А.Р., Иванова А.А., Иванов А.В. Частота и структура патологических процессов тканей пародонта воспалительно-деструктивного характера у населения Дальневосточного региона // Якутский медицинский журнал. - 2018. - № 3 (63). - С. 71-74.

6. Сувырина М.Б., Цой В.Г., Хван Е.В., Юркевич А.В. Оценка состояния слизистой оболочки полости рта при сахарном диабете / Актуальные проблемы и перспективы развития стоматологии в условиях севера Сборник статей межрегиональной научно-практической конференции, посвященной 60-летию ГАУ РС (Я) «Якутский специализированный стоматологический центр». - 2019. - С. 60-63.

7. Сувырина М.Б., Юркевич А.В., Нецветаева В.Д., Яковенко А.Е. Анализ показателей стоматологического статуса больных сахарным диабетом второго типа / Научный посыл высшей школы - реальные достижения практического здравоохранения Сборник научных трудов, посвященный 30-летию стоматологического факультета Приволжского исследовательского медицинского университета. Под общей редакцией О.А. Успенской, А.В. Кочубейник; Федеральное государственное бюджетное образовательное учреждение высшего образования «Приволжский исследовательский медицинский университет»



Министерства здравоохранения Российской Федерации. Нижний Новгород, 2018. - С. 88-93.

8. Ушницкий И.Д., Иванова А.А., Пинелис И.С., Юркевич А.В., Михальченко Д.В. Современные этиологические и патогенетические аспекты воспалительно-деструктивных процессов тканей пародонта // Эндодонтия Today. - 2019. - Т. 17. - № 4. - С. 46-49.

9. Юркевич А.В. Структурно-пролиферативные процессы в слизистой оболочке десны при инсулиннезависимом сахарном диабете: Автореф. дис. на соиск. ... канд. мед. наук / Научно-исследовательский институт региональной патологии и патологической морфологии Сибирского отделения РАМН. Новосибирск, 1999. - 22с.

10. Юркевич А.В., Оскольский Г.И., Первов Ю.Ю. Морфологические и молекулярно-генетические аспекты ядрышкового организатора рибосом // Тихоокеанский медицинский журнал. - 2005. - № 1 (19). - С. 85-87.



Грищенко А.С.

**ПРИМЕНЕНИЕ ЛАЗЕРА НА ЭТАПАХ ОРТОПЕДИЧЕСКОГО
ЛЕЧЕНИЯ ДЛЯ КОРРЕКЦИИ ПОДВИЖНОЙ СЛИЗИСТОЙ В
КОМПЛЕКСНОЙ РЕАБИЛИТАЦИИ ПАЦИЕНТОВ С
ИСПОЛЬЗОВАНИЕМ СИСТЕМ ДЕНТАЛЬНЫХ ИМПЛАНТАТОВ**

Белорусская медицинская академия последипломного образования, Минск,
Республика Беларусь

Актуальность: По результатам клинического стоматологического обследования населения Республике Беларусь, проведенного в 2017–2018 гг., частичное отсутствие зубов определяется у 75% белорусов в возрастных группах 45-54, 55-64 года. В настоящее время восстановление утраченных функций зубочелюстной системы реализуется посредством применения систем дентальных имплантатов [1, 2]. Однако вторичная частичная адентия зачастую сопровождается не только значительной атрофией костной ткани альвеолярного гребня и выраженным высоким уровнем расположения неприкрепленной слизистой. Недостаточная подготовка протетической зоны в области установленных имплантов приводит к механической травме соединения слизистая-имплант-кость и в конечном счете к периимплантиту, и необходимости повторной установки имплантата [3]. Представляется целесообразным применение лазерных технологий для коррекции уровня подвижной/прикрепленной слизистой, которые позволят снизить риск послеоперационных осложнений, ускорить сроки заживления, а также исключить необходимость в дополнительных посещениях врача-стоматолога.

Ключевые слова: Коррекция уровня прикрепленной / подвижной слизистой, несъемное протезирование, дентальные имплантаты, лазерная стоматология.



Цель исследования: Выявить клинические особенности применения лазера для коррекции подвижной слизистой на этапах ортопедического лечения частичной адентии несъемными конструкциями зубных протезов с опорой на дентальные имплантаты.

Материал и методы: В основу клинической части работы положены результаты обследования и лечения 42 пациентов в возрасте 35-54 лет с вторичной частичной адентией. Всем 42 обследуемым были установлены дентальные имплантаты. В первой группе 21 пациенту была проведена лазерная коррекция уровня прикрепления подвижной слизистой методом отсечения перед изготовлением ортопедической конструкции. Во второй группе 21 обследуемому была проведена коррекция уровня прикрепления подвижной слизистой традиционными хирургическими методами. Контрольные осмотры проводились через 12 и 36 месяцев. Для лазерной коррекции уровня прикрепленной/подвижной слизистой в области установленных имплантов использовался полупроводниковый хирургический лазер SiroLaser Advance (Германия, Dentsply Sirona). Предпротетическая подготовка проводилась под местной инфильтрационной анестезией. Челночными движениями проводилось отсечение щечных тяжей и моделирование уровня прикрепленной/подвижной слизистой, с последующим тщательным гемостазом. Получение слепков осуществлялось через 5-7 дней после лазерной предпротетической подготовки.

Результаты исследования и их обсуждение: Данные, полученные при обследовании пациентов первой и второй групп, указывают на высокую эффективность применяемой методики. У 42 обследуемых обеих групп на протяжении 36 месяцев динамического наблюдения рентгенологически и клинически не определялось признаков периимплантита, нарушения краевого прилегания конструкций протезов, отсутствовали признаки резорбции костной ткани на конусно-лучевой компьютерной томографии. Клинически, с



использованием фотопротокола, а также по результатам индексной оценки отмечалось отсутствие признаков рецессии, воспаления в маргинальной десне, а также изменения десневого контура, уровень прикрепленной/подвижной слизистой оставался неизменным у пациентов обеих групп. Следует отметить, что начало ортопедического этапа, а именно получение слепков у пациентов второй группы по данным клинического обследования осуществлялось на 12-14 день после хирургического вмешательства. В случае с пациентами первой группы эти сроки сокращались до 5-7 дней в зависимости от объема проводимой лазерной коррекции. В 14 из 21 случаев 2 группы требовались повторные визиты для проведения хирургической обработки раны. В случае с пациентами 1 группы необходимости в проведении дополнительной хирургической обработки раны не было, что подтверждалось на контрольных осмотрах на 1 и 3 сутки. У всех пациентов 1 группы в послеоперационном периоде болевой синдром отсутствовал, коллатеральные отеки были не выражены, также не было отмечено осложнений лазерного вмешательства. Данные, полученные с использованием разработанного фотопротокола, указывали на отсутствие изменений в контуре мягких тканей на 12 и 36 месяцах обследования.

Выводы: Использование лазера значительно улучшает результаты лечения за счет уменьшения сроков заживления послеоперационной раны в 2,1 раза, отсутствия осложнений и выраженного болевого синдрома, а также необходимости дополнительных посещений врача-стоматолога. Полученные результаты указывают на необходимость более широкого внедрения лазерных технологий для коррекции уровней прикрепленной/подвижной слизистой, анатомически выраженных щечных тяжей, для уменьшения риска развития периимплантитов, а также повышения качества оказываемой стоматологической помощи.

Библиографический список:



1. Ляндрес И.Г., Шкадаревич А.П., Людчик Т.Б. Современные лазерные технологии в стоматологии. Минск: Медьял. 2017. - 218с.
2. Рубникович, С.П. Костные трансплантаты и заменители для устранения дефектов и аугментации челюстных костей в имплантологии и периодонтологии. / С.П. Рубникович, И.С. Хомич // Стоматолог. Минск. – 2014. № 1 (12). – С. 77–86.
3. Рубникович, С.П. Дентальная имплантация и протезирование у пациентов с сахарным диабетом. / И.С. Хомич, С.П. Рубникович, С.Ф. Хомич // Стоматолог. Минск. – 2014. № 3 (14.) – С. 67–69.



Громова С.Н., Еликов А.В., Колеватых Е.П., Фалалеева Е.А., Макаρχук
О.А., Медведева М.С.

ОСОБЕННОСТИ БИОХИМИЧЕСКОГО СОСТАВА РОТОВОЙ ЖИДКОСТИ В ПЕРИОД РАННЕГО СМЕННОГО ПРИКУСА

ФГБОУ ВО «Кировский государственный медицинский университет»
Министерства здравоохранения Российской Федерации, г. Киров

Аннотация: После прорезывания зуба его минерализация происходит в течение двух лет. При этом очень важно, чтобы ротовая жидкость, окружающая зубы, имела определенный реминерализующий потенциал. Многочисленными исследованиями было доказано, что с кариесом зубов бороться возможно, Важную роль играет в этом и регулярность гигиенических мероприятий и использование зубной пасты, содержащей необходимые микроэлементы для реминерализации эмали зубов.

Ключевые слова: гигиена полости рта, реминерализация, ротовая жидкость, кариес зубов.

Первые постоянные моляры поражаются от 33 до 44% случаев среди общего поражения постоянных зубов. По данным Национального эпидемиологического стоматологического обследования населения России 2019г., распространенность кариеса постоянных зубов у 6-летних детей составляет 13%, а интенсивность - 0,24. По данным Кировской области распространенность – 33% интенсивность – 0,58. При этом поражаются в первую очередь зубы, которые после прорезывания, не имеют антагонистов. Поэтому очень важна тщательная гигиена жевательных поверхностей первых постоянных моляров

Цель исследования: Определить биохимический состав ротовой жидкости у детей в период раннего сменного прикуса.

Материалы и методы исследования: Осмотр проводился у 52-х детей в старших группах детского сада «Метроград», г. Киров. У семи детей имелись первые постоянные моляры. Определялись индексы интенсивности кариеса, уровень гигиены полости рта (индекс ИГР-У). Биохимические исследования включали в себя определение общего содержания Ca^{2+} , PO_4^{3-} и белка в составе ротовой жидкости проводилось при помощи набора реагентов «Кальций-2-ольвекс» и «ФН-Ольвекс» фотоколориметрическим способом. Использовали описательные методы статистики. Определяли



микробиологический количественный состав *St.mutans* и *Lactobacillales* только в области фиссур постоянных зубов.

Результаты и обсуждение: Из осмотренных детей основную массу составляли пятилетние ребята – 78,8%, у 15,4%(9) детей имелись в полости рта постоянные зубы на разной степени прорезывания. Характеристика осмотренной группы представлена в таблице 1.

Таблица 1

Характеристика осмотренной группы детей.

возраст / Значения	4 года	5 лет	6 лет
Всего осмотрено	2	41	9
кпу	1±1	3,27±2,3	3,9±2,6
ИГР-У	1,4±0,3	1,65±0,29	1,67±0,33
здоровых	1	2	1

Увеличение интенсивности кариеса прямо пропорционально увеличению возраста детей.

В таблице 2 представлены все критерии, по которым сравнивались группы детей.

Таблица 2

Критерии сравнения групп осмотренных детей

виды зубов / значения	Все осмотренные	Имеющие только временные зубы	Имеющие временные и постоянные зубы
КПУ	3,44±2,4	3,28±2,28	4,5±2,88
ИГР-У	1,67±0,3	1,66±0,31	1,76±0,27
Ca²⁺ ммоль/л	1,48±0,61	1,53±0,60	1,26±0,66
PO₄³⁻ ммоль/л	3,94±0,99	3,91±0,96	4,30±1,20
pH ед.	7,49±0,43	7,48±0,45	7,45±0,30
Белок ммоль/л	1,04±0,41	1,04±0,43	1,12±0,38
Индекс структурности	2,33±0,17	2,36±0,10	2,20±0,35
Кристаллизуемость	2,34±0,20	2,38±0,11	2,15±0,42
СДФ	2,05±0,34	2,00±0,31	2,31±0,22



Краяевая зона	0,91±0,59	0,92±0,12	0,86±0,60
St.mutans			2,17·10 ⁵
Lactobacillales			2,49 ·10 ⁶

Из таблицы видно, что кислотность в полости рта у всех групп детей примерно одинакова. Чуть выше содержание фосфатов и белка у детей при наличие уже постоянных зубов в полости рта. Не смотря на более низкие индексы структурности и кристаллизуемости, фосфорокальциевый коэффициент (коэффициент минерализации) у детей с наличием постоянных зубов выше и составляет 3,41. Это говорит о достаточном минерализующем потенциале слюны. Повышенное содержание фосфора в нейтральной среде препятствует деминерализации зубов.

Микробиологические пробы брали только у детей с наличием постоянных зубов в области фиссур. Обнаружены кислотопродуцирующие микроорганизмы. При определенных условиях, а именно плохой гигиене полости рта, это может привести к развитию кариозного процесса.

Заключение: В результате поведенного осмотра группы, выявлено, что у всех групп детей в период раннего сменного прикуса, достаточный минерализующий потенциал слюны, способствующий хорошей реминерализующей активности. Тем не менее, с учетом низкого содержания фторидов в воде в данном регионе (0,01 мг/л), наличие кариесогенной микрофлоры, все-таки необходимо детям в этот период рекомендовать использовать зубную пасту, содержащую фториды.

Библиографический список:

1. Стоматологическая заболеваемость населения России Кузьмина Э.М., Янушевич О.О., Кузьмина И.Н. М: «Практическая медицина» 2019: 14-15
2. Волошина И.М. Особенности диагностики, течения и консервативного лечения начального кариеса зубов у детей при декомпенсации процесса/
методические рекомендации Волошина И. М. // Гос. образовательное учреждение высш. проф. образования "Омская гос. мед. акад." М-ва здравоохранения и социального развития Российской Федерации. Омск. 2011.
3. Громова С.Н. Анализ частоты распространения кариеса первых постоянных моляров по данным третьего национального эпидемиологического обследования в Кировской области/ Громова



С.Н., Колеватых Е.П., Сеницына А.В.//Здоровье семьи - 21 век. 2017. № 1 (1). С. 38-42.

4. Громова С.Н. Стоматологическая заболеваемость детского населения школьного возраста в Кировской области/Громова С.Н., Хамадеева А.М., Сеницына А.В., Гаврилова Т.А.//Стоматология детского возраста и профилактика. 2016. Т. 15. № 1 (56). С. 72-76.

5. Биология полости рта/ Е.В. Боровский, В.К. Леонтьев // М., Медицина. -1991. -301 с.- Библиогр.: С. 86 - 196



Громова С.Н., Медведева М.С., Макаrchук О.А.

СТОМАТОЛОГИЧЕСКИЙ СТАТУС ДЕТЕЙ ДЕТСКОГО САДИКА «МЕТРОГРАД», ГОРОД КИРОВ

ФГБОУ ВО «Кировский государственный медицинский университет»
Министерства здравоохранения Российской Федерации, г. Киров

Аннотация: Кариесу раннего детского возраста посвящено много исследований, а вот периоду дошкольного возраста от 3-х до 7-ми лет, их не так много. Тем не менее, привычки ежедневно чистить зубы у детей формируются именно в этом возрасте. Изучение стоматологического статуса позволяет определять начало внедрения профилактических мероприятий в организованные детские коллективы.

Ключевые слова: Гигиена полости рта, интенсивность кариеса, профилактика.

Кариес молочных зубов у детей появляется порой у детей с несформированным временным прикусом. Это одна из проблем современной детской стоматологии. Помимо развития у детей психологических комплексов, часто это приводит к развитию патологий зубочелюстной системы.

Современные родители очень обеспокоены стоматологическим здоровьем своих детей, особенно в периоды роста и развития первых зубов. К сожалению, в организованные детские коллективы приходят только студенты колледжей и вузов. В то время как формирование стойких гигиенических навыков приводит к снижению кариесогенной микрофлоры в полости рта. Предыдущие исследования показывали, что в возрасте 3-5 лет у детей г. Киров распространенность кариеса составляла 26,32%.

Цель исследования: Определить интенсивность кариеса у детей старшей группы (возраст 4-6 лет) в зависимости от их уровня гигиены.

Материалы и методы исследования: Осмотр проводился у 52-х детей в старших группах детского сада «Метроград», г. Киров. Помимо определения индексов кпу, КПУ и кпу+КПУ, проводили определение ИГР-У. Использовали описательные методы статистики.

Результаты и обсуждение: Из осмотренных детей основную массу составляли пятилетние ребята – 78,8%, четыре года было всего двум детишкам, что составляло – 3,8% и шестилеток – 17,4%. После осмотра детей



разделили на две группы: у первой были только временные зубы, а у второй уже появились постоянные.

Интенсивность кариеса в первой группе составляла $3,28 \pm 2,28$, что ниже среднего значения осмотренных детей $3,44 \pm 2,4$. Здоровых детей было всего 3, что составляет 6%. Индекс гигиены ИГР-У в исследуемой группе составляет $1,66 \pm 0,31$, что говорит о хорошей гигиене, возможно за счет самоочищения или регулярной чистке зубов родителями. Зато не было ни одного ребенка с удаленными временными зубами.

Однако у ребят с постоянными зубами индекс распространенности кариеса уже выше - $4,5 \pm 2,88$. Среди них только один здоровый. Индекс гигиены так же являлся удовлетворительным, но был на 1,2% хуже. Это можно объяснить большей самостоятельностью детей, не всегда позволяющих родителям проводить чистку зубов, а самоочищение уже ухудшается.

Заключение: В результате поведенного осмотра группы, выявлено, что с возрастом увеличивается интенсивность кариеса, ухудшается уровень гигиены в полости рта

Библиографический список:

1. Хамадеева А.М. Взаимосвязь гигиенического состояния полости рта у детей раннего возраста и осведомленности матерей по вопросам профилактики основных стоматологических заболеваний/Хамадеева А.М., Мышенцева А.П.// Уральский медицинский журнал. 2015. № 1 (124). С. 12-17.
2. Громова С.Н. Зависимость содержания микрофлоры в зубном налете от интенсивности кариеса/Громова С.Н., Колеватых Е.П., Петров С.Б., Матасова М.А., Князева А.С.//В сборнике: Современная стоматология : от традиций к инновациям материалы международной научно-практической конференции. Под редакцией М. Н. Калинкина, Б. Н. Давыдова, О. А. Гавриловой, И. А. Жмакина, К. Б. Баканова. 2018. С. 116-118.
3. Шаковец Н.В. Эпидемиология, этиология, оценка риска, профилактика и лечение кариеса зубов у детей раннего возраста/Шаковец Н.В., Антоненко А.Н.// Международные обзоры: клиническая практика и здоровье. 2019. № 3 (35). С. 28-40.



Громова С.Н., Расков А.А., Колеватых Е.П., Петров С.Б., Сметанина О.А.

ВИДОВОЙ СОСТАВ МИКРООРГАНИЗМОВ В КАНАЛАХ МОЛЯРОВ ПРИ ХРОНИЧЕСКИХ ФОРМАХ ПЕРИОДОНТИТОВ

ФГБОУ ВО «Кировский государственный медицинский университет»
Министерства здравоохранения Российской Федерации, г. Киров

Аннотация: Наиболее частой причиной периодонтитов является инфекция. При этом микробы, их токсины, биогенные амины, поступающие из воспаленной некротизированной пульпы, распространяются в периодонт. Причиной может быть как длительно не леченный кариозный процесс, так и хроническая травма.

Ключевые слова: Периодонтит, корневые каналы, микробиологический состав, грамм положительные, грамм отрицательные.

Исследования показывают, что при сложной структуре строения корневого канала, не возможно идеально его механически обработать. Поэтому все чаще появляются полезные модели и схемы лечения периодонтитов.

Цель исследования: Изучить видовой состав микроорганизмов в каналах моляров при периодонтите без видимых структурных изменений в кости.

Материалы и методы исследования: Проведен анализ из 10 зубов, все они были нижние первые моляры. Клинических проявлений у пациентов не было. На интраоральных радиограммах всех зубов, наблюдалось расширение пространства периодонтальной связки, но деструктивных изменений в кости не наблюдалось. Клинический материал доставляли в бактериологическую лабораторию в течение 2 часов, готовили ряд десятикратных разведений для культурального и бактериоскопического методов исследования. Высевали на питательные среды: Анаэроагар (HiMedia, Индия), Колумбийский агар (HiMedia, Индия), кровяно-сахарный агар. Инкубировали при температуре 37°C с использованием микроанаэроагата фирмы Oxoid в бескислородной атмосфере с применением газогенераторных пакетов GasPak (HiMedia, Индия). Идентифицировали в биохимическом тесте ANAEROtest23 (производство фирмы PLIVA- Lachema, Чехия. Морфологические свойства изучали методом Грама, Романовского-Гимза. Подсчет колоний осуществляли в счетчике колоний и выражали в колониеобразующих единицах/миллилитр (КОЕ/мл).



С целью сокращения объема данных, выявления скрытых (латентных) переменных, выявления общих тенденций и классификации данных был выполнен факторный анализ методом главных компонент с вращением корреляционной матрицы по типу варимакс и нормализацией Кайзера.

Результаты и обсуждение: Всех микроорганизмов условно разделили на группы: грамм положительные, грамм отрицательные, грибы и прочие. В таблице 1 представлены данные по наличию микроорганизмов в общем и в разных каналах зубов.

Таблица 1

Наличие микроорганизмов в каналах зубов.

Каналы микроорганизмы	общее	медиально- язычный канал	медиально- щечный канал	Дистальный канал
грамм положительные	$3,43 \cdot 10^5$	$2,24 \cdot 10^4$	$1,00 \cdot 10^6$	$4,35 \cdot 10^3$
грамм отрицательные	$1,40 \cdot 10^4$	$1,32 \cdot 10^4$	$2,53 \cdot 10^4$	$3,36 \cdot 10^3$
грибы	$2,80 \cdot 10^2$	$1,00 \cdot 10^2$	$5,00 \cdot 10^2$	$2,40 \cdot 10^2$
прочие	$2,34 \cdot 10^3$	$4,20 \cdot 10^2$	$4,10 \cdot 10^3$	$2,50 \cdot 10^3$

Из неё видно, что преобладают грамм положительные микроорганизмы. Наибольшее их количество в медиально-щечных каналах. Содержание остальных микроорганизмов примерно одинаково.

Факторный анализ позволил выделить 4 чаще встречающихся комбинации.

Таблица 2

Факторные нагрузки для фактора 1

Фактор №1	Нагрузка
Staphylococcus epidermidis	0,93
Fusobacterium sp. (F. nucleatum, F. varium, F. necrophorum)	0,87
Streptococcus pyogenes	0,82
Alistipes putredinis	0,75
Escherichia coli	0,74



<i>Peptococcus sp. (P. niger)</i>	0,64
<i>Mitsuokella multacida</i>	0,61
<i>Candida sp.</i>	0,47

Фактор №1 обуславливает наибольший процент дисперсии (28%) и имеет сильную корреляционную связь с группой грамположительных и грамотрицательных бактерий: *Staphylococcus epidermidis*, *Fusobacterium sp. (F. nucleatum, F. varium, F. necrophorum)*, *Streptococcus pyogenes*, *Alistipes putredinis*, *Escherichia coli*. Связь средней силы наблюдается с *Peptococcus sp. (P. niger)*, *Mitsuokella multacida* и *Candida sp.*

Таблица 3

Факторные нагрузки для фактора 2

Фактор №2	Нагрузка
<i>Klebsiella sp.</i>	0,96
<i>Bacteroides sp. (B. ovatus, B. vulgates, B. fragilis)</i>	0,80
<i>Carnocytophaga ochracea</i>	0,97
<i>Leptotrichia buccalis</i>	0,62

Фактор №2 имеет сильную корреляционную связь с грамотрицательной микрофлорой: *Klebsiella sp.*, *Bacteroides sp. (B. ovatus, B. vulgates, B. fragilis)*, *Carnocytophaga ochracea* и в меньшей степени (связь средней силы) связан с *Leptotrichia buccalis*.

Таблица 4

Факторные нагрузки для фактора 3

Фактор №3	Нагрузка
Прочее (<i>Actinomyces odontolyticus</i> , <i>Bifidobacterium dentium</i> , <i>Lactobacillus sp.</i> , <i>Propionibacterium granulosum</i>)	0,22

Фактор №3 имеет отрицательные корреляционные связи с практически всеми микроорганизмами представленными в исследовании за исключением слабой положительной связи с *Actinomyces odontolyticus*, *Bifidobacterium dentium*, *Lactobacillus sp.*, *Propionibacterium granulosum*.

Таблица 5

Факторные нагрузки для фактора 4

Фактор №4	Нагрузка
-----------	----------



Peptostreptococcus sp. (P. anaerobius)	0,96
Acidaminococcus fermentans	0,95
Leptotrichia buccalis	0,76
Prevotella sp. (P. buccalis, P. intermedia, P.bivia, P. melaninogenica, P. oralis)	0,67
Mitsuokella multacida	0,51
Candida sp.	0,45
Peptococcus sp. (P. niger)	0,43

Фактор № 4 обуславливает наименьший процент дисперсии изучаемых данных (12,73%) и имеет сильную корреляционную связь с Peptostreptococcus sp. (P. anaerobius), Acidaminococcus fermentans и Prevotella sp. (P. buccalis, P. intermedia, P.bivia, P. melaninogenica, P. oralis). Связь средней силы наблюдается с Mitsuokella multacida, Candida sp., Peptococcus sp. (P. niger).

Заключение: В результате поведенного исследование удалось распределить исследуемый материал по группам (факторам), для дальнейшего выбора методов лечения на микроорганизмы различных групп.

Библиографический список:

1. Чеснокова М.Г. Микрoэкология системы корневых каналов постоянных зубов в стадии несформированного корня у детей при хроническом апикальном периодонтите/Чеснокова М.Г., Самохина В.И., Ландинова В.Д., Мацкиева О.В. // Стоматология детского возраста и профилактика. -2012 - №1(40)-С.3-7
2. Микробиология и иммунология для стоматологов, [пер. с англ.] /Под ред. Р. Дж. Ламонта, М. С. Лантц, Р. А. Берне, Д. Дж. Лебланка; пер. с англ. Под ред. В. К. Леонтьева. — М.: Практическая медицина, 2010. — С. 397-427
3. Микробиология, вирусология и иммунология полости рта : учеб. / [Царев В. Н. и др.] ; под ред. В. Н. Царева. - М. : ГЭОТАР-Медиа, 2019.- С. 568-577



Громова С.Н., Сметанина О.А., Кайсина Т.Н.

**ПРИМЕНЕНИЕ КОМПЛЕКСНОЙ ПРОТИВОВОСПАЛИТЕЛЬНОЙ
ЗУБНОЙ ПАСТЫ «PARADONTAX» С ФТОРОМ ПРИ ЛЕЧЕНИИ
ХРОНИЧЕСКОГО КАТАРАЛЬНОГО ГИНГИВИТА**

ФГБОУ ВО «Кировский государственный медицинский университет»
Министерства здравоохранения Российской Федерации, г. Киров

Аннотация: В настоящее время хронический катаральный гингивит распространен повсеместно. Причиной является, как не соблюдение индивидуальной гигиены полости рта, так и факторы общего и местного иммунитета, образ жизни, наличие вредных привычек и отсутствие своевременной ранней профилактики.

Ключевые слова: Хронический гингивит, лечение, профилактика, кристаллография, зубная паста «Paradontax».

Частота гингивита приближается к 100%, чаще всего заболевают дети и лица молодого возраста до 25-30 лет [1, 2]. Актуальность данного вопроса на сегодняшний день неоспорима. Простое, но не менее важное правило — это качественное регулярное проведение индивидуальной гигиены полости рта и использование комплексных противовоспалительных зубных паст. Они оказывают воздействие на ткани десны и эмаль зубов одновременно, и в тоже время не вызывают привыкания [3, 4, 5].

Цель исследования: Изучить влияние комплексной противовоспалительной зубной пасты «Paradontax» с фтором на состояние тканей пародонта при лечении хронического катарального гингивита.

Материалы и методы исследования: Нами было проведено исследование зубной пасты с фтором на базе кафедры стоматологии Кировского государственного медицинского университета в течение 6 недель



у группы студентов. Средний возраст учащихся составил $20,4 \pm 0,1$ года. Деление было произведено на 2 группы в зависимости от активности кариозного процесса: 1 группа - кариозная активность составила $\Sigma\text{КПУ} = 6,33$ (25 человек), 2 группа - кариозная активность составила $\Sigma\text{КПУ} = 8,33$ (25 человек). В исследовании нами были использованы следующие методы:

1. Клинический метод. Для этого нами была разработана карта стоматологического обследования. Определяли индексы КПУ, РНР и ОНІ-S. Для оценки состояния тканей пародонта применялись индексы: РМА, пародонтальный индекс GI. Все пациенты были обучены индивидуальной гигиене полости рта, проведена контролируемая чистка зубов, всем была назначена комплексная противовоспалительная зубная паста «Paradontax» с фтором, массовая доля которого составляет 0,145 F (1450 ppm) и содержит натуральные противовоспалительные компоненты на основе трав. Данная паста использовалась 2 раза в день, ежедневно, в течение 6 недель.

2. Биохимический метод. Проводился в научной лаборатории «Кариесология» Кировского государственного медицинского университета. Общее содержание Ca^{2+} , PO_4^{3-} в составе ротовой жидкости определялось стандартным набором реагентов «Кальций-2-Ольвекс» и «ФН-Ольвекс» спектрофотометрически, на спектрофотометре SHIMADZU 1240 (Япония). Оценку общей антиоксидантной активности (ОАА) осуществляли хемилюминесцентным методом.

3. Метод классической кристаллоскопии - методика изучения кристаллогенных свойств биологических жидкостей, основанной на кристаллизации собственного биосубстрата без добавления химических инициаторов кристаллогенеза.

4. Статистический метод. Оценка характера распределения выборочных количественных данных выполнена с помощью критерия Шапиро-Вилка. Статистическая обработка и анализ данных выполнены с помощью пакета программ Statistika 10.0.



Результаты и обсуждение: В результате проведенного нами исследования были получены следующие клинически данные: протяжении всего времени наблюдения редукция индексов гигиены в обеих группах составила: по индексу РНР - 31,4%, по индексу ОНI-S -19,7%. Индекс РНР более информативно и наглядно показывает результаты улучшения индивидуальной гигиены полости рта, это говорит и о хороших очищающих способностях зубной пасты «Paradontax». Так через 6 недель исследования показатель кровоточивости исчез полностью, а воспаление десны по индексу РМА снизилось на 92% в первой группе обследуемых, а во второй группе – на протяжении всего периода наблюдения индексы РМА и GI составили 0. Полученные нами биохимические и кристаллогенные свойства ротовой жидкости при хроническом катаральном гингивите на фоне проведенного лечения представлены в таблице 1.

Таблица 1.

Динамика биохимических параметров и кристаллоскопического анализа ротовой жидкости у студентов на фоне проведенного лечения $\Sigma_{\text{КПУ}} = 6,33 (M \pm m)$

Показатель	1 неделя	3 неделя	6 неделя
Биохимические параметры			
Ca ²⁺ , ммоль/л	0,76±0,08	0,94±0,08	1,25±0,97
PO ₄ ³⁻ , ммоль/л	1,88±0,7	1,59±0,23	2,19±0,81
ОАА, у.е.	0,050±0,007	0,040±0,001	0,046±0,009
Общий белок, г/л	0,85±0,38	0,61±0,06	0,72±0,35
Кристаллогенные свойства			
ИС	2,00±0,38	2,44±0,09	2,15±0,35
Кр	2,25±0,34	2,40±0,10	2,21±0,49
СДФ	2,31±0,13	2,34±0,09	1,81±0,39
Кз	1,70±0,4	0,49±0,16	1,13±0,64



* различие статистически значимо ($p < 0,05$)

Заключение: Таким образом, результаты проведенной нами работы свидетельствуют о том, что комплексное лечение хронического катарального гингивита у пациентов с включением противовоспалительной зубной пасты «Paradontax» с фтором является эффективным, что демонстрируют полученные данные клинического и лабораторного исследования. Однако надо учитывать, что все процессы более активно протекают в группах с более низкой интенсивностью кариеса. Поэтому у пациентов с высокой степенью активности кариеса, необходимо поддерживающее лечение назначать на более длительный период.

Библиографический список:

1. Громова С.Н., Кайсина Т.Н., Еликов А.В. и др. Комплексное исследование зубной пасты Paradontax // Современная стоматология. 2019. № 2 (75). С. 65-68.
2. Сметанина О.А., Казарина Л.Н. и др. Диагностика и профилактика гингивита с использованием метода инфракрасной спектроскопии биологических жидкостей полости рта // Вятский медицинский вестник. 2017. № 3 (55). С. 99-102.
3. Ланг Н.П., Здоровый пародонт / Ланг Н.П., Бартольд М.П. // Пародонтология. 2019. Т. 24. № 2. С. 187-192.
4. Паршин Ю.В. и др. Comparative study of the degree of fixation of complete removable prostheses of the lower jaw with attachment to another number of implants and their classical analogues // Пародонтология. 2018. Т. 23. № 1 (86). С. 80-85.
5. Громова С. Н., Куклина С. А., Еликов А. В., Сметанина О. А., Петров С. Б. Влияние химического состава зубной пасты на буферные системы ротовой полости и показатель среды // Бутлеровские сообщения. 2020. Т.61. №1. С.104-110. ROI: jbc-01/20-61-1-104



Дементьева К.Д., Светлакова Е.Н., Котикова А.Ю.

**ОЦЕНКА АКТИВНОСТИ УЧАСТИЯ СТУДЕНТОВ
СТОМАТОЛОГИЧЕСКОГО ФАКУЛЬТЕТА УГМУ В РАБОТЕ
ВОЛОТЕРСКОГО ДВИЖЕНИЯ**

Уральский государственный медицинский университет
Екатеринбург, Российская Федерация

Аннотация: В 2017 году на стоматологическом факультете УГМУ разработан проект «Счастливая улыбка», в ходе которой преподаватели и студенты проводят профилактические мероприятия в образовательных учреждениях, ТРЦ, больницах города. Изучена вовлеченность студентов в реализацию данного проекта и выявлены факторы, влияющие на развитие данной деятельности.

Ключевые слова: Волонтерство, реализация проекта, студент-медик, волонтеры-медики, профилактика, здоровьесбережение.

Краткое введение: В приоритете государственной политики в области здоровьесбережения меры по профилактике заболеваний, просвещению населения и пропаганде здорового образа жизни, участия населения в решении вопросов по сохранению и укреплению здоровья [2, 3]. Высокая распространенность заболеваний полости рта является социально значимой проблемой [1, 4].

Цель исследования: Изучение вовлеченности студентов - стоматологов в реализацию проекта «Счастливая улыбка» и выявление факторов, влияющих на развитие данной деятельности.

Материал и методы: Студенты стоматологического факультета, участвующие в волонтерских профилактических мероприятиях в рамках проекта, приняли участие в анкетировании на платформе «Google



Forms». Участниками опроса были студенты, включенные в мероприятия проекта, независимо от их количества. Полученные данные были статистически обработаны.

Результаты и обсуждение: Студентами и преподавателями стоматологического факультета УГМУ с 2017 года реализуется волонтерский проект «Счастливая улыбка». Проект направлен на повышение грамотности населения в отношении профилактики стоматологических заболеваний и осведомленности о правилах ухода за полостью рта, повышение качества жизни населения посредством снижения уровня стоматологической заболеваемости, на формирование надпрофессиональных компетенций современного выпускника-стоматолога. За четыре года в волонтерских мероприятиях стоматологического факультета приняли участие более 150 студентов.

Всего было опрошено 55 респондентов в возрасте от 18 до 24 лет с равным соотношением по половому признаку. Все респонденты являются студентами стоматологического факультета 2 – 5 курсов УГМУ.

В ходе анкетирования было установлено, что за 2018 год в реализации проекта было задействовано 35 волонтеров, а в 2019 году уже 49, что на 40% больше, в сравнении с предыдущим годом. Так же отмечается увеличение частоты участия в мероприятиях. На вопрос «В скольких мероприятиях Вы участвовали за 2017 год?» только 40% опрошенных ответили «2 и более раза». На аналогичный вопрос по 2018 году - «2 и более раза» ответили 62% респондентов. Данный факт является свидетельством роста интереса к данному проекту и увеличением количества проводимых профилактических акций за год.

Основная мотивация студентов участия в проекте, по данным анкетирования – это осознание необходимости распространения знаний о мерах профилактики стоматологических заболеваний среди



населения, увлекательное общение с детьми, участие в волонтерском движении.

Среди опрошенных, 97% волонтеров оценивают уровень проводимых мероприятий как высокий. Около 98% студентов хотят продолжать участие в реализации проекта «Счастливая улыбка».

Библиографический список:

1. Насретдинова Н.Ю. Возрастная динамика стоматологических и лабораторных показателей здоровья у детей 5-6, 12, 15 лет города Екатеринбурга/ Н.Ю. Насретдинова, Ю.В. Мандра, Л.Г. Полушина, В.В. Базарный, Е.В. Мандра, Ю.А. Болдырев, М.И. Власова, Ю.В. Димитрова // Проблемы стоматологии. - 2019. - №. 3. - С. 116-120.
2. Мандра Ю.В. Оценка распространенности заболеваний пародонта среди спортсменов Уральского региона / Ю.В. Мандра, В.В. Базарный, Е.Н. Светлакова, А.Ю. Котикова, Л.Г. Полушина // Уральский медицинский журнал. – 2018. - № 6 (161). – С. 24 – 26.
3. Насретдинова Н.Ю. Динамика стоматологических, биохимических и цитологических показателей здоровья у детей 6, 12, 15 лет г. Екатеринбурга/ Н.Ю. Насретдинова, Е.В. Мандра, Л.Г. Полушина, В.В. Базарный, Л.И. Ворожцова, Д.В. Сорокоумова, А.А. Епишова, Н.М. Жегалина, Ю.В. Мандра // Уральский медицинский журнал. – 2019. - №9 (177). – С. 33 – 36.
4. Мандра Ю.В. О реализации волонтерского проекта на стоматологическом факультете УГМУ / Ю.В. Мандра, С.Е. Жолудев, Е.Н. Светлакова, А.Ю. Котикова, А.В. Легких, Е.А. Семенцова, А.С. Гончарова, Э.В. Патраков, К.Д. Дементьева // Материалы международного конгресса «Стоматология Большого Урала». – 2020. – С. 154 – 155.



Жукова Е.Д., Громова С.Н., Еликов А.В., Колеватых Е.П., Громов Я.П.

**КЛИНИЧЕСКАЯ ЭФФЕКТИВНОСТЬ ЗУБНОЙ ПАСТЫ,
СОДЕРЖАЩЕЙ МОНОФТОРФОСФАТ НАТРИЯ.**

ФГБОУ ВО Кировский ГМУ Минздрава России, г. Киров.

Аннотация: Распространённость заболеваний твёрдых тканей зубов по Кировской области достаточно велика, об этом говорят эпидемиологические стоматологические исследования. Объектом нашего изучения является зубная паста, которая содержит монофторфосфат натрия, тетракалия пирофосфат и оксид кремния. Клиническая эффективность пасты оценивалась при помощи клинических индексов, также было проведено биохимическое исследование ротовой жидкости в течение 30 дней использования пасты.

Ключевые слова: Реминерализация эмали; общее микробное число; кислотоустойчивость эмали.

Введение: В ходе эпидемиологических исследований в Кировской области выявлена средняя распространенность и интенсивность кариеса зубов и низкая — заболеваний пародонта. Чистка зубов должна способствовать увеличению кислотоустойчивости эмали зубов, а также снижению воспалительной реакции десны за счёт насыщения эмали ионами Ca^{2+} и PO_4^{3-} , уменьшению патогенной флоры в полости рта. В состав исследуемой зубной пасты входят, помимо абразива оксида кремния, активные компоненты: монофторфосфат натрия и тетракалия пирофосфат.

Цель исследования: В ходе клинического, биохимического и микробиологического исследований выяснить направленность зубной пасты, содержащей монофторфосфат натрия.

Материалы и методы: В исследовании приняли участие студенты 4 курса стоматологического факультета Кировского ГМУ. Осмотры и заборы



проб слюны проводились на 1-ый, 14-ый и 30-ый день исследования утром натощак до чистки зубов пастой без стимуляции.

Клиническая эффективность пасты оценивалась при помощи - ТЭР-теста, КОСРЭ-теста, очищающий эффект - индексом Грина-Вермильона (ИГР-У), отбеливающий эффект - по шкале Vita.

Биохимические исследования включали в себя определение общего содержания Ca^{2+} , PO_4^{3-} и белка в составе ротовой жидкости проводилось при помощи набора реагентов «Кальций-2-ольвекс» и «ФН-Ольвекс» фотоколориметрическим способом. Проведена оценка общего микробного числа (ОМЧ). Биологический материал получали из межзубного промежутка центральных резцов. Содержимое 10-кратно разводили. Амплификация, выделение и идентификация ДНК микроорганизмов осуществлялась методом ПЦР по методике «Проба ГС». Для исключения ложноотрицательных результатов учитывали показатель амплификации геномной ДНК человека (контроль)

Статистическая обработка включает методы описательной и аналитической статистики. В качестве критического уровня статистической значимости различий (p) было выбрано значение $p < 0,05$.

Результаты исследования и их обсуждение: Средняя интенсивность кариеса в данной группе составляла $6,36 \pm 3,91$.

Положительная динамика всех клинических показателей удостоверяет о регулярности гигиенических мероприятий. ИГР-У соответствует удовлетворительному и его редукция в течение срока использования продукта достигает 23,7% ($p < 0,05$). Кислотоустойчивость эмали увеличилась на 3,57% ($p < 0,05$) к 30 дню исследования. Заметно снизилось ОМЧ - 85% ($p < 0,05$). Установлено, что рост показателей индекса ИГР-У, ТЭР-теста, КОСРЭ-теста прямо коррелирует с ОМЧ.

Заметно изменилась скорость реминерализации на 7,77% ($p < 0,05$).



Содержание в ротовой жидкости общего Ca^{2+} до начала исследования составляло $1,12 \pm 0,25$ ммоль/л, что выше, чем у кариес резистентных лиц, также как и содержание фосфора PO_4^{3-} $3,8 \pm 1,86$ ммоль/л. Через 30 дней произошло насыщение слюны минералами кальция на 14,4% от первоначального уровня, а фосфатами на 2,36% ($p < 0,05$). Выявлена статистически значимая корреляционная зависимость между показателями содержания кальция в ротовой жидкости и индексами ТЭР и КОСРЭ.

Несмотря на эти положительные показатели, у 3 из 11 респондентов появилась чувствительность эмали. Это связано с действием титана диоксида, который вызвал гиперестезию у 45% ($p < 0,05$) обследуемых.

Цвет зубов изменился на 1 тон у 1 участника исследования. У этого же пациента увеличилась минерализующая способность эмали, возрос минерализующий потенциал слюны.

Выводы: Данная зубная паста, содержащая в составе монофторфосфат натрия, тетракалия пирофосфат и оксид кремния способствует хорошему очищению зубов от бактериального налета, укрепляет структуру твердых тканей зуба, но не способствует отбеливанию эмали зубов.

Библиографический список:

1. Громова, С.Н. Стоматологическая заболеваемость детского населения школьного возраста в Кировской области / С.Н. Громова, Хамадеева А.М., Сеницына А.В., Гаврилова Т.А. – М.: Стоматология детского возраста и профилактика, 2015. – С.72-76.
2. Румянцев, В.А. Сравнительная оценка реминерализующих, очищающих и противовоспалительных свойств зубной пасты "Жемчужная - комплексная защита" / Румянцев В.А., Кстенина-Кузнецова Е.Н., Громова С.Н. - М.: Стоматология детского возраста и профилактика, 2005. – С 35-38.



3. Хамидуллина, Г.Р. Анализ действия зубных паст с разной концентрацией фторидов на гигиену полости рта / Г.Р. Хамидуллина, Громова С.Н., Румянцев В.А. – Тверь.: Молодёжь и медицинская наука
Материалы II межвузовской научно-практической конференции молодых ученых, 2014. – С 160-162.



Журбенко В.А., Карлаш А.Е.

ПРОБЛЕМА ГАЛИТОЗА И ПУТИ ЕЁ РЕШЕНИЯ

ФГБОУ ВО Курский Государственный Медицинский Университет

Минздрава России, г. Курск

Аннотация: На сегодняшний день галитоз - одна из актуальных проблем стоматологии, она имеет аспекты медицинского и психологического характера, потому что, во-первых, это может быть проявлением заболеваний многих органов и систем организма, во-вторых, галитоз оказывает негативное влияние на социальную жизнь человека, что может стать одной из причин в ограничении общения. В статье представлено изучение причин галитоза методом анкетирования пациентов.

Ключевые слова: Галитоз, полость рта.

Введение: Неприятный запах изо рта – частая жалоба, поступающая от пациентов, посещающих стоматолога. Она занимает третье место после кариеса и заболеваний пародонта.

Галитоз (Halitosis, соматодисодия, озостомия, fetor oris, fetor ex ore) – термин для обозначения устойчивого неприятного запаха воздуха, выдыхаемого человеком. Одним из первых исследователей, описавших в 1874 году симптом дурного запаха изо рта, был Howe. Частота галитоза в развитых странах колеблется от 30 до 65%. У населения Европы эта патология встречается в 50-55 % случаев, в США этим заболеванием страдают около 30% населения. В России распространенность галитоза находится в пределах 30-50 %.

Стоматолог - один из главных специалистов, который занимается проблемой галитоза как в научных исследованиях, так и на практике. Как правило, пациенты с галитозом в первую очередь идут на прием к



стоматологу, который может оценить ситуацию, установить причину, устранить оральные источники.

Практически в 80-90% случаев возникновение неприятного запаха изо рта связано с местными причинами в полости рта. Развитие галитоза так же может быть обусловлено и общими факторами, то есть связанными с уровнем жизни человека и наличием у него системных заболеваний организма.

Цель исследования: Изучить наличие галитоза у пациентов и предполагаемые причины его возникновения.

Материал и методы: В исследовании приняло участие 90 пациентов в возрасте 18-45 лет, подписавших информированное согласие. Состояние индивидуальной гигиены полости рта оценивалось на основании индекса Грин-Вермильона (ОНИ-S), определение воспаления десны проводили с использованием РМА, состояние твердых тканей зубов – КПУ. Для выявления причин галитоза была разработана анкета, содержащая ряд вопросов о наличии сопутствующих заболеваний, соблюдении индивидуальной гигиены полости рта.

Результаты и обсуждение: На основании проведенного анкетирования было выявлено, что 80% пациентов отметили наличие неприятного запаха. В качестве причины 10% назвали отсутствие какой-либо гигиены за полостью рта, 20% - отметили неудовлетворительную гигиену полости рта, 25% - указали на заболевания ЖКТ, 30 % - комбинированные причины. При этом 85% пациентов показали высокий уровень осведомленности относительно индивидуальной гигиены полостью рта.

Установлено, что вредная привычка – курение, инициирующая наличие неприятного запаха, составила наибольший процент (36,5 %). У 50,5% пациентов наблюдалось наличие зубных отложений, у 28,5% был определен высокий индекс РМА (более 60%) и 21,0% - жаловались только на галитоз.

Для лечения галитоза был предложен следующий план лечебно - гигиенических мероприятий: консультации врачей – терапевтов и врачей



узких специальностей, проведение профессиональной гигиены полости рта и обучение рациональной индивидуальной гигиене полости рта.

Выводы: Актуальность проблемы галитоза имеет аспекты медицинского и психологического характера, потому что, во-первых, его наличие может быть индикатором патологии различных органов и систем организма, во-вторых, галитоз и страх галитоза оказывают огромное негативное влияние на социальную жизнь человека. Однако с определенной точностью можно утверждать, что примерно у 10% больных стойкий запах изо рта отмечается при заболеваниях органов дыхания, желудочно-кишечного тракта, почек и печени, т.е. имеет внеротовое происхождение.

Устранение галитоза возможно при полноценной санации зубов и тканей пародонта, проведении профессиональной гигиены полости рта и адекватной индивидуальной гигиены, устранении патологических пародонтальных карманов более 5 мм, замене некачественных несъемных протезов и использовании адгезивного геля при пользовании съемными протезами. В случае неэффективности стоматологических мероприятий и наличия признаков галитоза необходимо направлять больного к врачу - терапевту; при отсутствии объективного галитоза и уверенности больного в неприятном запахе изо рта - к психотерапевту.

Библиографический список:

1. Галитоз: современные аспекты диагностики, профилактики и лечения (сообщение 1) / В. Г. Галонский [и др.] // Сибирское медицинское обозрение. – 2011. – № 4. – С. 7–11
2. Галитоз: современные аспекты диагностики, профилактики и лечения (сообщение 2) / В. Г. Галонский [и др.] // Сибирское медицинское обозрение. – 2011. – № 5. – С. 9–13.
3. Тулупов, Д. А. Галитоз при хронической ЛОР-патологии у детей / Д. А. Тулупов, Д. Н. Бахмутов, Е. П. Карпова // Вестник



оториноларингологии. – М.: Медиа Сфера, 2013. – № 5. – С. 59–61

4. Хитров, В. Ю. Галитоз – медицинская и социальная проблема / В. Ю. Хитров, А. И. Заболотный // Практическая медицина. – 2009. – № 1 (33). – С. 12–17.

5. Цепов, Л. М. Неприятный запах изо рта: междисциплинарная проблема / Л. М. Цепов, Е. Л. Цепова, А. Л. Цепов // Пародонтология. – 2010. – № 3. – С. 3-5.



Зекий А.О., Артюков М.Н.

ПРИМЕНЕНИЕ ГЕРМЕТИКОВ ПРИ ПРОТЕЗИРОВАНИИ НА ИМПЛАНТАТАХ

ФГАОУ ВО Первый МГМУ имени И.М. Сеченова Минздрава России
(Сеченовский Университет), г. Москва

Аннотация: Успех дентальной имплантации в значительной мере зависит от биоинтеграции имплантата в структуру костной ткани. Лучшим вариантом биоинтеграции является полная остеоинтеграция всей поверхности имплантата. Для достижения такого результата, а также для исключения периимплантита важно предупреждать бактериальную инвазию не только костного ложа имлантата, но и внутреннего интерфейса имплантата, а также периимплантационной борозды. Между составными частями имплантатов всегда имеются микрозазоры, через которые бактерии свободно могут проникать из полости рта в шахту имплантата и наоборот, а также в периимплантационные ткани. Таким образом, имплантат является хроническим очагом инфекции. Для устранения микрозазоров между имплантатом и супраструктурами, а также для предупреждения проникновения бактерий в шахту имплантата и из нее можно использовать силиконовый герметик.

Ключевые слова: Дентальная имплантация, протезирование на дентальных имплантатах, периимплантит, атрофия костной ткани, остеоинтеграция.

Цель работы: Изучить эффективность протезирования на дентальных имплантатах и оценить бактериальную обсеменённость периимплантационной борозды при использовании герметиков.



Материалы и методы исследования: В исследовании приняли участие 30 человек в возрасте от 25 до 50 лет с частичным отсутствием зубов. Пациентов разделили на две группы по 15 человек. Каждому из них была проведена установка дентальных имплантатов Astra Tech. Первой группе пациентов была проведена герметизация шахты имплантатов при помощи герметика GapSeal (Hager&Werken). Вторая группа была контрольной, установка имплантатов проводилась по стандартному протоколу без использования герметика. Все пациенты были обучены гигиене полости рта, а также правилам ухода за ортопедическими конструкциями.

Повторное обследование проводили на этапе установки ортопедических конструкций, через 3-5 и 8-10 месяцев. Оценку гигиенического состояния периимплантационных тканей проводили при помощи индекса гигиены полости рта Грина-Вермильона и бактериологического исследования. Состояние кости вокруг имплантатов, остеоинтеграцию и резорбцию оценивали при помощи рентгенологических исследований.

Результаты исследования: Оценка гигиены полости рта: проведенный индекс гигиены Грин-Вермильона перед установкой дентальных имплантатов показал удовлетворительный уровень гигиены – 1,4-2,1 (1,3-3,0) у всех пациентов. После установки и адаптации ортопедических конструкций (через 8-10 месяцев от начала лечения) индекс гигиены в первой группе пациентов, которым установка имплантатов проводилась при помощи герметика GapSeal (Hager&Werken), показал хороший уровень гигиены – 0,9-1,1 (0,0-1,2); уровень гигиены в группе сравнения был также хорошим – 1,1-1,2.

Оценка бактериологического анализа: исследование проводили в момент установки имплантатов, на этапе установки ортопедических конструкций, а также через несколько месяцев после их полной адаптации. На первом этапе анализ показал умеренное количество патогенных бактерий таких как *A. Actinomycetemcomitans* и *P. Gingivalis* $0,3-2,0 \times 10^5$ копий/мл. На этапе установки ортопедических конструкций и после их полной адаптации



количество патогенных бактерий в группе сравнения ($4,5-12,4 \times 10^5$ копий/мл) было более чем в три раза больше по сравнению с первой группой ($1,8-2,8 \times 10^5$ копий/мл).

Оценка рентгенологических исследований: проведенные прицельные рентгенографические снимки показали полную остеоинтеграцию имплантатов в обеих группах и отсутствие воспалительных изменений перед установкой ортопедических конструкций. После установки супраструктур и их полной адаптации умеренная атрофия костной ткани (менее $\frac{1}{4}$ длины имплантата) выявлялась в два раза чаще в группе сравнения 16%; в первой группе рентгенологические изменения костной ткани наблюдались в 8% случаев.

Выводы: Герметизация шахты имплантата при помощи силиконового герметика помогла значительно уменьшить бактериальную обсемененность периимплантационных тканей, а также снизить риск возникновения атрофических изменений костной ткани после установки ортопедических конструкций.

Библиографический список:

1. Тлустенко В.П., Байриков И.М., Трунин Д.А., Комлев С.С., Жестков А.В., Лямин А.В. «Влияние различных видов съемных конструкций и дентальных имплантатов на микробиоценоз полости рта при ортопедическом лечении».
2. Тлустенко В.П., Байриков И.М., Трунин Д.А., Гусякова О.А., Комлев С.С. «Влияние технологии протезирования зубов на динамику ранних предикторов воспалительно-деструктивного процесса в периимплантатной зоне».
3. Зекий А.О., Новочадов В.В. «Герметизация внутреннего интерфейса имплантатов с наноструктурированным покрытием улучшает общие результаты протезирования несъемными конструкциями на имплантатах при частичном отсутствии зубов».



4. Зекий А.О. «Анализ маркеров воспаления и остеорезорбции в ротовой жидкости для оценки адаптации к дентальным имплантатам».
5. Тунева Н.А., Богачева Н.В., Тунева Ю.О. «Проблемы дентальной имплантации».
6. Михальченко Д.В., Михальченко А.В., Бадрак Е.Ю., Ярыгина Е.Н. «Внутренний интерфейс дентального имплантата как очаг хронической инфекции».



Зекий А.О., Батова А.И.

**ЭФФЕКТИВНОСТЬ ИСПОЛЬЗОВАНИЯ ГЕРМЕТИЗАЦИИ
ВНУТРЕННЕГО ИНТЕРФЕЙСА ИМПЛАНТАТОВ С
НАНОСТРУКТУРИРОВАННЫМ ПОКРЫТИЕМ ДЛЯ
УМЕНЬШЕНИЯ ПАТОГЕННОЙ МИКРОФЛОРЫ В
ПЕРИИМПЛАНТАЦИОННОЙ ЗОНЕ И УЛУЧШЕНИИ
ОСТЕОИНТЕГРАЦИИ В КОСТИ.**

Первый Московский государственный университет им. И.М. Сеченова
Министерства здравоохранения Российской Федерации (Сеченовский
университет), г. Москва.

Аннотация: Работа посвящена изучению эффективности герметизации внутреннего интерфейса дентальных имплантов для защиты периимплантационной борозды от обсеменения патогенами полости рта при лечении пациентов несъемными ортопедическими конструкциями. В исследовании приняли участие 96 человек, которые были разделены на 3 клинические группы.

Ключевые слова: Частичное отсутствие зубов, дентальная имплантация, протезирование зубов, титановые имплантаты, остеointegrация, поверхностное покрытие, потеря костной ткани, микрофлора полости рта.

Актуальность исследования: В настоящее время в стоматологии очень важную роль уделяют уменьшению патогенной микрофлоры в полости рта, так как она влияет на качество лечения, которое в дальнейшем проводят пациенту, в том числе и имплантацию. Для улучшения остеointegrации при проведении дентальной имплантации одним из важных факторов является снижение влияния бактериальной среды за счет применение герметизации



вокруг образовавшихся зазоров импланта и костью, что в дальнейшем способствует предотвращению неудовлетворительного результата.

Цель исследования: Изучить воздействие специального герметика и силиконовой матрицы на внутренний интерфейс денальных имплантов, а также влияние дополнительного фторсодержащего нанорельефа поверхности импланта на его остеоинтеграцию в кости.

Материал и методы: В исследовании приняли участие 96 человек разной возрастной категории от 21 до 60 лет. Из них 38 мужчин и 58 женщин. Пациентов рандомно разделили на 3 клинические группы по 32 человека в зависимости от использованных воздействий на процесс остеоинтеграции. У всех участников была проведена имплантация. Первой группе исследуемых были установлены винтовые титановые импланты Touareg Alpha-Bio, и на внутренний интерфейс для герметизации использовали силиконовую мембрану GapSeal® (производства Hager&Werken). Второй клинической группе в тех же условиях производили имплантацию ASTRA TECH BioManagement Complex™ (Швеция) и проводили такую же герметизацию при помощи препарата GapSeal®. Следует отметить, что у данного типа имплантов ASTRA TECH было показано наличие дополнительного фторсодержащего нанорельефа поверхности (OsseoSpeed™), поэтому было принято решение включить третью сравнительную группу с таким же видом имплантов, но без герметизации.

Во время лечения все пациенты прошли курс стоматологического просвещения и были обучены правилам гигиенического ухода за полостью рта.

Была проведена RFA-диагностика с использованием Osstell mentor-метрии для подтверждения стабильности имплантов. Оценивалось состояние пародонта и периимплантационных тканей при помощи упрощенного индекса гигиены полости рта Грина-Вермильона и гингивального индекса периимплантационной зоны. Также применялись рентгенологические



исследования перед установкой имплантатов и началом ортопедического этапа лечения, т.к. данные исследования позволяли объективно оценивать состояние губчатой костной ткани и кортикальной пластинки вокруг установленного имплантата и его остеоинтеграцию. В дополнение использовали детекцию основных пародонтопатогенов (*B. forsythus*, *P. gingivalis*, *A. actinomycetemcomitans*, *T. denticola* и *P. Intermedia*) методом ПЦР. Результат оценивали при помощи субъективного теста (визуально-аналоговой шкалы, ВАШ).

Результаты и обсуждение: Проведение герметизации внутреннего интерфейса дентальных имплантов при помощи силиконовой матрицы с антисептиком GapSeal® или препарата GapSeal® перед изготовлением ортопедических конструкций позволяет уменьшить обсемененность основными пародонтопатогенами в периимплантационной области в отношении *A. actinomycetemcomitans* – в 2,3 раза, *P. gingivalis* – в 3,8 раза, *B. forsythus* – в 1,5 раза, что способствует улучшению рентгенологической картины, показателей гигиенических индексов. Наличие наноструктурированной биоактивной поверхности способствует улучшению данных показателей и обеспечивает хорошие условия для остеоинтеграции импланта.

Выводы: Таким образом, в ходе исследования было выявлено, что применение дополнительных средств герметизации в качестве профилактических мероприятий способствует уменьшению обсемененности периимплантационной борозды, а также положительно влияет на улучшение остеоинтеграции импланта для достижения благоприятного результата дальнейшего ортопедического лечения несъемными конструкциями.

Биографический список:



1. Zekij A. O. (2015) [Salivary markers of inflammation and osteoresorption to evaluate dental implant adaptation]. J. Volgograd State Med. Univ. (4), pp. 63–66. [Rus., Eng. abstr.]
2. Shemonaev V.I., Klauchek S.V., Maloletkova A.A., Shemonaev A.V. (2012) [The method of determining adaptation to orthopedic dental structures]. RUS Patent 2441590.
3. Sirak S.V., Sletov A.A., Gandylyan K.S., Dagueva M.V. (2011) [Direct dental implantation in patients with included dentition defects]. Medical news of the North Caucasus. 21(1), pp. 51–54. [Rus., Eng. abstr.]



Зекий А. О., Зейна А. А., Бородина И. Д.

**ИСПОЛЬЗОВАНИЕ ОККЛЮЗИОГРАММЫ ДЛЯ ОПРЕДЕЛЕНИЯ
ТИПА ФУНКЦИОНАЛЬНОГО ОККЛЮЗИОННОГО РЕЛЬЕФА ПРИ
НЕСЪЕМНОМ ПРОТЕЗИРОВАНИИ**

ФГАОУ ВО «Первый Московский государственный медицинский университет
имени И.М. Сеченова» Министерства здравоохранения Российской Федерации
(Сеченовский университет), г. Москва

Аннотация: Целью работы является выявление параметров, способствующих более точному определению окклюзионного рельефа боковой группы зубов. В качестве определяющего метода использовалась окклюзиограмма, таким образом были установлены рельефные признаки окклюзионных контактов, околоконтактных зон и рельеф функционального окклюзионного рельефа (ФОР). Напоследок, по результатам исследования были выявлены рекомендации при моделировании зубов различных групп.

Ключевые слова: Окклюзиография, окклюзионный рельеф, включенный дефект, частичное отсутствие зубов, дентальная имплантация, несъемное протезирование.

Введение: Точное воспроизведение ФОР боковой группы зубов является необходимым условием для правильно выполненного несъемного протезирования. Неверно выбранные соотношения зубов-антагонистов с протезами ведут к возникновению таких осложнений, как: скалывание облицовки с коронок, раскалывание протезов, травмы пародонта, скол эмали зубов и их расшатывание. Соответственно, имеется необходимость в исследовании параметров прогностических построений [1].



Цель исследования: Изучить влияние окклюзиограммы при формировании окклюзионной поверхности на несъемных протезах при частичном отсутствии зубов.

Материалы и методы: В исследовании использовались гипсовые модели челюстей случайно выбранных 26 пациентов (13 мужчин и 13 женщин) в возрасте от 21 до 64 лет с включенными дефектами зубного ряда нижней челюсти. У всех пациентов была проведена имплантация с помощью титановых имплантатов Touareg производства ADIN Dental implant systems Ltd (Израиль) и SPI производства Alpha-Bio. Tec. Ltd (Израиль). У каждого на одной стороне было установлено не более двух имплантатов.

Далее, в положении центральной окклюзии был применен метод окклюзиограммы для выявления топографии окклюзионных контактов, их площадей и площадей околоконтактных зон. После использования геометрических прототипов и специально разработанной компьютерной программы (Свидетельство о государственной регистрации № 2012610639 от 10.01.2012) были определены функциональные площади дробления и перетирания зубов, которые, после анализа сочетаний различных форм окклюзионных рельефов сохранившихся зубов, были использованы при восстановлении отсутствующих зубов.

Результаты и обсуждение: Использованная методология позволила выявить основные показатели рельефа окклюзионной поверхности боковых зубов. Среди показателей выделяются площади околоконтактных зон и окклюзионных контактов, а также ФОР рельеф. При подготовке несъемных ортопедических конструкций комбинация перечисленных показателей позволяет с достаточной точностью оценить окклюзионные соотношения боковых зубов [2].

Также, результаты проявляют определённые особенности, которые должны учитываться при моделировании [3]. Во-первых, нужно задавать окклюзионные поверхности со сравнительно более сложным рельефом и увеличенными площадями околоконтактных зон, если проводится моделирование



зубов с перетирающей функцией. Во-вторых, если же моделирование производится при преобладании дробящей функции, то важно соблюдать сравнительно простой рельеф в купе с большей площадью окклюзионных контактов и меньшей площадью околоконтактных зон.

Библиографический список:

1. А.О. Зекий, В.И. Шемонаев, В.В. Новочадов, О.Е. Зекий Тип функционального окклюзионного рельефа и его использование при определении характеристик несъемных зубных протезов // Научно-практический журнал Институт Стоматологии №4 (77), декабрь 2017 стр. 36-37
2. Каливраджиян Э.С., Лещева Е.А., Бурлуцкая С.И. Методика регистрации функционально-динамических характеристик зубочелюстной системы бесконтактным методом диагностики на примере нижней челюсти // Прикладные информационные аспекты медицины. - 2015. - Т. 18, №2. - С. 24-29.
3. Шемонаев В.И., Новочадов В.В., Зекий А.О. Типология функционального окклюзионного рельефа боковых зубов практически здоровых лиц первого и второго периодов зрелого возраста // Журнал анатомии и гистопатологии. - 2017. - №3. - С. 91-98.



Зенков С.А., Загородняя Е.Б., Сувырина М.Б., Круглов Т.Е.

**АНАЛИЗ ЧАСТОТЫ ВСТРЕЧАЕМОСТИ НЕКАРИОЗНЫХ
ПОРАЖЕНИЙ ТВЕРДЫХ ТКАНЕЙ ЗУБОВ ПРИ РЕВМАТОИДНОМ
АРТРИТЕ**

ФГБОУ ВО ДВГМУ Минздрава России, г. Хабаровск

Аннотация: Частота встречаемости некариозных поражений твердых тканей зубов у людей с ревматоидным артритом значительно выше, чем у здоровых людей. Для правильного планирования лечения и адекватной оценки нуждаемости в стоматологической помощи обсуждаемой категории пациентов необходим всесторонний анализ стоматологического здоровья пациентов. Также для предотвращения и ограничения распространенности патологии полости рта лицам с ревматоидным артритом необходима ранняя диагностика и регулярная стоматологическая помощь.

Ключевые слова: Некариозные поражения твердых тканей зубов, ревматоидный артрит, клиновидный дефект.

Патологические процессы, протекающие во внутренних органах, несомненно влияют на функционирование и морфологическую составляющую тканей полости рта [5, 8, 10].

Среди факторов, определяющих распространенность и интенсивность кариеса зубов и хронических поражений пародонта, отмечаются климато-географические и экстремальные условия, содержание фтора в воде и продуктах питания, заболевания желудочно-кишечного тракта и эндокринной системы [6, 7, 9].

Ревматоидный артрит (РА) - хроническое системное аутоиммунное заболевание соединительной ткани с преимущественным поражением



суставов. Согласно данным медицинской статистики, в России 284,3 тысячи больных, страдающих РА. На 100 тысяч населения это составляет 199 случаев заболевания. Известно, что хроническая инфекция челюстно-лицевой области может привести к началу заболевания РА, а также значительно утяжелять его течение [1, 2].

Имеются отдельные сообщения о высокой частоте встречаемости клиновидных дефектов зубов при РА, нарушениях состава и свойств слюны и т. д.. Серьезным осложнением РА являются системные нарушения минерального обмена вплоть до остеопороза, что существенно усугубляет качество жизни пациентов, влияет на состояние многих органов и систем - кровеносных сосудов, нервной системы, почек, сердца, легких [3].

Имеются данные о том, что твердые ткани зубов более подвержены механическому воздействию в результате нарушения минерального обмена при РА. Именно это способствует развитию некариозных поражений различной степени выраженности [4].

Цель исследования: Выявить нуждаемость в стоматологическом лечении больных с ревматоидным артритом.

Материалы и методы: Был проведен ретроспективный анализ данных медицинских карт 52 пациентов в возрасте от 21 до 60 лет из них мужчин – 23, женщин – 29, средний возраст пациентов составил $43 \pm 1,31$ года. Все осмотренные были поделены на 2 группы: 1-ю составили 22 человек, имеющих в анамнезе ревматоидный артрит, из них 8 – мужчин, 14 – женщин: пациенты ГБУЗ АО «Зейская стоматологическая поликлиника» в г.Зей. Контрольную группу составили 30 соматически сохранных пациентов сходного возраста и пола, обратившихся в стоматологическое отделение с целью санации полости рта (группа сформирована методом случайной выборки). В работе учитывались показатели некариозных поражений (клиновидный дефект).



Достоверность результатов определялась по коэффициенту Стьюдента. Для межгруппового сравнения использовался статистический критерий Манна - Уитни. Данные обрабатывались в программе MicrosoftExcel.

Результаты: Исходя из полученных данных, процент женщин с РА превышает процент мужчин ($63,63\% \pm 1,8\% > 36,36\% \pm 1,8\%$) ($p < 0,05$).

Проводя межгрупповое сравнение значений количества зубов с клиновидными дефектами были получены данные о различиях уровня признака, что свидетельствует о значимости статистических данных (UЭмп = 156 - $p < 0,05$). По данным исследования в среднем частота встречаемости клиновидных дефектов в основной группе ($4,2 \pm 1,9$) превышает в 2 раза, по сравнению с контрольной группой ($2,2 \pm 1,4$).

Процент женщин с РА превышает процент мужчин ($63,63\% \pm 1,8\% > 36,36\% \pm 1,8\%$) ($p < 0,05$). Данное процентное соотношение объясняется тем, что важная роль в развитии РА принадлежит изменению гормонально фона. Так как женщины имеют повышенную концентрацию эстрогенов, это приводит к пролиферации синовиальных клеток, включая макрофаги и фибробласты. Также у женщин увеличено количество CD4+-Т-клеток, отмечается более высокий уровень иммуноглобулина М.

Частота встречаемости клиновидных дефектов у пациентов с ревматоидным артритом ($4,2 \pm 1,9$) превышает в 2 раза, по сравнению соматически сохранными пациентами ($2,2 \pm 1,4$) (UЭмп = 156 - $p < 0,05$). Согласно данным литературы это объясняется тем, что в связи с нарушением минерального обмена у пациентов с РА структуры твердых тканей зубов более подвержены механическому воздействию, что способствует развитию клиновидных дефектов различной степени выраженности.

Библиографический список :



1. Гусейнова Т.Г., Бажанов Н.Н., Симонова М.В. Общие и отличительные черты изменений в зубочелюстной системе при коллагеновых заболеваниях //В кн.: Тез.отчётной сессии Института ревматологии, М., 2014. - С.93-94
2. Кравченко В.А., Ушницкий И.Д., Юркевич А.В., Юркевич Н.В. Изучение состояния полости рта при нарушении тиреоидного статуса // Стоматология - наука и практика, перспективы развития Материалы юбилейной научно-практической конференции с международным участием, посвященной 40-летию кафедры стоматологии детского возраста ВолгГМУ. - 2018. - С. 159-161.
3. Симонова М.В., Гринин В.М., Насонова В.А., Робустова Т.Г. Интенсивность кариеса зубов у больных ревматическими заболеваниями //Научно-практическая ревматология. - 2016. - №3. - С. 104
4. Симонова М.В., Гринин В.М., Насонова В.А., Робустова Т.Г. Клинические факторы, влияющие на интенсивность кариеса зубов у больных ревматическими заболеваниями //Стоматология. – 2014. - №2. - Т.81. - С.15-20
5. Сувырина М.Б., Гуревская А.А., Юркевич А.В. Оценка стоматологического статуса больных с хронической почечной недостаточностью / Актуальные вопросы стоматологии Сборник научных трудов, посвященный основателю кафедры ортопедической стоматологии КГМУ профессору Исааку Михайловичу Оксману. Казань, 2018. - С. 418-423.
6. Сувырина М.Б., Черникова В.М. Анализ распространённости кариеса в зависимости от локализации у новобранцев российских вооруженных сил / Актуальные проблемы стоматологии детского возраста сборник научных статей VI региональной научно-практической



конференции с международным участием по детской стоматологии. - 2016. - С. 161-164.

7. Сувырина М.Б., Юркевич А.В., Круглов Т.Е. Анализ распространенности абфракционных дефектов зубов и эффективности различных методов их лечения / Актуальные вопросы стоматологии Сборник научных трудов, посвященный основателю кафедры ортопедической стоматологии КГМУ профессору Исааку Михайловичу Оксману. Казань, 2018. - С. 433-437.

8. Сувырина М.Б., Юркевич А.В., Нецветаева В.Д., Яковенко А.Е. Анализ показателей стоматологического статуса больных сахарным диабетом второго типа / Научный посыл высшей школы - реальные достижения практического здравоохранения Сборник научных трудов, посвященный 30-летию стоматологического факультета Приволжского исследовательского медицинского университета. Под общей редакцией О.А. Успенской, А.В. Кочубейник; Федеральное государственное бюджетное образовательное учреждение высшего образования «Приволжский исследовательский медицинский университет» Министерства здравоохранения Российской Федерации. Нижний Новгород, 2018. - С. 88-93.

9. Сувырина М.Б., Юркевич А.В., Сергушкина Д.П., Киселева А.Ю. Интенсивность кариеса у жителей дальнего востока в регионах с низким содержанием фтора в питьевой воде / Стоматология - наука и практика, перспективы развития Материалы юбилейной научно-практической конференции с международным участием, посвященной 40-летию кафедры стоматологии детского возраста ВолгГМУ. - 2018. - С. 297-299.

10. Юркевич А.В. Структурно-пролиферативные процессы в слизистой оболочке десны при инсулиннезависимом сахарном диабете :Автореф. дис. на соиск. ... канд. мед. наук / Научно-исследовательский



институт региональной патологии и патологической морфологии
Сибирского отделения РАМН. Новосибирск, 1999. - 22с.



Иброхимов А.А., Каримова Г.Т.

ЭФФЕКТИВНОСТЬ ПРИМЕНЕНИЯ WAX-UP И МОСК-UP ДЛЯ РЕСТАВРАЦИИ ФРОНТАЛЬНЫХ ЗУБОВ

Ташкентский Государственный Стоматологический институт

Аннотация: Сегодня эстетическая стоматология оказывает широкий спектр услуг для эффективного и комфортного исправления эстетических дефектов и патологий зубного ряда. Реставрация зубов необходима в случае врожденных недостатков или приобретенных дефектов. Современные методы и материалы, позволяют быстро и эффективно решать даже самые сложные задачи. Порядок процедуры реставрации зубов определяется особенностями решаемой задачи. Изменение формы премоляров, моляров, клыков, резцов выполняется с помощью современных фотополимерных материалов. Этапы реставрирования зубов, которые могут вызвать дискомфорт, исправляется различными методами.

Ключевые слова: Композит, реставрация, материал.

Актуальность исследования: При реставрации зубов врач встречается с такими трудностями, как невозможность контроля толщины накладываемых слоев композиционного материала, не совсем оптимальный рельеф небной, жевательной поверхностей, большая затрата времени и другое. Этих недостатков можно избежать при применении техники с использованием "силиконового ключа" [1,2,10].

Силиконовый ключ – метод восстановления анатомической формы зуба с помощью силиконового слепка. Ключ изготавливают на гипсовой модели при помощи восстановления дефекта воском. Ключ разрезают в



горизонтальных и вертикальных плоскостях. Для точности он должен покрывать десну и соседние зубы. Ключ используется как на фронтальных, так и на боковых группах зубов. Ключ накладывается на зуб, и получается «руководство к действию». На область режущего края и на аппроксимальные поверхности силиконовой матрицы наносится композит эмалевого оттенка, на небную поверхность - дентинный оттенок. Структура зуба восстанавливается последовательно от оральной поверхности к вестибулярной [3,5].

Эта методика применяется и для лечения скрытых форм кариеса в группе жевательных зубов. Полость заполняется композитом, а последняя порция формируется ключом, исключая наплыв материала путем создания в ключе отводных каналов.

Цель исследования: Внедрение в клиническую практику методики Wax-up и Mock-up даст нам сэкономить время при реставрации фронтальных зубов. Данный способ позволяет получить оптимальный рельеф небной и окклюзионной поверхности, практически полное отсутствие необходимости окклюзионно-артикуляционной коррекции.

Материалы и методы: Были изучены 2 группы пациентов в Smart Stom Clinic:

- 1 Группа контрольная 20 человек
- 2 Группа с силиконовым ключом 20 человек

Определение цвета твердых тканей зуба. В работе были использованы:

- 1) прибор для определения цвета SHADE EYE NCC (Shofu Inc., Япония);
- 2) лампа Demetron Shade Light (США);
- 3) разработанное устройство для определения цвета зубов
- 4) фотоаппарат Canon COOLPIX S8000 (Япония) в режиме черно-белого и цветного фотографирования;
- 5) полимеризационная лампа с голубым свечением (США);



С помощью данных устройств проведено изучение прозрачности и цвета первый группы у 20 пациентов в возрасте 25–65 лет в Smar Stom Пациенты были разделены на три возрастные группы по 10 человек в каждой: 25–40 лет, 41–55 лет и 56–65 лет. Возраст пациентов ограничивался 65 годами, так как лица старше 65 лет в большей степени нуждаются в ортопедическом лечении.

Для определения цвета зуба мы приняли не субъективный, а объективный метод: использовали бестеневую лампу Demetron Shade Light (рис. 1), прибор для определения цвета SHADE EYE NCC (рис. 2) и разработанное нами устройство для определения цвета зубов (рис. 3).

Форму зубов изучали с помощью штангенциркуля и кронциркуля, изучению подвергались 4 передних верхних резца. Эти зубы как элемент улыбки отражают Прямое (mock-up) или не прямое (wax-up) моделирование формы зуба.

Для 2 группы из 30 человек мы использовали методику «силиконовый ключ» для реставрация зубов и использовали Wax-up Mock-up технику.

Техника Wax-up (воспроизведение на модели формы зубов с помощью воска) с обязательной проверкой окклюзионных взаимоотношений. На основании Wax-up изготавливается силиконовый ключ, позволяющий воспроизвести небную поверхность зубов в соответствии с окклюзией.

Техника Mock-up - техника моделирования анатомической формы зуба непосредственно в полости рта пациента. Она осуществляется для определения оптимальной формы с учетом необходимости увеличения их размеров и уменьшения ширины межзубных промежутков. Рекомендуется наносить композитный материал, цвет которого отличается от исходного цвета зубов. Необходимо обращать особое внимание на моделирование формы небной поверхности, без которой невозможно изготовить соответствующий слепок.



Снятие небного силиконового оттиска и изготовление силиконового шаблона небной поверхности реставрации. Если зуб ранее был реставрирован, то данный этап проводится перед удалением имеющейся реставрации.

Удаление реставрации и композитных материалов, которые были использованы для процедуры mock-up. Препарирование кариозной полости. По эстетическим требованиям проводится удаление пигментированных тканей. Формируется скос вестибулярной поверхности эмали для незаметного перехода цвета от материала реставрации к тканям зуба:

- 1) очищение зуба с помощью вращающихся щеточек и абразивных паст;
- 2) повторное определение цвета твердых тканей зуба;
- 3) изоляция зуба от слюны, травление, нанесение адгезива.

На область режущего края силиконовой матрицы наносится композит эмалевого оттенка. Подготовленный силиконовый шаблон фиксируется на небной поверхности зуба. Создается базисный слой эмалевого оттенка вначале на небной поверхности. Таким образом, небный шаблон создает основу для нанесения последующих слоев композитного материала.

Для формирования апроксимальной поверхности зуба при помощи клиньев устанавливается матрица и наносится базисный оттенок эмали. На сформированную небную поверхность слоями апплицируется дентинный оттенок. Структура зуба восстанавливается последовательно от оральной поверхности к вестибулярной. На этом этапе начинается формирование специфических анатомических деталей, например, мамелонов.

Восстановление завершается аппликацией эмалевого оттенка, имеющего такой же тон, что и небный и апроксимальный слои. Финишная механическая обработка осуществляется после высушивания поверхности реставрации. Без изоляции, из-за эффекта увеличения объекта в капле воды, значительно затрудняется визуальный контроль за качеством шлифования.



Полирование высушенной поверхности проводится осторожно при помощи специальных силиконовых головок различных форм на небольшой частоте.

Вывод: Внедрение в клиническую практику методики «силиконового ключа» способствует не только экономии времени врача, но и профилактике возможных осложнений. Данный способ позволяет получить оптимальный рельеф небной и окклюзионной поверхности, практически полное отсутствие необходимости окклюзионно-артикуляционной коррекции. Технология изготовления ключа предельно проста, однако позволяет повысить эргономические показатели на стоматологическом приеме.

Библиографический список:

1. Барер Г., Лукиных Л., Сырых Г. Опыт использования эндодонтального измерительного прибора при лечении пульпита и периодонтита // Стоматология, №4,1988, с. 81
2. Бартлинг М. Режущие свойства буров Хедстрема // Клиническая Стоматология, №3,2001, с. 28-30
3. Боровский Е. Клиническая эндодонтия // Москва 1999
4. Боровский Е., Данилевский Н., Иванов В., Леонтьев В. Терапевтическая стоматология. М.: Медицина, 1982, с. 560
5. Боровский Е., Жохова Н., Макеева И. Рабочая длина зуба и методы ее определения // Клиническая Стоматология, №2,1998, с. 8-11
6. Боровский Е., Жохова Н., Макеева И. Электрометрический метод определения длины зуба при проведении эндодонтического лечения // Новое в стоматологии, №2,1998, с. 45-48
7. Боровский Е., Мылзенова Л. Отказ от пломбирования корневого канала методом одной пасты неотложная задача эндодонтии // Клиническая Стоматология, №4, 2000, с. 18-20



8. Бризено Б. Мануальное препарирование корневого канала // Клиническая Стоматология, №2,1999, с. 8-12
9. Бризено Б. Мануальное препарирование корневого канала (часть 3) // Клиническая Стоматология, №3, 1999, с. 12-17
10. Бризено Б. Препарирование корневого канала // Клиническая Стоматология, №4, 1998, с. 4-10
11. Бухмюллер К. «Дентсплай/Маллифер» представляет профайлы .04 и .06 // ДентАрт, №2,1997, с. 28-32
12. Винниченко Ю., Гилязетдинов Д., Винниченко А. Адгезивная техника в эндодонтии: применение низкоинтенсивного лазера синего спектра для полимеризации адгезивов в корневых каналах зубов // Клиническая стоматология, №1,2001, с. 14-17
13. Винниченко Ю., Славина Е. Адгезивная техника в эндодонтии // Клиническая Стоматология, №2,1998, с. 4-7
14. Воробьев В., Винниченко Ю. Инструментальная и медикаментозная обработка корневых каналов // Актуальные вопросы эндодонтии, -М., 1990, с. 14-18
15. Гранье Ж. Биокалекс эндодонтический препарат двадцать первого века // ДентАрт, №3,1998, с. 26-28
16. Григорянц Л., Бадалян В., Тамазов М. Клиника, диагностика и лечение больных с выведенным пломбировочным материалом за пределы корня зуба // Клиническая стоматология, №1, 2001, с. 38-41
17. Гуттман Д. Обтурация конусной системы корневого канала с ТермаФил Плюс // ДентАрт, №4, 2001, с. 43-45
18. Европейское Общество Эндодонтии, Отчёт о согласованном мнении Европейского общества эндодонтии об основных показаниях качества при эндодонтическом лечении // Эндодонтия Today, 2001, №1, с. 3-13
19. Иоффе Е. Зубоврачебные заметки // Нью-Йорк, Санкт-Петербург,



1999

20. Клее И., Силер для корневых каналов ЭйЭйч Плюс // ДентАрт, №4, 2001, с. 41-42
21. Коен С., Берне Р. Эндодонтия // Санкт-Петербург 2000
22. Макеева И., Пименов А., Жохова Н. Применение эндодонтической системы 401 аппарата Пьезон-Мастер 400 и NaOCl при подготовке корневого канала к obturации // Иститут Стоматологии, №3, 2001, с. 2526
23. Максимова О., Винниченко А., Винниченко Ю. О современных методах достижения эффективности диагностики и лечения в эндодонтии // Клиническая Стоматология, №2, 1999, с. 24-27
24. Максимовский Ю., Попова Т., Чиркова Т. Измерение длины канала с помощью апекс-локаторов // Медицинский бизнес, №6, 1999, с. 4-7
25. Маслов С., Мартинайтис И. Цифровой апекс-локатор для определения верхушки корня зуба // ДентАрт, 1999, №1, с. 28-31
26. Молло А., Баллери П., Лоренцини Дж., Момицьоли А., Гелли Л. Конденсированный остеоит (дентикль): рентгенологические и клинические аспекты // Клиническая Стоматология, №4, 2000, с. 14-16
27. Начаенко А. Измерение длины канала корня с помощью апекс-локаторов // Медицинский бизнес, №6, 1999, с. 4-7
28. Николаев А., Цепов Л. Дифференцированная медикаментозная терапия в эндодонтии (часть 1) // Клиническая Стоматология, №3, 1999, с. 63-67
29. Николаев А., Цепов Л., Шаргородский А. Пути повышения качества эндодонтического лечения // Клиническая Стоматология, №2, 1999, с. 14-17
30. Николишин А. Современная эндодонтия практического врача // Полтава 1998
31. Овсепян А. «ТермаФил»: универсальность, надёжность и



эффективность // ДентАрт, №2, 1997, с. 33-39

32. Овсепян А. ДжиТи Ротари Файлы новое поколение никельтитановых эндодонтических инструментов // ДентАрт, №4, 2000, с. 26-31

33. Овчинникова И. А. Оценка эффективности комбинации антибактериальных препаратов в лечении периодонтита (клинико-экспериментальное исследование) // Автореф. дис. канд. мед. наук, Москва 1998, с. 18

34. Петрикас А. Пульпэктомия // Тверь 2000

35. Петрикас А., Овсепян А. Общие вопросы анатомии корневых каналов // ДентАрт, №4, 1997, с. 20-25

36. Петрикас А., Овсепян А. Эндодонтические инструменты и техника их использования//Клиническая Стоматология, №2,1999, с. 18-22

37. Рабинович И. Адекватность пломбирования корневых каналов и её значение в клинике // Клиническая Стоматология, №2,1999, с. 28-30

38. Рабухина Н., Григорьян А., Григорьянц Л., Бадалян В. Сопоставление рентгенологических, клинических и морфологических показателей при околокорневых деструктивных поражениях // Клиническая Стоматология, №3,1999, с. 24-27

39. Скорина И. Хирургическая обработка корневых каналов как залог успешного эндодонтического лечения различных форм периодонтитов // Клиническая Стоматология, №3,1999, с. 22-23

40. Спектор С. Электронный локаатор Форматрон Д10 // Клиническая Стоматология, №3,2001, с. 40-41

41. Сцеп С., Хайдеманн Д., Герхард Т., Каттнер М. Обработка сильно изогнутого корневого канала с помощью различных ручных инструментов, модифицированных по Weine // Клиническая Стоматология, №4,2000, с. 24-28

42. Уитворт Д. Новая концепция препарирования корневого канала //



Клиническая Стоматология, №3,1999, с. 18-21

43. Ходжиметов Т., Гольдфельд М. Прибор для измерения длины корневого канала зуба // Медицинская техника, №3, 1999, с. 46-47

44. Хюльсман М. Возможность консервативного лечения поперечных фрактур корня // Клиническая стоматология, №1, 2001, с. 48-51

45. Яценко Л., Зимина И., Недашковская С., Боровик Р., Орловская Л. Апекс-локатор в эндодонтическом лечении просто, экономично, необходимо // ДентАрт, №4, 1998, с. 16-17

46. Abou-Rass M. & Bogen G. Microorganisms in closed periapical lesions // Int End J, №1, vol 31, 1998, p. 39-47

47. Ahn S., Seone R, Jorge M., Varela P., Linares J., Biedma B., Zelada G. & Rodriguez C. Evaluation of antimicrobial effect of different irrigating solutions for root canal dentinal tubule disinfection // Int End J, №1, vol 35, 2002, p. 86

48. Alhadainy H. Root perforations. A review of literature // Oral Surg Oral Med Oral Pathol, №3, vol 78, p. 368-374

49. Almenar-Garsia A., Forner-Navero L., Ubet-Castello V., Minana-Laliga R. Evaluation of a digital radiography to estimate working length // J Endod, №6, vol 23,1997, p. 363-365

50. Arora Rk., Gulabivala K. An in vivo evaluation of the ENDEX and RCM Mark II electronic apex locators in root canals with different contents // Oral Surg Oral Med Oral Pathol Oral Radiol, №4, vol 79,1995, p. 497-503

51. Buchanan L. The standardized-taper root canal preparation Part 1. Concepts for variably tapered shaping instruments // Int End J, №8, vol 33, 2000, p. 516-529

52. Buchanan L. The standardized-taper root canal preparation Part 2. GT file selection and safe handpiece-driven file use // Int End J, №1, vol 34, 2001, p. 63-71

53. Buchanan L. The standardized-taper root canal preparation Part 3. GT



file technique in Large Root canals with small apical diameters // Int End J, №2, vol 34, 2001, p. 149-156

54. Buchanan L. The standardized-taper root canal preparation Part 4. GT file technique in Large Root canals with large apical diameters // Int End J, №2, vol 34, 2001, p. 157-164

55. Buchanan L. The standardized-taper root canal preparation Part 5. GT file technique in Small Root canals // Int End J, №3, vol 34, 2001, p. 244-249

56. Buchanan L. The standardized-taper root canal preparation Part 6. GT file technique in abruptly curved canals // Int End J, №3, vol 34, 2001, p. 250-259



Капранова В.В., Авдеев Е.Н.

СРАВНИТЕЛЬНЫЙ АНАЛИЗ СТОМАТОЛОГИЧЕСКИХ ЖАЛОБ БОЛЬНЫХ, ПОЛУЧАЮЩИХ ЗАМЕСТИТЕЛЬНУЮ ПОЧЕЧНУЮ ТЕРАПИЮ

ФГАОУ ВО "Белгородский государственный национальный
исследовательский университет", г. Белгород, ОГАУЗ «Стоматологическая
поликлиника №1», г. Белгород

Аннотация: Высока распространенность заболеваний органов и тканей полости рта у больных терминальной стадией хронической болезни почек. Цель исследования – установить характер стоматологических жалоб и беспокойств, которые данная категория больных склонна иметь.

Ключевые слова: Стоматологические жалобы, хроническая болезнь почек.

Актуальность: Данные результатов исследований отечественных и зарубежных ученых в отношении взаимосвязи и взаимовлияния стоматологических заболеваний и хронической болезни почек (ХБП) противоречивы. Их объединяет тот факт, что состояние полости рта больных терминальной стадией ХБП (тсХБП) оценивается как неудовлетворительное. При этом нуждаемость в стоматологической помощи приближается к 100%.

Снижение качества жизни больных тсХБП, являющейся первостепенной причиной беспокойства и оцениваемой субъективно, коррелирует с объективно низким уровнем стоматологического здоровья. Это связано с отсутствием мотивации в стоматологическом лечении на фоне низкой информированности в своем стоматологическом статусе и его влиянии на общее состояние организма. Для осознания больными наличия факта заболеваний стоматологического профиля необходимо сослаться на их субъективные ощущения, а именно, что в большей



степени, по мнению больных, их беспокоит. Таким образом, идентификация одной и более стоматологических жалоб, особенно, если больной ее сам предъявляет, позволит заинтересовать его в ходе ознакомительно-разъяснительной беседы, мотивировать к проведению лечебно-профилактических мероприятий и осознать их важность. Отсутствие жалоб или игнорирование их может свидетельствовать об уверенности больного в своем стоматологическом здоровье и, как следствие, низком уровне заинтересованности в вербальной трактовке его состояния полости рта, информацию о котором врач получит при проведении предварительных профилактических осмотров с целью составления и реализации плана лечения.

Цель исследования: Оценка распространенности стоматологических жалоб больных терминальной стадией хронической болезни почек по данным анкетирования мужчин и женщин.

Материалы и методы: В исследование включены 37 больных тсХБП (20 мужчин (возраст $54,95 \pm 3,11$), 17 женщин (возраст $54,79 \pm 4,08$)), получающих заместительную почечную терапию (гемодиализ (ГД)) в г. Белгороде и подписавших добровольное информированное согласие на участие в письменном опросе. Каждый заполнил анкету, раскрывающую суть стоматологических жалоб. Для дальнейшего анализа из анкет был выбран пункт «имеющиеся стоматологические жалобы», где больным было предложено описать, что их беспокоит.

Результаты исследования и их обсуждение: Из 37 больных тсХБП на момент сбора анкетных данных стоматологические жалобы предъявили 45,95% (17 человек), из них 45% мужчин (9 человек) и 47,06% женщин (8 человек) (Таблица 1). 4 больных (2 мужчины и 2 женщины) отметили, что нуждаются в стоматологической помощи и готовы к проведению лечебных манипуляций. Из описанных жалоб встречались следующие: боль в зубах отметили 3 мужчины и 1 женщина, при этом 2 мужчин связали появление болей в зубах (ноющая) во время или после процедуры ГД. Болезненные ощущения в деснах отметил 1 мужчина, а кровоточивость десен во время чистки зубов – 2, при этом 1 женщина указала на



постоянные неприятные ощущения в деснах. Только женщины указали на подвижность зубов (1 человек), ощущение, что несъемный протез во рту мешает во время смыкания челюстей (1 человек), на повышенную чувствительность зубов (2 человека) и дисколорит зубов (1 человек). 1 мужчина указал на появление белого налета на языке с момента, как ему начали проводить ГД, а также на то, что устанавливаемые ему пломбы субъективно быстро выпадают. На множественное отсутствие зубов и нуждаемость в протезировании указали 1 мужчина и 1 женщина, а на прогрессирующее разрушение (крошение зубов) обратили внимание 3 мужчины и 1 женщина.

Таблица 1

Стоматологические жалобы больных, получающих заместительную почечную терапию

Жалобы	Всего больных (n=37)	
	Мужчины (n=20)	Женщины (n=17)
Нуждаемость в проведении осмотра и лечении	2	2
Боль в зубах	3	1
Боль в деснах	1	1
Кровоточивость десен	2	0
Подвижность зубов	0	1
Множественное отсутствие зубов	1	1
Чувство дискомфорта при пользовании несъемными протезами	0	1
Повышенная чувствительность зубов	0	2
Изменение зубов в цвете	0	1
Разрушение (крошение) зубов	3	1
Белый налет на языке	1	0
Выпадение пломб	1	0



Всего больных, имеющих жалобы	9	8
Жалоб нет	4	3
Жалобы не описаны	7	6

Оставили пустой графу «Имеющиеся стоматологические жалобы» 35,14% больных (n=13), из них 35% мужчин (n=7) и 35,29% женщин (n=6). Такое отношение больных тсХБП показывает либо непринятие субъективных симптомов болезни и, как следствие, неуделение им должного внимания на фоне их объективного наличия, либо невозможность в письменной форме изложить жалобы.

18,92% больных отметили, что не имеют никаких стоматологических жалоб (n=7), из них мужчин 20% (n=4) и 17,65% женщин (n=1). Данную категорию больных наиболее сложно замотивировать в стоматологическом лечении, так как большинство склонно считать, что стоматологическое здоровье у него в порядке.

Выводы: Среди больных, получающих заместительную почечную терапию (ГД), около половины склонны вносить в снижение качества своей жизни вклад стоматологических заболеваний. Они склонны предъявлять стоматологические жалобы и, соответственно, проявлять заинтересованность в проведении стоматологических лечебно-профилактических мероприятий.

Библиографический список:

1. Bouattar T., Chbicheb S., Benamar L. et al. Dental status in 42 chronically hemodialyzed patients // Rev. Stomatol. Chir. Maxillofac. - 2011.- Vol. 112. - № 1. -P.1–5.
2. Копытов А.А. Роль окклюзионных и гидродинамических факторов в генезе воспалительных процессов околозубных тканей и методы их компенсации. Диссертация на соискание ученой степени доктора медицинских наук / Белгородский государственный национальный исследовательский университет. Белгород, 2018.



3. Капанова В.В., Цимбалистов А.В. Данные к вопросу о целесообразности предоставления комплексного стоматологического лечения больным, получающим заместительную почечную терапию // Стоматология славянских государств: сборник трудов XII Международной научно-практической конференции / под ред. А.В. Цимбалистова, Н.А. Авхачевой. – Белгород: ИД «БелГУ» НИУ «БелГУ», 2019. – С. 182-184.



Капранова В.В., Авдеев Е.Н.

**СУБЪЕКТИВНАЯ ОЦЕНКА СОСТОЯНИЯ ОРГАНОВ И ТКАНЕЙ
ПОЛОСТИ РТА БОЛЬНЫХ ТЕРМИНАЛЬНОЙ СТАДИЕЙ
ХРОНИЧЕСКОЙ БОЛЕЗНИ ПОЧЕК**

ФГАОУ ВО "Белгородский государственный национальный
исследовательский университет", г. Белгород, ОГАУЗ «Стоматологическая
поликлиника №1», г. Белгород

Аннотация: Большинство больных терминальной стадией хронической болезни почек страдает стоматологическими заболеваниями. Догадаться об их наличии можно на этапе проведения письменного опроса, раскрывающего суть основных стоматологических проблем, а удостовериться об их существовании - в ходе последующего стоматологического осмотра.

Ключевые слова: Состояние полости рта, хроническая болезнь почек, терминальная стадия.

Актуальность: За последние 30 лет число больных хронической болезнью почек (ХБП) увеличилось более чем в два раза [1] и не имеет тенденции к снижению. Поддержание жизни данной категории больных дорогостояще и зачастую отмечается неблагоприятный прогноз. Ввиду этого ХБП рассматривается как вопрос, важный в медико-социальном и экономическом аспекте.

Большинство больных ХБП не уделяет внимание стоматологическому здоровью. Некоторые обращаются к стоматологу, но зачастую лечение приостанавливается по разным причинам. В случае, если лечение закончено, больные не склонны к посещению врача-стоматолога в рекомендуемые временные интервалы. По этой причине не удастся отследить состояние полости рта больных в динамике и информировать их о необходимости повторного лечения [2]. Таким образом, больные ХБП представляют сложную группу пациентов, большинство из



которых остро нуждается в стоматологических лечебно-профилактических мероприятиях [3].

Цель исследования: Предварительная оценка состояния органов и тканей полости рта больных терминальной стадией хронической болезни почек по результатам анкетирования.

Материалы и методы: В анкетировании приняли участие 37 больных терминальной стадией ХБП (тсХБП) (20 мужчин, 17 женщин (возраст $54,88 \pm 2,34$)), которым осуществляется жизнеподдерживающая заместительная почечная терапия в г. Белгороде. Все подписали добровольное информированное согласие перед заполнением анкет. В анкете представлены вопросы, ответы на которые позволяют врачу-стоматологу установить характер имеющихся стоматологических жалоб и оценить их распространенность в анализируемой выборке.

Результаты исследования и их обсуждение: Ответы на вопрос о реализации индивидуальной гигиены полости рта распределились следующим образом: чистят зубы два раза в день 56,76% больных ($n=21$), один раз в день (утром или вечером) – 32,43% ($n=12$), не чистят зубы 10,81% ($n=4$). Жалобы на периодическую кровоточивость десен при чистке зубов отметили 32,43% анкетированных ($n=12$), а на наличие неприятного запаха из полости рта (галитоз) – 48,65% ($n=18$).

Из общего числа больных имеют жалобы на повышенную чувствительность зубов к холодным раздражителям - 45,95% ($n=17$), горячим – 32,43% ($n=12$), сладким – 21,62% ($n=8$), кислым – 8,11% ($n=3$). При этом пациенты описывают их как неприятные ощущения, приносящие дискомфорт. Симптоматику бруксизма отметили 28,13% ($n=9$) респондентов, а дисфункции височно-нижнечелюстного сустава – 21,62% ($n=8$). Заболевания слизистой оболочки полости рта установлены в анамнезе 10,81% больных ($n=4$), а заболевания слюнных желез – 5,41% ($n=2$), по поводу данных заболеваний пациенты информированы, так как ранее им проводилось лечение.



Пользуются несъемными зубными протезами 45,95% лиц (n=17), съемными – 27,03% (n=10). Из общего числа больных посещают врача-стоматолога один раз в год 13,51% больных (n=5); реже 1 раза в пять лет - 16,22% (n=6); 67,57% (n=25) – не посещают врача-стоматолога; 2,70% (n=1) – посещает по необходимости, при этом не конкретизировав, как часто эта необходимость возникает.

Анализируя ответы больных, можно констатировать, что реализация индивидуальной гигиены полости рта больными тсХБП в целом осуществляется на низком уровне, поэтому требует коррекции и обучения правилам ее осуществления. Практически каждый больной имеет проблемы с зубочелюстной системой и жевательным аппаратом, поэтому следующий врачебный этап должен включать тщательный стоматологический осмотр для конкретизации нозологических форм заболеваний и поиска способов и средств их лечения или компенсации.

Вывод: Таким образом, анализ анкетных данных больных тсХБП позволяет подтвердить нуждаемость данной категории лиц в стоматологических лечебно-профилактических манипуляциях, ссылаясь только на субъективные ощущения опрошенных.

Библиографический список:

1. Майборodin И.В., Рагимова Т.М., Миникеев И.М., Ким С.А. Хроническая почечная недостаточность и изменения ротовой полости (обзор литературы) // Нефрология и диализ. – 2013.- Т.15.- №3.-С.191-199.
2. Копытов А.А. Роль окклюзионных и гидродинамических факторов в генезе воспалительных процессов околозубных тканей и методы их компенсации. Диссертация на соискание ученой степени доктора медицинских наук / Белгородский государственный национальный исследовательский университет. Белгород, 2018.



3. Капранова В.В., Цимбалистов А.В. Данные к вопросу о целесообразности предоставления комплексного стоматологического лечения больным, получающим заместительную почечную терапию // Стоматология славянских государств: сборник трудов XII Международной научно-практической конференции / под ред. А.В. Цимбалистова, Н.А. Авхачевой. – Белгород: ИД «БелГУ» НИУ «БелГУ». - 2019.–С.182-184.



Копытов А.А.

ГИДРОДИНАМИЧЕСКАЯ ОЦЕНКА ТЯЖЕСТИ ВОСПАЛЕНИЯ ТКАНЕЙ В ОБЛАСТИ ИМПЛАНТАТОВ

ФГАОУ ВО «Белгородский государственный национальный исследовательский университет» Министерства образования и науки РФ, г Белгород

Аннотация: Вопросы совершенствования доклинической диагностики состояния органов и тканей челюстно-лицевой области представляют особый интерес, поскольку эти состояния наиболее просто поддаются коррекции. Статья посвящена попытке сформулировать оценочный алгоритм выраженности воспаления удерживающих имплантат тканей, основываясь на экссудации поровой жидкости.

Ключевые слова: Гидродинамика, десневая жидкость, воспаление.

Введение: Идея использовать параметры десневой жидкости для доклинической диагностики заболеваний пародонта не нова [1]. Однако, в настоящее время в доступной литературе отсутствуют сведения о гидродинамических процессах возникающих в области имплантатов.

Цель исследования: Разработать поправочные коэффициенты для оценки тяжести воспаления в области имплантатов.

Материал и методы: В исследовании приняли участие 120 больных, мужчин и женщин в возрасте 23 – 33 лет, с отсутствием одного из моляров (III класс по Кеннеди). Целостность зубной дуги больных восстановлена одиночной коронкой с опорой на имплантат. На приёме, не связанном с жалобами ортопедическую конструкцию, установлены признаки периимплантита. Десневую жидкость для количественных исследований в области имплантата и рядом стоящего моляра получали по внутрибороздковому методу с помощью полосок фильтровальной бумаги размером 20×6 мм. Для выявления площади пропитывания применяли



окраску 0,2-процентным спиртовым раствором нингидрина. Нингидрин является веществом, специфически реагирующим с аминок группами аминов, аминокислот, белков, пептидов. При этом образуется пурпур Руэмана. Определяя количество десневой жидкости, площади пропитывания сравнивали с табличными данными и делали вывод о статусе тканей окружающих имплантат [2]. На первом этапе оценивали фильтрацию десневой жидкости в области моляра, находящегося рядом с имплантатом. Полученные данные соотносили с данными характерными для интактного пародонта. По превышению (%) значения делали о тяжести воспаления в области моляра. Полученное превышение позволяло прогнозировать тяжесть воспаления в области имплантата. Затем определяли количество поровой жидкости в области имплантата. За норму считали количество десневой жидкости соответствующее интактному пародонту зуба, замещённого имплантатом. Выводы делали основываясь на следующей логике. По сравнению с интактным пародонтом, при одинаковой гидродинамике, превышение экссудации, в области рядом стоящих моляра и имплантата не должно достоверно отличаться. В случае локализации имплантата на верхней челюсти при замещении 1.6 и 2.6 зубов площади пропитывания соотносили с величиной $0,430 \pm 0,08 \text{ см}^2$, что соответствует среднему арифметическому значению площади пропитывания, полученной в области интактных моляров 1.6 и 2.6. При наличии имплантатов на верхней челюсти в области 1.7 и 2.7 зубов расчёты производились относительно площади равной $0,413 \pm 0,08 \text{ см}^2$. Это среднее арифметическое значение площади пропитывания десневой жидкостью полосок фильтровальной бумаги, полученной в области интактных моляров 1.7 и 2.7. Подобный подход применялся при оценке статуса периимплантатной ткани нижнечелюстной зубной дуги. Референтными величинами являлись – $0,372 \pm 0,08 \text{ см}^2$, и $0,364 \pm 0,08 \text{ см}^2$, соответственно.

Результаты и обсуждение: Сравнивая прирост биологической жидкости в области моляров и имплантатов, повсеместно выявлен больший прирост экссудации в области имплантатов. В области верхней челюсти разница в экссудации по сравнению с рефератными значениями определялась в границах



12,1%- 53,6%, в области нижней челюсти 19,4% - 49,8%. Полученные данные свидетельствуют о более высоком уровне гидродинамики в области имплантатов, в сравнении с зубами. При этом необходимо понимание о том, что полученные данные не отличаются точностью. Для получения корректных поправочных коэффициентов необходимо оценивать значения прироста при наличии у каждого из обследуемого больного четырёх точек оценки экссудации: область клинически здорового пародонта, область хронического гингивита, область с интактными тканями удерживающими имплантат и область с воспалёнными тканями удерживающими имплантат.

Библиографический список:

1. Копытов А.А. Роль окклюзионных и гидродинамических факторов в генезе воспалительных процессов околозубных тканей и методы их компенсации Диссертация на соискание ученой степени доктора медицинских наук / Белгородский государственный национальный исследовательский университет. Белгород, 2018.
2. Копытов А.А., Ряховский А.Н., Цимбалистов А.В., Копытов А.А. Способ определения состояний пародонта Патент на изобретение RU 2435505 С1, 10.12.2011. Заявка № 2010108964/15 от 10.03.2010.



Копытов А.А.

**РАСЧЁТ ПАРАМЕТРОВ КОРТИКАЛЬНОГО КОМПЛЕКСА В
ОБЛАСТИ МЕЗИАЛЬНОЙ ПОВЕРХНОСТИ КОРНЯ ВТОРЫХ
МОЛЯРОВ НИЖНЕЙ ЧЕЛЮСТИ**

ФГАОУ ВО «Белгородский государственный национальный
исследовательский университет» Министерства образования и науки РФ, г
Белгород

Аннотация: Оценка вероятности развития атрофии во многом определяется анатомическими особенностями органа или ткани. В области стоматологии отсутствуют данные о параметрах функциональных единиц микроциркуляции. В настоящей статье предложен алгоритм расчёта параметров кортикального комплекса в области вторых моляров нижней челюсти.

Ключевые слова: Единицы микроциркуляции, кортикальный комплекс.

Введение: Морфологи, вне зависимости от изучаемого органа или ткани выделяют структурно-функциональные единицы микроциркуляции. Структурно-функциональные единицы выделены в печени и поджелудочной железе – ацинусы; в брыжейке – сегменты, или модули; в мышцах – морфометрические единицы и биполярные микрососудистые поля. Для оценки модульной гемодинамики сердечной мышцы предложена лобулярно-гемодинамическая концепция. Известна кожная микроциркуляторная единица [1]. Рабочей единицей микроциркуляторного русла считают комплекс сосудов, поддерживающий гемостаз в отведенном ему районе структурно отдаленный от других подобных функциональных комплексов. Микроциркуляторное русло характеризуется сложной архитектурой и состоит из распределительных, резистивных, обменных и емкостных элементов [2]. На основании приведённых



рассуждений сформулирована следующая гипотеза: в поровом пространстве кортикальной пластинки альвеолярной кости существуют объемы, трофика которых поддерживается одним приводящим сосудом. Назовём этот объём кортикальным комплексом.

Цель исследования: Рассчитать параметры кортикального комплекса в области мезиальной поверхности корня вторых моляров нижней челюсти.

Материал и методы: В процессе исследования визуализаций томограмм (80 моляров) рассчитана средняя площадь альвеолярной кости, соответствующей мезиальной поверхности корня второго моляра нижней челюсти. Её площадь равняется $213,0 \pm 22,2$ мм². Методом микрофотографирования изучены 20 костных фрагментов нижней челюсти. На каждом костном фрагменте изучалось по два поля зрения в пришеечной, средней и апикальной частях корня. Всего при увеличении в 1000 и 2000 раз статистически обработано по 120 визуализаций. Зная общее количество пор, и среднюю площадь кортикального комплекса, применив формулу для вычисления площади круга $S = \pi R^2$, определили среднее расстояние между приводящими сосудами – т.е. величину кортикального комплекса.

Результаты и обсуждение: В пришеечных кортикальной пластинки третях визуализируется $4124 \pm 85,2$ поры размером 30,0-15,0 мкм и $92230 \pm 4145,0$ поры размером 15,0-3,0 мкм. В средних кортикальной пластинки третях пор с просветом устья 30,0-15,0 мкм - $1475 \pm 17,4$, с просветом устья 15,0-3,0 мкм - $122104 \pm 13195,6$. В апикальных третях пор размером 30,0-15,0 мкм - $3864 \pm 393,0$, размером 15,0-3,0 мкм - $46673 \pm 4510,1$. Всего на кортикальной пластинке в области мезиальной поверхности корня вторых моляров нижней челюсти открывается 270470 поры величиной от 30,0 до 3,0 мкм. Разделив площадь мезиальной поверхности корня второго моляра, равную 213,0 мм² (213 000 000 мкм²), на общее количество пор 270470 получаем среднюю площадь кортикального комплекса равную 787,52 мкм². Применив формулу для вычисления площади круга $S = \pi R^2$, определили среднее расстояние между



приводящими сосудами: $R = \sqrt[2]{787,52 / \pi}$. Отсюда $R = 15,84$ мкм. Следовательно, расстояние между приводящими сосудами равно 31,68 мкм. Это расстояние на 5,6 % больше среднего расстояния между приводящими сосудами, характерного для органов и тканей человека, рассчитанного Э.Г. Улумбековым. Полученные численные величины можно считать основой для обсуждения трофики альвеолярной кости как поромеханической системы. Формулируя понятие «кортикальный комплекс», необходимо признать, что расстояния между устьями пор достаточно вариабельны и могут превышать 30 мк.

Библиографический список:

1. Копытов А.А. Роль окклюзионных и гидродинамических факторов в генезе воспалительных процессов околозубных тканей и методы их компенсации Диссертация на соискание ученой степени доктора медицинских наук / Белгородский государственный национальный исследовательский университет. Белгород, 2018.
2. Копытов А.А., Мейрманов А.М., Гальцев О.В. Гидропрепарирование как этиологический фактор атрофии альвеолярной кости Пародонтология. 2010. Т. 15. № 4 (57). С. 32-36.



Костецкий Ю.А., Королёв А.Ю.

**ИССЛЕДОВАНИЕ ВЛИЯНИЯ ДИФФУЗИИ МЕТАЛЛОВ НА
ПРОЦЕСС ПОЛИМЕРИЗАЦИИ ЭНДОДОНТИЧЕСКИХ
ПЛОМБИРОВОЧНЫХ МАТЕРИАЛОВ (СИЛЕРОВ)**

Белорусская медицинская академия последипломного образования», Минск,
Беларусь, Научно-технологический парк Белорусского национального
технического университета «Политехник», Минск, Беларусь

Актуальность: Эффективность эндодонтического лечения зубов заключается в надёжной и долговечной герметизации системы корневых каналов. Основные физико-химические свойства эндодонтических материалов (силеров) для пломбирования корневых каналов зубов, как доказано экспериментальным путём [1], можно изменять, применяя низкочастотный ультразвук в диапазоне 15-35 кГц, добавив к процессу их полимеризации фактор акустической волны. Процесс постепенного изменения основного оттенка силера можно считать побочным эффектом в результате диффузии ионов металла ультразвуковых инструментов (сплавы титана, медицинская сталь) при воздействии низкочастотного ультразвука на эндодонтические пломбировочные материалы. Решения данной проблемы достигалось за счёт использования покрытия волноводов напылением из нитрита титана и алюмо-нитрит титана.

Ключевые слова: Ультразвук, силеры, волноводы, эндодонтия, зубы, корневые каналы.

Цель работы: Повышение эффективности метода пломбирования корневых каналов зубов с помощью низкочастотного ультразвука.

Материал и методы: Объектом исследования явились гибкие эндодонтические волноводы из кобальта-хромового сплава без напыления и



гибкие волноводы из кобальта-хромового сплава с напылением из нитрит титана и алюмо-нитрит титана, которые разрабатывались на кафедре ортопедической стоматологии и ортодонтии с курсом детской стоматологии, при непосредственном участии ГП НТП БНТУ «Политехник» в рамках научной программы «Акустическая система и ультразвуковая аппаратура для формирования дентинно-пломбировочного соединения». Для определения достоверности влияния медицинских металлических сплавов гибких волноводов на цвет эндодонтических пломбировочных материалов использовались: ультразвуковой генератор DENT-35, акустический преобразователь, гибкие эндодонтические волноводы, силеры на основе оксида цинка и эвгенола, эпоксидной смолы.

Результаты исследования и их обсуждение: Образцы по типу эндодонтических гибких волноводов разделили на три группы. К первой группе отнесли силеры обработанные гибким волноводом из кобальта-хромового сплава в условии ультразвуковой генерации акустических колебаний с частотой $22-28 \pm 0,1$ кГц [2]. Вторую группу составили образцы эндодонтических пломбировочных материалов (силеры) гибким волноводом из кобальта-хромового сплава с напылением из нитрита титана в условии ультразвуковой генерации акустических колебаний с частотой $22-28 \pm 0,1$ кГц и третью группу образовали образцы силеров, обработанные гибким волноводом из кобальта-хромового сплава с напылением из алюмо-нитрит титана с аналогичной частотой ультразвуковых колебаний. Всего в каждой из исследуемых групп было изготовлено по 10 образцов из силеров на основе оксида цинка и эвгенола и по 10 образцов из силера на основе эпоксидной смолы. После обработки ультразвуком, образцы пломбировочных материалов находились в герметичном боксе при комнатной температуре в течении двух суток до окончательной полимеризации.

Выводы:



1. В результате проведенного исследования всех образцов первой группы было установлено изменение основного цвета эндодонтических пломбировочных материалов на основе оксида цинка и эвгенола, эпоксидной смолы после обработке их гибким волноводом из кобальта-хромового сплава в условия ультразвуковых колебаний с частотой $22-28 \pm 0,1$ кГц. Изменения цветовой палитры силеров за счёт эффекта диффузии ионов металла, визуализировалось при воздействии на образец силера низкочастотным ультразвуковым волноводом свыше 30 секунд.

2. В образцах второй и третьей группы не было выявлено изменений основного цвета эндодонтических пломбировочных материалов на основе оксида цинка и эвгенола, эпоксидной смолы после обработке их гибким волноводом из кобальта-хромового сплава с напылением из нитрита титана и алюмо-нитрит титана в условия ультразвуковых колебаний с частотой $22-28 \pm 0,1$ кГц.

3. Данное изделие является перспективным и рекомендуется к дальнейшему развитию проекта и реализации в Республике Беларусь.

Библиографический список:

1. Костецкий, Ю.А. Экспериментальное обоснование методики пломбирования корневых каналов зубов с помощью ультразвука: Автореферат диссертации ... канд. медицинских наук: 14.01.14/ Ю.А. Костецкий // Белорусская медицинская академия последипломного образования. – Минск, 2012. – 22 с.
2. Костецкий, Ю.А. Акустическая система и ультразвуковая аппаратура для формирования дентинно-пломбировочного соединения: Руководство по эксплуатации/ Ю.А. Костецкий, С.П. Рубникович, И.Н. Барадина/ Белорусская медицинская академия последипломного образования. – Минск, 2015. – 22 с.



Кочкина Н.Н., Полякова Е.В., Железнов Л.М.

**ИЗМЕНЧИВОСТЬ МОРФОМЕТРИЧЕСКИХ ХАРАКТЕРИСТИК И
ОСОБЕННОСТЕЙ КРАНИОТИПА ЮНОШЕЙ И ДЕВУШЕК
ОРЕНБУРГСКОЙ ОБЛАСТИ РАЗЛИЧНОГО ВОЗРАСТА**

ФГБОУ ВО Оренбургский ГМУ Министерства Здравоохранения, г. Оренбург

Аннотация: В статье приведен статистический анализ результатов исследования юношей и девушек Оренбургской области, различной возрастной группы, и с различной формой черепа. Выявлено, что изменчивость морфометрических характеристик продемонстрировали все 94 индивида, но различную структуру отклонений, в своих возрастных группах, продемонстрировали представители мезоцефалической формы черепа- 27(57,4%) и долихоцефалической формы черепа- 2(4,3%). В свою очередь показатели поперечного размера головы у брахицефалов и мезоцефалов, больше влияли на краниофациальные параметры, чем продольные показатели. Долихоцефалы, таких особенностей не продемонстрировали.

Ключевые слова: краниотип, возраст, изменчивость, характеристики, Оренбургская область.

Изучение строения и линейных параметров краниотипа человека является актуальной задачей в современной антропологии [1, 3], так, как позволяет расширить возможности для создания новых и усовершенствования давно известных, методов диагностики в медицинской науке и лечения, в том числе стоматологических заболеваний и состояний (потеря жевательной эффективности, имплантация, методы диагностики и лечения аномалий прикуса). Одним из естественных и доступных показателей достоверности таких данных, служит возрастная и индивидуальная изменчивость человека.



Особенность строения и пространственного расположения краниофациальных параметров, помогают определить расположение того или иного анатомического образования и их взаимосвязь с последующим выбором обследования, лечения и периода реабилитации пациента [2]. В тоже время следует не забывать, что морфометрические показатели, полученные путем клинического обследования пациентов, порой не соответствуют данным после исследования анатомических препаратов [7]. В изученной нами литературе, как правило, представлены среднестатистические величины, что представляет для нас возможность детализировать ряд показателей, в своем регионе, путем собственных исследований [4,5,6]. Потребность дальнейшего изучения вопроса основана на необходимости получения данных, для возможности использования в работе практикующего врача с целью улучшения результатов лечения.

Цель: Выявить изменчивость морфометрических характеристик и особенностей краниотипа юношей и девушек Оренбургской области различного возраста.

Материалы и методы: Проводились краниометрические измерения головы (ширина, длина). На основании значений ширины и длины головы рассчитывался черепной индекс, цефальный индекс, индекс Retzius (краниомером). Для изучения данных индекса ширина головы делится на длину и выражается в процентах (умножается на 100 %), где ширина поперечный диаметра черепа между точками эурион (euzyon), а длина, продольный диаметр черепа от точки глабелла (glabella) до точки опистокранион (opisthokranion). Изучаемая группа - студенты Оренбургского государственного медицинского университета и учащиеся школы - студии «Кино и телевидения» г. Оренбурга. Обследование студентов, проводилось на кафедре терапевтической стоматологии ОрГМУ с соблюдением этических и деонтологических норм и информированном согласии обследованных. Вторая группа - учащиеся школы, осмотр и измерения которых, проводились на базе



школы, с соблюдением этических и деонтологических норм и информированном согласии обследованных, их родителей и учителей. Число обследованных составило 94 человека, по 47 обследуемых в каждой возрастной группе, 14 мальчиков и 33 девочки в возрасте от 12 до 17 лет, проживающие в Оренбургской области с рождения и 18 юношей и 29 девушек в возрасте от 17 до 23 лет, проживающие в Оренбургской области с рождения. Стоматологическую группу составили врачи-стоматологи, сотрудники кафедры терапевтической стоматологии ОрГМУ, краниометрия проводилась при наличии измерительной ленты, антропометра и краниометра. Статистическая обработка полученных данных проводилась с использованием общей матрицы «EXCEL 10.0» с программой статистики. Для оценки межгрупповых различий значений признаков, применяли t- критерий Стьюдента. Обработка собранных данных выполнена с помощью стандартного пакета программ «Microsoft Office 2010 Pro».

Результаты исследования: Из ранее полученных данных, мы отметили динамику увеличения признаков зубо-челюстных патологий с увеличением возраста и роста краниофациальных параметров. Известно, что при взрослении соотношение цефальных групп изменяется, что представляет нам интерес, так как изменение различных параметров черепа основано на множестве множество местных и общих факторах [8]. За счет какого показателя определяющего черепной индекс, ширины или длины, возможно изменение морфометрических данных краниотипа в том или ином возрасте, как изменяются соотношения данных размеров?

Из общего числа исследованных, брахицефалическую форму черепа имели 37 человек (39,4%), мезоцефалическую 41(43,6%) и долихоцефалическую 16 (17%). По половому признаку индивиды разделились следующим образом, 32(34%) юноши и 62(66%) девушки. Из 37 брахицефалов, 29 девушек (78,3%) и 8 юношей (21,6%), из 41 мезоцефала, 31



девушка (75,6%) и 10 юношей (24,4%), из долихоцефалов, 8 девушек(50%) и 8 юношей (50%).

Таблица 1

Количественный показатель краниотипа в обеих возрастных группах в зависимости от пола

Группы Пол				
	Брахи	Мезо	Долих	Всего
Возраст	12-23	12-23	12-23	12-23
мужской	8(21,6%)	10(24,4%)	8(50%)	32(34%)
женский	29(78,3%)	31(75,6%)	8(50%)	62(66%)
Всего	37(39,4%)	41(43,6%)	16(17%)	94

Среднее значение поперечного размера головы всех исследуемы, составило $16,372 \pm 2,351$ см, средние данные продольного показателя - $20,415 \pm 2,451$ см, что свидетельствует о наличии пограничного состояния между мезоцефалическими параметры черепа и брахецефалическими, для мужского пола, и мезоцефалическими, у женского пола. Уровень значимости $0,1(p < 0,001)$ в данном случае, позволяет сделать вывод, что морфометрические параметры не имеют статистически значимой разницы между собой в период роста, а изменяются параллельно друг другу, естественно, с учетом отсутствия у исследуемых явных патологических состояний косно-мышечной системы челюстно-лицевой области.

Таблица 2

Средние показатели ширины и длинны головы

Показатели измерения	Min- Max	Среднее значение
Ширина	13-23 см	$16,372 \pm 2,351$ см



Длина	17,5-25,5 см	20,415±2,451 см
-------	--------------	-----------------

Примечание: 0,1 (p<0,001)

Сопоставляя между собой две возрастные группы, показатели форм черепа распределились таким образом, долихоцефалический череп в 12-17 летнем возрасте имеются 14 исследуемых (29,8%), 7 девушек и 7 юношей, в 17-23 года таких индивидов всего двое (4,3%) (1 девушка и 1 юноша), мезоцефалический череп в 12-17 лет обнаружился у 14 исследуемых (29,8%), 3 мальчика и 11 девочек, а в группе возраста 17-23 лет уже 27(57,4%) 20 девушек и 7 юношей. Брахецефалические представители оказались практически одинаковыми, 19 человек (40,4%), 15 девушек и 4 юноши, и 18 человек (38,3%), 14 девушек и 4 юноши, соответственно возрастным группам. Это позволяет отметить неуклонный рост морфометрических показателей с возрастом, который, несомненно, влияет на параметры мозгового, а самое главное лицевого отделов черепа.

Таблица 3

Количественный показатель краниотипа в зависимости от пола и возраста.

Группы Пол				
	Брахи	Мезо	Долих	Всего
Возраст	12-17	12-17	12-17	12-23
мужской	4(21,1%)	3(21,4%)	7(50%)	14(29,8%)
женский	15(78,9%)	11(78,6%)	7(50%)	33(70,2%)
Всего	19(40,4%)	14(29,8%)	14(29,8%)	47
Возраст	17-23	17-23	17-23	17-23
мужской	4(22,3%)	7(26%)	1(50%)	12(25,5)
женский	14(77,7%)	20(74%)	1(50%)	35(74,5)
Всего	18(38,3%)	27(57,4%)	2(4,3%)	47



Показатели среднего значение ширины головы в возрастной группе 12-17 лет, составили $14,298 \pm 0,657$ см, данные длинны головы- $18,362 \pm 1,326$, те же показатели в группе с возрастом 17-23 года составили- $18,447 \pm 1,396$, и $22,468 \pm 1,333$, соответственно. Значимых статистических данных показатели не продемонстрировали, что позволяет сделать вывод, поперечные и продольные значения головы, меняются пропорционально друг другу.

Таблица 4

Средние показатели ширины и длинны головы в зависимости от возраста

Показатели \ Возраст	Min- Max	Среднее значение
Ширина (12-17 лет)	13- 16,5 см	$14,298 \pm 0,657$ см
Длинна (12-17 лет)	17,5- 20 см	$18,362 \pm 1,326$ см
Ширина (17-23 года)	18- 20 см	$18,447 \pm 1,396$ см
Длинна (17-23 года)	18,5- 25,5 см	$22,468 \pm 1,333$ см

Исходя из полученных нами данных, отмечена тенденция, что, показатель ширины головы больше влиял на краниофациальные параметры, чем показатель длины. В большей степени это проявилось у брахицефалов и мезоцефалов, а долихоцефалы, в обеих возрастных группах, таких особенностей не продемонстрировали. Это дает возможность, в дальнейшем, увеличить объем выборки и интерпретировать данные для каждого краниотипа.

Выводы: Полученные расчетным путем показатели параметров черепа в различные возрастные периоды позволят более четко систематизировать результаты краниометрических и одонтометрических данных, как для клинического обследования пациентов, так и диагностики патологических



состояний, от которых напрямую зависит выбор тактики лечения аномалий зубо-челюстной системы.

Библиографический список:

1. Гайворонская М.Г., Гайворонский И.В. Функционально-клиническая анатомия зубочелюстной системы. СПб.: Спецлист; 2016
2. Смирнов В.Г., Янушевич О.О., Митронин В.А. Клиническая анатомия челюстей. М.: БИНОМ; 2014
3. Никитюк Б. А. Конституция человека. Итоги науки и техники: Антропология. 1991, - Т.4.
4. Кочкина Н.Н., Полякова Е.В., Железнов Л.М. Нуждаемость в ортодонтическом лечении в разные возрастные периоды и в зависимости от краниотипа. Вятский медицинский вестник №4(60); 2018. стр. -90.
5. Кочкина Н.Н., Полякова Е.В., Железнов Л.М. Особенности характеристик зубочелюстной системы у школьников города Оренбурга с разной формой черепа. Материалы всероссийской научной конференции с международным участием «Фундаментальные и прикладные аспекты морфогенеза человека» Оренбург; 2017. стр.- 113.
6. Кочкина Н.Н., Полякова Е.В., Железнов Л.М. Характер распространенности видов прикуса и интенсивности кариеса зубов у детей с различной формой черепа г. Оренбурга. Международный научный конгресс «Медицинские и биологические научные достижения и перспективы» Танзания; 2018. стр.- 360
7. Р. Т. Нигматуллин, В.Г. Гафаров, А.Ю. Салихов. Мягкий остов лица человека. Уфа; 2003.
8. Степаненко В.В. Методы изучения косных структур лица детей различного возраста / В.В. Степаненко, М.В. Каламанова, В.В. Шуть // Ортодонтия. – 2004. - №2. – С.21-23.



Кравченко В.А., Шульженко С.В., Юркевич А.В., Ушницкий И.Д.

ЧАСТОТА ИСПОЛЬЗОВАНИЯ ЛЕЧЕБНЫХ ПОДКЛАДОЧНЫХ МАТЕРИАЛОВ ПРИ ЛЕЧЕНИИ КАРИЕСА ДЕНТИНА

ФГБОУ ВО ДВГМУ Минздрава России, г. Хабаровск, ФГАОУ ВО
«Северо-Восточный федеральный университет имени М.К. Аммосова»,
Республика Саха (Якутия), г. Якутск, КГБОУ ДПО ИПКСЗ Минздрава
Хабаровского края, г. Хабаровск

Аннотация: В статье приведен анализ эффективности использования подкладочных материалов на основе гидроокиси кальция при лечении неосложненного кариеса. По итогам исследования выяснилось, что лишь в небольшом проценте случаев целесообразно производить лечение кариеса дентина с использованием лечебных подкладочных материалов. Это свидетельствует о необходимости повышения уровня знаний врача стоматолога терапевта в целесообразности применения подкладочных материалов при наличии глубокой кариозной полости.

Ключевые слова: Кариес дентина, гидроокись кальция.

Проводимые в России эпидемиологические исследования показывают, что распространенность и интенсивность кариеса зубов у населения не уменьшаются, а число рецидивов кариозного процесса и случаев развития вторичного кариеса существенно растет [2, 5, 9].

С появлением на рынке дорогостоящих пломбировочных материалов, и внедрением новейших адгезивных систем процент выявления рецидивирующего и вторичного кариеса остается прежним. Разработка клинических методов ранней диагностики и профилактики рецидивирующего



и вторичного кариеса является актуальной задачей современной стоматологии [3, 4, 7].

Кариозные поражения твёрдых тканей зубов имеют высокую распространенность и являются одной из основных причин вторичной адентии. Несмотря на достигнутые успехи в лечении и профилактике кариеса, процент осложненных случаев остается высоким. В 14–20 % случаев это пульпит. Сохранение жизнеспособности пульпы необходимо, так как она обеспечивает питание и нормальное функционирование всех тканей зуба [1, 8].

В практике широко распространен способ лечения кариеса дентина с использованием лечебных подкладочных материалов. Как правило, это пасты на основе гидроксида кальция, эффективно стимулирующие выработку заместительного дентина. Однако данный метод очень требователен к условиям, при которых возможно его применение: форма течения кариозного процесса (хроническое течение), молодой возраст (до 30 лет, низкое значение КПУ (5 и менее), отсутствие тяжелых соматических заболеваний [6, 10].

Цель исследования: Определение целесообразности применения лечебных подкладочных материалов при лечении кариеса дентина в практике врача стоматолога терапевта.

Материалы и методы: В исследовании приняли участие 100 человек, из них 60 женщин и 40 мужчин, с диагнозом «Кариес дентина» (МКБ 10 - K02.1). Возраст испытуемых варьировал от 18 до 50 лет, медиана составила 35 (27÷43) лет. Комплекс клинико-инструментального обследования пациентов включал выявление жалоб, сбор анамнеза, осмотр полости рта и определение интенсивности кариозного процесса, установленной индексом КПУ.

При диагностике кариеса дентина пациенты предъявляли жалобы на боль от воздействия холодной воды, быстро проходящей после устранения



раздражителя. Болезненность дентина при зондировании по дну кариозной полости, расположенной в пределах околопульпарного дентина.

Алгоритм лечения заключался в том, что после препарирования твердых тканей зуба, производилось припасовывание подкладки на дно полости в проекции рога пульпы, точно под временную пломбу на 5 дней. Во второе посещение производилась реставрация зубов с сохранением анатомо-физиологических особенностей.

Статистическая оценка значимости различий средних арифметических результатов исследования проводилась с использованием уровня значимости (p). Полученные данные организованы в табличной форме с помощью лицензированного программного обеспечения «Microsoft Office 2013».

Результаты и обсуждение: Наличие соматической патологии выявлено в 8% ($n=8$) случаев. Из числа обратившихся ($n=100$) возрастному критерию (возраст до 30 лет) удовлетворяло 49% ($n=49$) исследуемых. Преобладало хроническое течение кариеса 84 % ($n=84$) случаев. Медиана КПУ в группе 7 ($2 \div 10$). После анализа полученных результатов выделена группа пациентов, которым противопоказано лечение кариеса с использованием лечебных подкладочных материалов, это 85% ($n=85$) от изначально обратившихся пациентов ($n=100$) с диагнозом «Кариес дентина» (МКБ 10 - К 02.1)

При изучении результатов лечения кариозных поражений с применением препаратов на основе гидроокиси кальция было исследовано 100 человек в возрасте от 18 до 50 лет. Отмечалось достоверное ($p < 0,05$) повышение значений интенсивности кариеса у пациентов старших возрастных групп. Отягощение соматического статуса так же достоверно было ($p < 0,05$) выше у людей старшего возраста. По итогам исследования выяснилось, что лишь в 15% ($n=15$) случаев целесообразно производить лечения кариеса дентина с использованием лечебных подкладочных материалов. Это свидетельствует о необходимости повышения уровня знаний врача



стоматолога терапевта в целесообразности применения подкладочных материалов при наличии глубокой кариозной полости.

Библиографический список:

1. Гончарик И.Г., Юркевич А.В., Круглов Т.Е. Изучение представления об эффективности применения дополнительных средств гигиены у жителей Хабаровского края / Актуальные вопросы стоматологии Сборник научных трудов, посвященный основателю кафедры ортопедической стоматологии КГМУ профессору Исааку Михайловичу Оксману. Казань, 2018. - С. 101-107.
2. Кравченко В.А., Юркевич А.В., Запасных Д.О., Дыбов Д.А. Сравнительная характеристика пораженности постоянных зубов кариесом в зависимости от состояния гигиены полости рта у школьников городской и сельской местности / Научный посыл высшей школы - реальные достижения практического здравоохранения Сборник научных трудов, посвященный 30-летию стоматологического факультета Приволжского исследовательского медицинского университета. Под общей редакцией О.А. Успенской, А.В. Кочубейник; Федеральное государственное бюджетное образовательное учреждение высшего образования «Приволжский исследовательский медицинский университет» Министерства здравоохранения Российской Федерации. Нижний Новгород, 2018. - С. 727-733.
3. Кравченко В.А., Юркевич А.В., Ушницкий И.Д., Юркевич Н.В., Запасных Д.О. Сравнительная характеристика интенсивности и распространенности кариеса и его осложнений у детей младшего и старшего школьного возраста / Стоматология - наука и практика, перспективы развития Материалы юбилейной научно-практической конференции с международным участием, посвященной 40-летию кафедры стоматологии детского возраста ВолгГМУ. - 2018. - С. 162-164.



4. Ларинская А.В., Юркевич А.В., Ушницкий И.Д., Круглов Т.Е. Сравнительная характеристика современных эндогерметиков // Якутский медицинский журнал. - 2018. - № 1 (61). - С. 75-78.
5. Сувырина М.Б., Юркевич А.В., Ким Н.В., Гаргалык В.Н. Анализ интенсивности кариеса зубов у жителей города хабаровска молодого и среднего возраста / Актуальные вопросы стоматологии сборник III Всероссийской научно-практической конференции с международным участием. Под редакцией Л.М. Железнова. - 2019. - С. 215-218.
6. Сувырина М.Б., Юркевич А.В., Кравченко В.А., Круглов Т.Е. Анализ распространенности рецидивов кариозного процесса у населения г. Хабаровска / Актуальные вопросы стоматологии Сборник научных трудов, посвященный основателю кафедры ортопедической стоматологии КГМУ профессору Исааку Михайловичу Оксману. - 2019. - С. 322-325.
7. Сувырина М.Б., Юркевич А.В., Круглов Т.Е. Анализ распространенности абфракционных дефектов зубов и эффективности различных методов их лечения / Актуальные вопросы стоматологии Сборник научных трудов, посвященный основателю кафедры ортопедической стоматологии КГМУ профессору Исааку Михайловичу Оксману. Казань, 2018. - С. 433-437.
8. Сувырина М.Б., Юркевич А.В., Сергушкина Д.П., Киселева А.Ю. Интенсивность кариеса у жителей дальнего востока в регионах с низким содержанием фтора в питьевой воде / Стоматология - наука и практика, перспективы развития Материалы юбилейной научно-практической конференции с международным участием, посвященной 40-летию кафедры стоматологии детского возраста ВолгГМУ. - 2018. - С. 297-299.
9. Юркевич А.В. Структурно-пролиферативные процессы в слизистой оболочке десны при инсулиннезависимом сахарном диабете: Автореф. дис. на соиск... канд. мед. наук / Научно-исследовательский



институт региональной патологии и патологической морфологии
Сибирского отделения РАМН. Новосибирск, 1999. - 22с.

10. Юркевич А.В., Сувырина М.Б., Чабан А.В., Круглов Т.Е. Анализ причин возникновения постпломбировочной боли при лечении неосложнённого кариеса // Казанский медицинский журнал. - 2018. - Т. 99. - № 3. - С. 380-385.



Кузнецова Е.О., Ри П.Г., Сувырина М.Б., Юркевич А.В., Савченко Е.А.

**АНАЛИЗ РАСПРОСТРАНЕННОСТИ НЕКАРИОЗНЫХ
ПОРАЖЕНИЙ ТВЕРДЫХ ТКАНЕЙ ЗУБА У ЖИТЕЛЕЙ ГОРОДА
ХАБАРОВСКА**

ФГБОУ ВО ДВГМУ Минздрава России, г. Хабаровск

Аннотация: Проведено обследование 250 пациентов, обратившихся в стоматологическую клинику центрального округа г. Хабаровска. При осмотре выявлена высокая (19.2%) распространенность некариозных поражений, а именно клиновидных дефектов твердых тканей зубов в различных возрастных группах.

Ключевые слова: Некариозные поражения, клиновидные дефекты, распространенность.

Некариозные поражения твердых тканей зубов - это обширная группа стоматологической патологии, включающая в себя множество нозологических форм, схожих между собой по картине проявления и генезу, в том числе и абфракционные и клиновидные дефекты [6].

Это довольно часто встречающаяся патология, имеющая в настоящее время тенденцию к распространению. Качественное и долгосрочное пломбирование прищесневых дефектов кариозного и некариозного происхождения до настоящего времени остается одной из актуальных проблем восстановительной стоматологии [3, 5].

Распространенность клиновидных дефектов в течение последних лет стала стремительно увеличиваться у лиц молодого возраста в результате воздействия неблагоприятных факторов окружающей среды – неправильной



чистки зубов жесткими щетками и абразивными средствами гигиены полости рта, а также воздействия кислот [1, 8].

В том случае, когда у больного возникает и начинает постепенно прогрессировать клиновидный дефект зубов, причины его развития не сможет однозначно указать ни один, даже самый высококвалифицированный стоматолог. Продолжительное изучение этого патологического состояния позволило выдвинуть несколько теорий, объясняющих причину развития - механизм формирования дефекта эмали практически ни у кого из врачей стоматологов сомнений не вызывает. К ним относят теории «Механической абразии», «Химической эрозии» и др. Следует отметить, что некоторые авторы отдают предпочтение влиянию ортодонтической патологии и заболеваниям эндокринной системы [4, 9].

Отмечено, что клиновидные дефекты часто встречаются у людей с заболеваниями щитовидной железы. Также риск возникновения клиновидных дефектов повышен у лиц, страдающих сахарным диабетом [2, 7].

Цель исследования: Проанализировать распространенность клиновидного дефекта твердых тканей зуба у жителей г. Хабаровска.

Материалы и методы: Исследование проводилось на базе стоматологической клиники города Хабаровска ООО «МедСтомЭлит». В исследовании участвовали 48 пациентов с наличием клиновидного дефекта твердых тканей зуба: 26 женщин и 22 мужчины, в возрасте от 18 до 75 лет. Все участники исследования были разделены на возрастные группы: 18 - 39 лет, 40 - 59 и 60 - 75 лет.

Результаты: В ходе обследования 250 первичных пациентов, обратившихся в стоматологическую клинику, клиновидный дефект твердых тканей зуба был выявлен у 48 больных, что составляет 19,2%.

Максимальная частота возникновения клиновидного дефекта выявлена в возрастной группе 40-59 лет (23 пациента из них 10 мужчин и 13 женщин).



Второе и третье место по распространенности клиновидного дефекта занимают возрастные группы от 18 до 39 лет (7 женщин и 6 мужчин) и 60 - 75 лет (7 женщин и 5 мужчин) соответственно. Так же отмечено, что при распределении по гендерному признаку, женщины с данной патологией преобладают над мужчинами. Коэффициент корреляции равен 0.98 ($r > 0.5$ - сильная положительная корреляция).

Выводы: По результатам исследования было установлено, что распространенность клиновидного дефекта твердых тканей зуба среди жителей центрального округа г. Хабаровск составляет 19,2%.

Мы выявили, что пациенты от 40 до 59 лет более подвержены поражению твердых тканей зуба клиновидным дефектом, чем другие возрастные группы. Для данного возрастного интервала характерна подверженность заболеваниям эндокринной системы, таким как сахарный диабет и др. Преобладание женского пола с клиновидным дефектом над мужчинами можно объяснить характерными для женщин данной возрастной группы изменениями гормонального фона с влиянием на костную систему организма и твердые ткани зубов.

У пациентов от 60 до 75 лет редкое выявление клиновидного дефекта можно объяснить полной и частичной потерей постоянных зубов с последующим замещением дефектов ортопедическими конструкциями. Среди сопутствующих заболеваний для этого возраста на первом месте наличие эндокринной патологии.

Для пациентов от 18 до 39 лет актуальными являются агрессивные методы и средства индивидуальной гигиены полости рта, что является следствием пренебрежения рекомендациям стоматологов и самостоятельным выбором средств гигиены среди широкого ассортимента на рынке.

Высокий уровень распространенности клиновидного дефекта в центральном округе г. Хабаровск можно объяснить неблагоприятной



экологической обстановкой, нарушением характера и режима питания населения, и как следствие возрастанием заболеваний органов и систем, способствующих образованию клиновидного дефекта твердых тканей зуба.

Библиографический список:

1. Гончарик И.Г., Юркевич А.В., Круглов Т.Е. Изучение представления об эффективности применения дополнительных средств гигиены у жителей Хабаровского края / Актуальные вопросы стоматологии Сборник научных трудов, посвященный основателю кафедры ортопедической стоматологии КГМУ профессору Исааку Михайловичу Оксману. Казань, 2018. - С. 101-107.
2. Кравченко В.А., Ушницкий И.Д., Юркевич А.В., Юркевич Н.В. Изучение состояния полости рта при нарушении тиреоидного статуса / Стоматология - наука и практика, перспективы развития Материалы юбилейной научно-практической конференции с международным участием, посвященной 40-летию кафедры стоматологии детского возраста ВолгГМУ. - 2018. - С. 159-161.
3. Кравченко В.А., Юркевич А.В., Запасных Д.О., Дыбов Д.А. Сравнительная характеристика пораженности постоянных зубов кариесом в зависимости от состояния гигиены полости рта у школьников городской и сельской местности / Научный посыл высшей школы - реальные достижения практического здравоохранения Сборник научных трудов, посвященный 30-летию стоматологического факультета Приволжского исследовательского медицинского университета. Под общей редакцией О.А. Успенской, А.В. Кочубейник; Федеральное государственное бюджетное образовательное учреждение высшего образования «Приволжский исследовательский медицинский университет» Министерства здравоохранения Российской Федерации. Нижний Новгород, 2018.- С. 727-733.



4. Оскольский Г.И., Юркевич А.В., Щеглов А.В., Машина Н.М. Оценка функционального состояния жевательного аппарата до и после одномоментного увеличения межальвеолярного расстояния // Дальневосточный медицинский журнал. - 2014. - № 1. - С. 79-82.
5. Сувырина М.Б., Юркевич А.В., Кравченко В.А., Круглов Т.Е. Анализ распространенности рецидивов кариозного процесса у населения г. Хабаровска / Актуальные вопросы стоматологии Сборник научных трудов, посвященный основателю кафедры ортопедической стоматологии КГМУ профессору Исааку Михайловичу Оксману. - 2019. - С. 322-325.
6. Сувырина М.Б., Юркевич А.В., Круглов Т.Е. Анализ распространенности абфракционных дефектов зубов и эффективности различных методов их лечения / Актуальные вопросы стоматологии Сборник научных трудов, посвященный основателю кафедры ортопедической стоматологии КГМУ профессору Исааку Михайловичу Оксману. Казань, 2018. - С. 433-437.
7. Сувырина М.Б., Юркевич А.В., Нецветаева В.Д., Яковенко А.Е. Анализ показателей стоматологического статуса больных сахарным диабетом второго типа / Научный посыл высшей школы - реальные достижения практического здравоохранения Сборник научных трудов, посвященный 30-летию стоматологического факультета Приволжского исследовательского медицинского университета. Под общей редакцией О.А. Успенской, А.В. Кочубейник; Федеральное государственное бюджетное образовательное учреждение высшего образования «Приволжский исследовательский медицинский университет» Министерства здравоохранения Российской Федерации. Нижний Новгород, 2018. С. 88-93.
8. Сувырина М.Б., Юркевич А.В., Сергушкина Д.П., Киселева А.Ю. Интенсивность кариеса у жителей дальнего востока в регионах с низким



содержанием фтора в питьевой воде / *Стоматология - наука и практика, перспективы развития* Материалы юбилейной научно-практической конференции с международным участием, посвященной 40-летию кафедры стоматологии детского возраста ВолгГМУ. - 2018. - С. 297-299.

9. Юркевич А.В., Оскольский Г.И., Щеглов А.В., Машина Н.М., Чубенко О.С. Клиническая оценка результатов лечения больных после увеличения межальвеолярного расстояния // *Фундаментальные исследования*. - 2013. - № 7-1. - С. 204-206.



Кузьменко Е.В. , Усович А.К.

**АНОМАЛИИ ОККЛЮЗИИ ЗУБОВ ПРИ РАЗЛИЧНЫХ ТИПАХ
МОЗГОВОГО ОТДЕЛА ГОЛОВЫ**

Белорусская медицинская академия последипломного образования, Минск,
Республика Беларусь, Витебский государственный ордена Дружбы народов
медицинский университет, Витебск, Республика Беларусь

Актуальность: Наличие взаимосвязи между параметрами верхней и нижней челюстей, а также их связи с показателями лицевого отдела черепа признается большинством исследователей. В специальной литературе представлены данные о наличии прямой корреляционной связи между шириной зубной дуги верхней челюсти в области первых моляров и поперечным диаметром черепа, морфологической шириной лица, а также между продольным диаметром мозгового отдела черепа и длиной переднего отрезка зубной дуги верхней челюсти человека [1, 2]. Вместе с тем некоторые авторы указывают на отсутствие взаимосвязи между показателями мозгового и лицевого отделов черепа и рассматривают их как не связанные между собой структурные единицы [3]. Отсутствие единого мнения о наличии либо отсутствии взаимосвязи между показателями мозгового и лицевого отделов черепа, об особенностях кефалометрических характеристик при различных видах аномалий соотношения зубных дуг у человека, а также отсутствие данных о частоте встречаемости аномалий окклюзии у пациентов с различными типами мозгового отдела черепа обуславливает актуальность изучения этих вопросов.

Ключевые слова: Окклюзия, дистальный прикус, глубокий прикус, долихокефалия.



Цель работы: Установить частоту встречаемости аномалий соотношения зубных дуг в зависимости от типа мозгового отдела черепа человека.

Материал и методы: Проведено кефалометрическое и стоматологическое обследование 400 человек мужского пола и 400 человек женского пола в возрасте от 17 до 24 лет. Кефалометрическое обследование заключалось в измерении продольного и поперечно диаметров мозгового отдела черепа и последующем определении головного показателя.

Стоматологическое обследование включало в себя определение соотношения зубных дуг в сагиттальной и вертикальной плоскостях.

Результаты исследования и их обсуждение: Среди мезокефалов 283 человека имели нейтральное соотношение зубных дуг (61,6 % случаев), 145 человек имели дистальный прикус (21,6 % случаев), 31 – мезиальный (6,8 % случаев). Среди долихокефалов 12 человек имели дистальный прикус (57 % случаев), 9 человек – нейтральный прикус (43 % случаев). При брахикефалической форме мозгового отдела черепа 167 человек имели нейтральное соотношение зубных дуг (59,9 % случаев), 95 – дистальный прикус (34 % случаев), 17 – мезиальный (6,1 % случаев). Среди гипербрахикефалов 29 человек имели нейтральный прикус (70,7 % случаев), 11 человек – дистальный (26,9 % случаев), 1 человек – мезиальный (2,4 % случаев).

Установлена частота встречаемости аномалий соотношения зубных дуг в вертикальной плоскости у людей обоего пола в зависимости от типа мозгового отдела черепа. При мезокефалии нормальное резцовое перекрытие наблюдалось у 292 человек (63,6 % случаев), 150 – глубокий (32,7 % случаев), 17 – открытый прикус (3,7 % случаев). Среди долихокефалов – 10 человек имели глубокий прикус (47,6 % случаев), 11 – нормальное резцовое перекрытие (52,4 % случаев). При брахикефалии 168 человек имели



нормальное резцовое перекрытие (60,2 % случаев), 99 – глубокий (35,5 % случаев), 12 – открытый прикус (4,3 % случаев). У людей с гипербрахикефалической формой мозгового отдела черепа 26 человек имели нормальное резцовое перекрытие (63,4 % случаев), 14 – глубокий (34,2 % случаев), 1 человек – открытый прикус (2,4 % случаев).

Выявлена частота встречаемости аномалий соотношения зубных дуг в горизонтальной плоскости у людей обоего пола в возрасте 17–24 лет в зависимости от типа мозгового отдела черепа. При мезокефалии 30 человек имели перекрестный прикус (6,5 % случаев), 429 человек не имели аномалий соотношения зубных дуг в горизонтальной плоскости (93,5 % случаев). Среди долихокефалов 1 человек имел перекрестный прикус (4,8 % случаев), 20 человек не имели аномалий соотношения зубных дуг в горизонтальной плоскости (93,5 % случаев). При брахикефалии 25 человек имели перекрестный прикус (9 % случаев), 254 человека не имели аномалий соотношения зубных дуг в горизонтальной плоскости (91 % случаев). Среди гипербрахикефалов 2 человека имели перекрестный прикус (4,9 % случаев), 39 человек не имели аномалий соотношения зубных дуг в горизонтальной плоскости (95,1 % случаев).

Выводы: Анализ частоты встречаемости аномалий прикуса в зависимости от типа мозгового отдела черепа у людей обоего пола 17–24 лет позволил установить, что среди долихокефалов дистальное соотношение зубных рядов и глубокое резцовое перекрытие встречается чаще, чем среди людей обоего пола, имеющих другие формы мозгового отдела черепа.

Библиографический список:

1. Кузьменко, Е. В. Кефалометрические параметры и половые различия их роста у людей в возрасте 17–24 лет / Е. В. Кузьменко, А. К. Усович // Морфология. – 2018. – Т. 154, вып. 5. – С. 57–63.



2. Хорошилкина, Ф. Я. Ортодонтия. Дефекты зубов, зубных рядов, аномалии прикуса, морфофункциональные нарушения в челюстно-лицевой области и их комплексное лечение / Ф. Я. Хорошилкина. – М : Мед. информ. агентство, 2010. – 591 с.
3. Рубникович, С. П. Распространенность зубочелюстных аномалий и деформаций среди населения школьного возраста г. Витебска / С. П. Рубникович, Е. В. Кузьменко, Ю. Л. Денисова, О. Ю. Богинский, В. А. Андреева, Я. И. Тимчук // Стоматолог. – 2018. – № 4 (31). – С. 39–43.



Куклин Н.С., Гилёва О.С., Кошкин С.В., Халявина И.Н., Куклина Е.А.

**МЕЖДИСЦИПЛИНАРНОЕ ВЗАИМОДЕЙСТВИЕ ВРАЧА-
СТОМАТОЛОГА И ДЕРМАТОВЕНЕРОЛОГА ПРИ
ПЛАНИРОВАНИИ ДИАГНОСТИКИ И ЛЕЧЕНИЯ БОЛЬНЫХ
ПСОРИАЗОМ**

ФГБОУ ВО «ПГМУ им. ак. Е.А. Вагнера» Минздрава России, г. Пермь,
ФГБУ ВО КГМУ Минздрава России, г. Киров, КОГБУЗ «Кировский
клинический стоматологический центр», г. Киров

Аннотация: Псориаз (П) - один из наиболее изученных дерматозов , поражающих кожу, остается недостаточно исследованным с точки зрения его сочетанных стоматологических проявлений. . В работе, на основе анализа актуальной профильной литературы и результатов собственных исследований , обозначена необходимость тесного взаимодействия врача-дерматолога и врача-стоматолога в процессе диагностики, планирования лечения и диспансерного наблюдения за пациентами с псориазом.

Ключевые слова: Псориаз, стоматология, ротовая полость, кариес зубов.

П – системное заболевание с четко прослеживающейся генетической предрасположенностью, характеризующееся хроническим, клинически манифестным течением с образованием эритематозно-сквамозных кожных поражений, нередко на фоне патологических изменений в других органах и тканях (ногти, суставы, позвоночник, почки и др.). Гистологическая картина псориазических дефектов отражает гиперпролиферацию эпидермальных клеток, явления воспаления и дискератоза в дерме. Согласно данным ВОЗ, сегодня, псориазом страдает от 3 до 7% населения планеты.



В последние годы у населения РФ отмечается прирост заболеваемости псориазом с преобладанием в структуре заболевания тяжелых, резистентных к традиционной терапии форм, часто приводящих к инвалидизации пациента, психологической и социальной дезадаптации. Псориазом страдают как мужчины, так и женщины, причем дебют заболевания чаще отмечается в молодом возрасте, у женщин несколько раньше (16 лет), чем у мужчин (22 года).

Патогенетические механизмы псориаза до конца невыяснены, широко обсуждается роль различных экзогенных(средовых), эндогенных (системных, локальных) инициирующих факторов [1]. Высказывается мнение о роли инфекционных (общих, местных) факторов развития или обострении заболевания. В частности, продемонстрировано, что стрептококковые суперантигены способны провоцировать развитие псориаза. Провоцировать возникновение или обострение заболевания может злоупотребление алкоголем, прием лекарственных средств (литий, бета-адреноблокаторы, хлорохин/гидроксихлорохин и др.), эмоциональные перегрузки [2]. Псориаз рассматривается как заболевание с высоким индексом коморбидности, причем чаще «псориатическая болезнь» проявляется сочетанием с такими системными заболеваниями, как сахарный диабет II-го типа, артериальная гипертензия, ишемическая болезнь сердца, метаболический синдром, патология желудочно-кишечного тракта и гепатобилиарной системы [3].

Клинически псориаз проявляется следующими формами: бляшковидная (вульгарный), псориаз сгибательных поверхностей, пустулезная (экссудативная), псориаз ногтей, псориатический артрит, псориатическая эритродермия. Для псориаза характерны прогрессивная, стационарная и регрессивная стадии.

Долгое время у больных псориазом оставались без внимания процессы, протекающие в полости рта одновременно с процессами на коже. Высыпания на слизистой полости рта (СОПР) диагностируются не более чем в 2-3%



случаев в общей популяции заболевших, их клинико-патогенетические особенности изучены недостаточно. Аналогично другим кожно-слизистым дерматозам [4,5,6], имеющим проявления в полости рта, псориаз в вульгарной форме часто манифестирует на СО щек, красной каймы губ (ККГ) и языка, на которых хорошо визуализируются воспалительные, чаще макуло-папулезные элементы округлой формы с четкими возвышающимися границами. Характерным является появление розовой границы, так называемого, отечного бордюра. Экссудативный процесс чаще сопровождается поражением ККГ. Гиперемия и отек тканей в месте воспаления проявляются в лентовидной форме, как бы соединяя углы рта. При данной форме поражается чаще одна губа (нижняя), но могут быть поражены обе губы. Пациенты с П чаще не предъявляет специфических стоматологических жалоб, редко указывают на жжение СОР или ККГ, поэтому врачи-стоматологи, как правило, не используют специальные диагностические подходы при обследовании пациента, не анализируют системный статус и медикаментозное обеспечение. Не случайно, возрастает число пациентов, дерматологический статус (течение заболевания) ухудшился на этапах или по завершению стоматологического лечения [7].

Цель исследования: Обозначить роль междисциплинарных подходов к планированию стоматологического лечения пациентов с дефектами зубов и зубных рядов, страдающих псориазом. Целевая установка реализована решением конкретных задач по комплексной оценке стоматологического здоровья больных псориазом с определением нуждаемости в оказании консервативной, хирургической и ортопедической стоматологической помощи (первичном/повторном протезировании).

Материалы и методы: В период с января 2018 года по настоящее время на базе стоматологической клиники “Идеал” (г. Киров) проведено комплексное стоматологическое обследование с углубленной оценкой ортопедического стоматологического статуса обследование и анализ



амбулаторных карт 20 стоматологических пациентов (13 мужчин и 7 женщин в возрасте от 30 до 55 лет) - больных с распространенной формой псориаза. Профильное дерматологическое обследование и лечение основного заболевания проводилось на базе кафедры дерматовенерологии и косметологии ФГБОУ ВО Кировского ГМУ. В ходе междисциплинарных взаимодействий проведен углубленный анализ медицинской документации (20 амбулаторных карт) пациентов с псориазом. Для определения степени тяжести П и его изменений в динамике стоматологического и дерматологического лечения использовали клиническую методику с расчетом индекса охвата и тяжести псориаза (PASI). Так, по результатам его расчета, до начала стоматологического лечения среднее значение индекса PASI у пациентов составило 25-30 баллов, что соответствовало средней степени тяжести П. По заключениям дерматолога, большая часть пациентов с П демонстрировали недостаточно высокую эффективность традиционных методов системного лечения.

Результаты исследования: Стоматологический статус обследованных пациентов, с П средней степени тяжести характеризовали высокие показатели распространенности и интенсивности кариеса зубов и пародонта-показатель распространенности кариеса 100%, уровень интенсивности кариеса 16 , индекс РМА 55%. У 30 % пациентов выявлены признаки хронического катарального стоматита средней степени тяжести. В структуре пародонтологической патологии гипертрофические и эрозивные формы гингивита выявлены , соответственно , в 10 и 15% случаев. По результатам комплексного стоматологического обследования по ВОЗ и углубленной оценки ортопедического статуса выявлено, что все пациенты, проходящее дерматологическое лечение по поводу П, нуждались в терапевтической и ортопедической санации полости рта, при этом первичное ортопедическое лечение было показано каждому третьему пациенту (30,0%) с дефектами коронковой части зубов, а также различными видами частичного отсутствия



зубов на верхней и нижней челюстях. Большая часть (70,0%) пациентов нуждались в повторном, более рациональном протезировании в связи с наличием, в полости рта различных видов несъемных/съемных конструкций в неудовлетворительном состоянии. Как правило, в замене нуждались штампованно-паяные мостовидные протезы, штампованные коронки с напылением и без, у которых была нарушена целостность коронок, краевое прилегание и фиксация, а также частичные и полные съемные пластиночные протезы с нарушением фиксации и стабилизации. Выявленные у стоматологических пациентов, страдающих П, показания к повторному протезированию, не были специфичными, существенно не отличались от таковых с другими формами кожно-слизистых дерматозов [8]. Планирование и проведение ортопедического лечения проводили по завершению терапевтической санации, стабилизации пародонтологического и дерматологического статуса, с учетом выявленных у пациентов системных, лекарственных, местных факторов риска.

Выводы: По результатам исследования с высокой долей вероятности можно предположить, что низкая эффективность традиционного лечения больных П может быть связана с отсутствием комплексного подхода (на фоне своевременной и эффективной элиминации местных стоматологических факторов риска при терапевтической и ортопедической санации). Актуализируется проблема планирования рациональных методик, материалов и средств для протетического лечения при полном/частичном отсутствии зубов у больных П. Терапевтическая санация полости рта и протезирование при дефектах зубов и зубных рядов должны стать важнейшими составляющими комплексного лечения дерматоза. Учитывая, что потеря зубов неизбежно нарушает структурно-функциональный и эстетический оптимум не только челюстно-лицевой области, но и многих других систем организма, приводит к серьёзным психо-социальным последствиям, снижает качество жизни пациента. Становится востребованным к решению и социальный аспект



данной медицинской проблемы, т.к. больные псориазом часто испытывают сложности социального общения.

Коллегиальный подход к определению объема диагностических и лечебных мероприятий у больных псориазом кожи и СОР позволяет определить область компетенции каждого специалиста - дерматовенеролога и стоматолога, обеспечивая пациенту индивидуальный подход с учетом особенностей клинического течения основного заболевания и параметров его коморбидности, получаемого ранее лечения, выход в стойкую ремиссию.

Библиографический список:

1. Олисова О.Ю. Современные подходы к ведению больных псориазом. // Рус. мед. Журнал. – 2004. - № 4. –С. 182-185
2. Кошкин С.В., Рябова В.В., Евсеева А.Л., Разумова Л.С., Гребнева В.А., Куклин Н.С. Мониторинг факторов риска и оценка качества жизни у пациентов с псориазом в Кировской области. //Вятский медицинский вестник. – 2019. №3(63). - С.58-62
3. Бакулев А.Л., Шагова Ю.В., Козлова И.В. Псориаз как системная патология. // Саратовский научно-медицинский журнал . – 2008. №1 (19) . – С. 13-17
4. Эффективность применения новых многокомпонентных схем терапии красного плоского лишая слизистой оболочки полости рта у больных с различной системной патологией. Гилева О.С., Беляева Н.С., Позднякова А.А., Сатюкова Л.Я., Халявина И.Н., Городилова Е.А. Проблемы стоматологии .2011. №5. С.24-29
5. Пародонтологические аспекты заболеваний слизистой полости рта: красный плоский лишай. Гилева О.С., Кошкин С.В., Либик Т.В., Городилова Е.А., Халявина И.Н. Пародонтоогтия. 2017. Т.22.№3(84). С. 9-14.



6. Халявина И.Н., Гилева О.С., Либик Т.В., Кошкин С.В., Куклина Е.А., Куклин Н.С. Оценка эффективности комплексной стоматологической реабилитации пациентов с отдельными формами предрака полости рта. // В сборнике: Актуальные вопросы стоматологии сборник III Всероссийской научной-практической конференции с международным участием. Под редакцией Л.М. Железнова. 2019. – С.238-242
7. Междисциплинарные подходы к комплексному лечению больных с распространенным красным плоским лишаем кожи и слизистой оболочки рта : роль протетического лечения. Городилова Е.А., Гилева О.С., Кошкин С.В., Халявина И.Н. Вятский медицинский вестник. 2016. №4 (52). С. 20-26.
8. Гилева О.С., Куклина Е.А., Рогожников А.Г., Халявина И.Н., Либик Т.В., Чупраков М.А. Рациональный способ протезирования дефектов твердых тканей зубов при заболеваниях слизистой оболочки полости рта // В сборнике: Стоматология Большого Урала материалы Международного конгресса: молодежная научная школа по проблемам фундаментальной стоматологии. – 2017. С. 24-27



Майзет А.И.

**МЕТОД ДИАГНОСТИКИ ОККЛЮЗИИ У ПАЦИЕНТОВ С
ЧАСТИЧНОЙ ВТОРИЧНОЙ АДЕНТИЕЙ И БОЛЕЗНЯМИ
ПЕРИОДОНТА**

Белорусская медицинская академия последипломного образования,
Минск, Республика Беларусь

Актуальность: Исследования последних лет показали целесообразность использования лазерно-оптической диагностики, как наиболее информативной в оценке изучения степени и характера изменений в системе микроциркуляции в области опорных зубов при протезировании [1–4]. Однако сведения о состоянии микроциркуляции в тканях периодонта опорных зубов в литературе описаны недостаточно. Разноречивы также данные объема лечебно-профилактических мероприятий у пациентов с нарушениями микроциркуляции периодонта опорных витальных зубов, включенного дефекта зубного ряда.

Ключевые слова: Лазерно-оптическая диагностика, микроциркуляция, частичная вторичная адентия.

Цель работы: Улучшить результаты ортопедического лечения пациентов с частичной вторичной адентией в сочетании с болезнями периодонта, используя цифровой метод диагностики окклюзии зубов.

Материал и методы: Первую группу (контроль) составили 32 пациента, которым лечебно-диагностические мероприятия проводили в соответствии с клиническим протоколом диагностики и лечения пациентов на ортопедическом стоматологическом приеме, утвержденным Министерством Здравоохранения Республики Беларусь от 26.12.2011 №1245. На первичном



осмотре, на этапах примерки и по окончании протезирования проводили стандартную диагностику окклюзионных контактов с помощью артикуляционной бумаги, а также рассчитывали индекс окклюдодиаграммы (ИОКГ) используя бюгельный воск, определяли показатель интенсивности микроциркуляции методом ЛОДцсф.

Вторая группа состояла из 31 пациента, которая отличалась от первой группы обязательным включением наряду со стандартными мероприятиями разработанного метода цифровой диагностики окклюзионных взаимосоотношений с использованием устройства T-Scan и цифровых индексных показателей состояния окклюзии. При этом проводили оценку состояния окклюзии, используя цифровой метод диагностики окклюзии зубов.

Результаты исследования и их обсуждение: Медицинская эффективность метода лечения пациентов в группе 1 характеризовалась снижением удельного веса пациентов с легкой степенью гингивита при оценке индекса GI с 93,7% до 75,0% пациентов, хотя статистически значимых различий не установлено; увеличением удельного веса пациентов со значениями нормы индекса ЛОДцсф до 12,5%, уровень которого почти в 2 раза ниже, чем в 2 группе пациентов.

При лечении пациентов в группе 1 увеличился удельный вес пациентов со значительной распространенностью и интенсивностью гингивита при оценке индекса РМА до 28,1%, удельный вес пациентов с потерей альвеолярной кости до 50%, удельный вес пациентов с легкой степенью рецессии десен (индекс IR) с 31,3 до 56,3%, что свидетельствует о невысокой эффективности данного метода по сравнению с методами лечения в 2 группе пациентов.

Анализ удельного веса пациентов при оценке индексов (ОHI-S, GI, РМА, PI, AI, IR, ЛОДцсф), их уровней до и после лечения, характеризующих положительные изменения состояния зубочелюстной системы пациентов



свидетельствует о более высокой медицинской эффективности методов лечения, который применялись в группе 2.

Медицинская эффективность метода лечения пациентов в группе 2 характеризуется тем, что снизился удельный вес пациентов с легкой степенью гингивита при оценке индекса GI с 90,1% до 51,6%; снизился удельный вес пациентов с ограниченной распространенностью гингивита при оценке индекса РМА с 90,1% до 51,6%, уровень индекса РМА с 12,0 (95% ДИ 10,5 – 13,5) до 7,3 (95% ДИ 4,6 – 9,9); практически не изменился удельный вес пациентов с начальной и легкой степенью патологии периодонта (индекс PI); у 96,8% пациентов не произошла потеря альвеолярной кости (индекс AI); не увеличился удельный вес пациентов с легкой степенью рецессии десен (индекс IR) и составил 32,3%; отмечается статистически значимое увеличение удельного пациентов со значениями нормы индекса ЛОДцсф с 0% до 25,8%, уровня индекса ЛОДцсф с 18,1 (95%ДИ 17,9 -18,3) до 25,7 (95% ДИ 24,7-26,8).

Таким образом, оценка индексов (ОHI-S, GI, РМА, PI, AI, IR, ЛОДцсф), также свидетельствует об эффективности используемого метода лечения.

Выводы: Методы диагностики и лечения пациентов 2 группы, включавшие цифровую диагностику окклюзионных взаимосоотношений с использованием устройства T-Scan и цифровых индексных показателей состояния окклюзии, более эффективны с медицинской точки зрения по сравнению с методом в 1 группе пациентов.

Библиографический список:

1. Дедова, Л.Н. Принципы современной физиотерапии у пациентов с болезнями периодонта / Л.Н. Дедова, А.С. Соломевич, Ю.Л. Денисова, С.П. Рубникович, Л.А. Денисов, В.И. Даревский // Стоматолог. Минск. – 2018. – № 3 (30). – С. 32–37.
2. Рубникович, С.П. Клеточные технологии в лечении пациентов с



рецессией десны / С.П. Рубникович, И.Д. Волотовский, Ю.Л. Денисова, В.А. Андреева, Г.Ю. Панасенкова, З.Б. Квачева // Минск : Беларуская навука. – 2019.– С. 20–78.

3. Рубникович, С.П. Лазерно-оптический метод в ранней диагностике микроциркуляторных нарушений в тканях периодонта / С.П. Рубникович, // Медицинский журнал. Минск. – 2011. – №2. – С. 85–88.

4. Рубникович, С.П. Применение лазерно-оптического метода выявления и коррекции нарушений микроциркуляции на основе спекл-фотографического анализа при лечении пациентов с хроническим периодонтитом / С.П. Рубникович, Л.Н. Дедова // Пародонтология. Москва. – 2011. Т.16– № 3. – С. 12–16.



Маликов М.Н.

НАИБОЛЕЕ РАСПРОСТРАНЕННЫЕ ПРОБЛЕМЫ В ВУЗАХ И ОНЛАЙН ОБУЧЕНИЯ ИНФОРМАЦИОННЫМ ТЕХНОЛОГИЯМ

Ташкентский государственный стоматологический институт, г. Ташкент

Аннотация: В статье обсуждаются основные проблемы обучения студентов, причем как в ВУЗах, так и в онлайн обучении, пути их решения или уменьшения.

Ключевые слова: Информационные технологии, проблемы обучения, последствия проблем обучения.

Цель исследования: Изучить состояние обучения информационным технологиям, проблем в обучении, их возможных последствий и путей решения рассмотренных проблем.

Материал и методы: Для анализа производится сбор данных в различных группах обучаемых в плане усвоения материалов и времени достижения данных результатов статистическими методами. Для окончательных результатов и заключений необходимо провести анализ достаточно большого контингента и периода обучения.

В последнее время все более заметна одна тенденция, в каждом учебном заведении тематика и программа обучения формируется исходя из местных условий и ресурсов, из-за чего все чаще сталкиваемся следующими проблемами не соответствия общего направления обучения по информационным технологиям в ВУЗах.

Отсутствие единой, научно обоснованной тактики и стратегии, так как отсутствует соответствующая теория. И каждый преподаватель обучает контингент исходя из своих представлений о тактике и стратегии, нетрудно



догадаться о степени эффективности такого обучения в каждом конкретном случае.

Недостаточный учет психологических факторов обучаемых и обучающих, из-за чего ухудшается интерактивный процесс. Многие преподаватели работают одновременно в разных ВУЗах или работали раньше в ВУЗе с другими специальностями и в текущий момент у них не соответствующий для текущего контингента психологический настрой. А обучаемые зачастую не могут ясно представить для чего им нужен этот курс или неверно представляют суть и значение курса в их специальностях и дальнейшей жизни и деятельности.

Наличие разрыва между теорией и практикой информационных технологий, вследствие чего обучаемые не имеют представления о предметной области будущей специальности или, в лучшем случае, имеют неполное представление. Последствием этого чаще всего является отсутствие широкого обзора области приклада новых инновационных подходов в предметную область или неумение построить алгоритм решения задач специализации у выпускников различных ВУЗов.

Отсутствие возможности проведения научно-исследовательских экспериментальных опытов не позволит расширить кругозор обучаемых по специализации, тормозит научно-исследовательское мышление у студентов, особенно тех, у кого научный склад ума. Кроме того, проведение научно-исследовательских экспериментальных опытов дает предпосылки для развития научного потенциала и научной базы каждого ВУЗа. Причиной этой проблемы может служить не только недостаточное финансирование, но и упущения руководства в решении этой проблемы.

Недостаточное освещение процесса и проблем обучения, что выражается в неотражении посещаемости и успеваемости интерактивно. Как следствие, не принимаются своевременные меры для устранения проблем этих факторов. А это чревато такими явлениями, как формирование у обучаемых



неверного представления о дисциплине и степени старания учиться. Кроме того, недостаточное внимание к процессу обучения может привести к неправильному выбору перечня учебных курсов, пробелу некоторых направлений в обучении информационным технологиям. Причиной этой проблемы чаще всего служит недостаточное (а иногда, что хуже всего, отсутствие) применения информационно коммуникационных технологий в администрировании обучения (мониторинг, контроль, управление и организация).

Отсутствие научно обоснованного планирования обучения по учебным годам является одним из наиболее болезненных проблем обучения. Из-за необходимости распределения аудиторий или учета пожеланий отдельных преподавателей часто случаются такие накладки, как отставание теории от практики, недостаточный или слишком большой промежуток между занятиями, что чревато забыванием пройденного материала или не успеваемостью усвоить пройденный материал. Но хуже всего то, что весь курс по информационным технологиям иногда подается в начальных курсах обучения, а в старших курсах студент благополучно забудет все свои знания, полученные в усиленном режиме обучения за короткий период. И это при том, что информационные технологии развиваются не по годам, а по дням и часам.

Аналогичные проблемы присутствуют и при онлайн обучении, за исключением проблем расписания занятий, что подводит к мысли разработки теоретических основ планирования и ведения обучения как в ВУЗах, так и онлайн. При этом необходимо акцентировать внимание на обмене идеями в ВУЗах или между организаторами онлайн обучения, сборе необходимой информации, определение того, какая информация по выбранной предметной области уже известна учащимся, а какую предстоит собрать. Регулировать действия студентов преподавателями или программой автоматизированного обучения, обсуждение, комментирование и корректировка промежуточных результатов. Организация поэтапного обучения.



Библиографический список:

1. Актуальные проблемы дистанционного обучения. Чигинцева А. А. Вопросы студенческой науки Выпуск №3 (19), март 2018
2. Актуальные вопросы организации дистанционного обучения в реализации образовательных программ дополнительного образования взрослых. Бословяк С.В. <https://rep.bntu.by/handle/data/33839>
3. Актуальные задачи педагогики. Материалы V Международной научной конференции Чита, 20-23 апреля 2014 г.



Морозов А.И.

ОСОБЕННОСТИ ЛЕЧЕНИЯ КАРИЕСА У ДЕТЕЙ И ПОДРОСТКОВ

Медицинская академия имени С.И. Георгиевского ФГАОУ ВО «КФУ им. В.И. Вернадского», г. Симферополь

Аннотация: В статье изложены особенности лечения кариеса у детей и подростков. Проблема лечения кариеса является одной из важнейших в стоматологии. На сегодняшний день имеется большое количество методов и средств лечения кариеса зубов у детей и подростков, однако проблема лечения остается не полностью решенной.

Ключевые слова: Лечение, дети, подростки, кариес.

Краткое введение: В настоящее время у детей и подростков наблюдается высокая распространенность кариеса зубов, отмечается тенденция увеличения осложненных форм кариеса. При несвоевременном лечении кариеса формируются очаги хронической одонтогенной инфекции, которые оказывают неблагоприятное влияние на течение многих заболеваний внутренних органов и систем. Лечение кариеса зубов у детей и подростков остается важной задачей в современной стоматологии.

Цель исследования: Изучить особенности лечения кариеса зубов у детей и подростков, улучшение результатов лечения.

Материал и методы: Исследование проводилось на базе ГБУЗС «Стоматологическая детская городская поликлиника» г. Севастополя. Было исследовано 100 детей, разделенные на две группы: 50 больных с поверхностным кариесом и 50 пациентов с глубоким кариесом.

Результаты и обсуждение: В ходе проведенного исследования осуществлялось соответствующее лечение кариеса. Лечение поверхностного кариеса состояло в проведении местной патогенетической терапии, направленной на повышение резистентности твердых тканей зубов,



осуществляемой путем применения реминерализующих препаратов. Принцип терапии состоит в возмещении минеральных элементов, утерянных эмалью в период частичной деминерализации с сохранением органического матрикса эмали. При поверхностном кариесе молочного зуба применялось серебрение. Лечение поверхностного кариеса у детей и подростков не требует оперативного лечения. Лечение глубокого кариеса у детей включало патогенетическое влияние на пульпу, путем применения лечебных прокладок. Для удаления размягченного дентина использовали экскаваторы различных размеров. Применялись одонотропные пасты, стимулирующие пластическую деятельность пульпы и активизирующих процесс реминерализации размягченного и образования заместительного дентина.

Выводы: Таким образом, лечение кариеса у детей и подростков должно быть комплексным, направленным на повышение реминерализации твердых тканей зуба.

Библиографический список:

1. Виноградова Т.Ф. Стоматология детского возраста. М.: Медицина, 2016. – С. 45.
2. Детская терапевтическая стоматология. Национальное руководство/ под ред. В.К. Леонтьева, Л.П. Кисельниковой. – М.:ГЭОТАР-Медиа, 2017. – С. 58.
3. Курякина Н.В., Морозова С.И. Кариес и некариозные поражения твердых тканей зубов. Учебное пособие. – Медицина, изд-во С.-Пт.: 2018. – 120.
4. Сайфуллина Х.М. Кариес зубов у подростков. – М.Медпресс, 2019. – С. 2018.
5. Скорикова Л.А., Осадчая Г.Н. Профилактические мероприятия при множественном кариесе зубов // Дентал Юг. – 2019. - №10. – С. 52-53.



Мукимов И.И., Шокиров Ш.Т.

**ТЕХНИКА БИМАКСИЛЛЯРНОЙ ОСТЕОТОМИИ С ПОМОЩЬЮ
ПРОМЕЖУТОЧНЫХ КАППА-ШПЛИНТОВ ПРИ УСТРАНЕНИИ
ВЕРХНЕЙ РЕТРОГНАТИИ У БОЛЬНЫХ С ВРОЖДЕННЫМИ
РАСЩЕЛИНАМИ ВЕРХНЕЙ ГУБЫ И НЕБА**

Ташкентский Государственный Стоматологический Институт, Ташкент

Актуальность: Врожденная расщелина губы и неба – тяжелый порок развития челюстно-лицевой области, который характеризуется выраженными структурными и функциональными нарушениями. Важность проблемы разработки и совершенствования методов хирургического лечения больных с деформациями челюстей, прежде всего, определяется большим числом пациентов с деформациями лицевого скелета после устранения расщелин губы и неба.

Ключевые слова: Бимаксиллярная остеотомия, верхняя ретрогнатия.

Цель исследования: Повысить эффективность реабилитации больных с ВРГН, сопровождающимися функциональными и эстетическими нарушениями средней зоны лица после хейло- и уранопластики, за счёт разработки алгоритмов планирования и комплексного хирургического лечения.

Материал и методы: Для предупреждения технических ошибок при бимаксиллярной остеотомии нами предложено использовать промежуточные каппы-шплинты. Для получения оптимального результата хирургического лечения до операции совместно с ортодонтом планировали оптимальное положение верхней и нижней челюсти. Первая каппа - новое положение



верхней челюсти и старое положение нижней челюсти (для точной постановки верхней челюсти в новую окончательную позицию). Вторая каппа - новое положение верхней и нижней челюстей (для окончательных фиксаций нижней челюсти по новой позиции верхней челюсти)

Результаты исследования: После остеотомии верхней челюсти по Лефорт I и выдвижения в новое положение с использованием промежуточных капп-шплинтов угол SNA составил $82,1 \pm 2,1$ градуса, угол ANB $2,1 \pm 1,2$ градуса, а после смещения нижней челюсти кзади угол SNB составил $79,4 \pm 2,2$ градуса. Контрольные цефалометрические измерения в динамике наблюдения, выполненные через 12 (Т3) и 24 (Т4) месяца, показали стабильное положение верхней и нижней челюсти. У 20 пациентов не наблюдалось рецидивов угловых и линейных параметров.

По данным клинико-рентгенологического исследования и оценки состояния окклюзии, бимаксиллярное хирургическое лечение дает стабильный анатомо-функциональный результат у 87% пациентов. Увеличение U6-Ptv и достоверное улучшение угловых параметров ANB, SNA, SNB и SNPog указывают на изменение положения верхней и нижней челюстей относительно основания черепа и относительно друг друга. У 13% больных, у которых отмечалось обратное сагиттальное смещение верхней челюсти, деформация стала менее выраженной, чем до операции. После бимаксиллярной хирургии по предложенной методике у пациентов улучшились цефалометрические показатели SNA, которые составили $82,5 \pm 2,1$, SNB $79,4 \pm 2,2$, ANB $2,1 \pm 0,3$. Цефалометрические измерения в динамике через 12 и 24 месяца выявили стабильное положение верхней и нижней челюстей.

Заключение: Планирование хирургического лечения больных с верхней ретрогнатией должно проводиться с учетом данных всех методов исследования и создания оптимального баланса прикуса с множественными фиссурно-бугорковыми контактами между зубами антагонистами. Для этой цели необходимо совместно с ортодонтом изготавливать промежуточные



каппы-шпилнты, что увеличивает возможность точной постановки челюстей в заранее установленном ортогнатическом положении. Использование титановых минипластин и минишурупов обеспечивает надежную фиксацию и стабилизацию фрагментов челюстей после проведения бимаксиллярной хирургии.

Вывод: Для достижения планируемого послеоперационного положения челюстей необходимо поэтапно использовать предложенные нами промежуточные каппы-шпилнты, позволяющие сопоставить челюсти в ортогнатическом прикусе с максимальным фиссурно-бугорковым контактом. Для предупреждения интерпозиции мягких тканей в зазор остеотомии и стимулирования регенерации необходимо провести одномоментную костную пластику дефекта передней стенки верхней челюсти костным блоком из гребня подвздошной кости, фиксируя минипластинами.

Библиографический список:

1. Shen, C. Presurgical nasoalveolar molding for cleft lip and palate: the application of digitally designed molds / C. Shen, C.A. Yao, W. Magee, G. Chai, Y. Zhang // Plastic and Reconstructive Surgery. - 2015. - №135. - P. 1007-1015.
2. Transantral distraction devices in correction of severe maxillary deformity in cleft patients. Shokirov Sh. T., Wangerin K. Stomatologija, Baltic Dental and Maxillofacial Journal. - Vilnius, 2011. (<http://www.sbdmj.com/111/111-05.pdf>)
3. Супиев, Т.К. Врожденная расщелина верхней губы и нёба (этиология, патогенез, вопросы медико-социальной реабилитации) / Т.К. Супиев, А.А. Мамедов, Н.Г. Негаметзянов. - Алматы: Б.и., 2013. - 496 с.
4. Шокиров Ш.Т. Ортогнатическая хирургия в реабилитации пациентов с врожденной расщелиной верхней губы и неба // Пробл.



Стоматол. (Алматы).- 2009.-№1-2.-С. 47-49.

5. Шокиров Ш.Т., Wangerin К. . Стабильность верхней челюсти после ее перемещения с использованием внутриротовых дистракторов у больных с врожденной расщелиной губы и неба. Вісник стоматології.- Одесса, 2010. - №2.- С.96-101



Муратова Н.Ю., Рахмонов С.Б.

**РЕГЕНЕРАЦИЯ КОСТИ ПРИ ПРИМЕНЕНИИ
ОСТЕОПЛАСТИЧЕСКОГО МАТЕРИАЛА НА ОСНОВЕ
ГИДРОКСИАПАТИТА И КОЛЛАГЕНА**

Ташкентский государственный стоматологический институт
Министерства здравоохранения Республики Узбекистан, Узбекистан, Ташкент

Аннотация: Частота возникновения осложнений при переломах нижней челюсти на современном этапе диктует необходимость внутрикостного введения лекарственных препаратов, влияющих на заживление костной раны.

Ключевые слова: Перелом нижней челюсти, рентгенденситометрия, гидроксиапатит, коллаген, Остеоматрикс, фитин.

Цель исследования: Обосновать эффективность применения коллагенсодержащих и антиостеопорозных препаратов при лечении переломов нижней челюсти.

В основу данного научного исследования положен анализ результатов лечения 63 больных с переломами нижней челюсти в пределах зубного ряда. Полученные рентгенологические данные свидетельствуют о том, при проведении лечения с применением препаратов Остеоматрикс и фитин, формирование костной ткани проходит быстрее, чем в контрольной группе.

Частота возникновения осложнений при переломах нижней челюсти на современном этапе диктует необходимость внутрикостного введения лекарственных препаратов, влияющих на заживление костной раны [1, 2].

В связи с этим, мы решили использовать комплексный препарат Остеоматрикс – биоконпозиционный материал – высокоочищенный костный



матрикс, с сохраненными коллагеновым и минеральным компонентами и природной архитектоникой, в соотношении 25% - коллаген и 75% - гидроксиапатит.

Кроме того, костная травма, сопровождается интенсивной нарушением минерального обмена. В связи с этим мы обратили внимание на препарат фитин. Фитин – сложный органический препарат фосфора, содержащий смесь кальциевых и магниевых солей различных инозитфосфорных кислот, главным образом инозитгексафосфорной кислоты.

Материал и методы: В основу данного научного исследования положен анализ результатов лечения 63 больных с переломами нижней челюсти в пределах зубного ряда с наличием зуба в щели перелома, подлежащего удалению, которые находились на стационарном лечении.

Всем больным проводилось традиционное лечение. У больных первой группы (22 наблюдений) при удалении зуба из щели перелома лунку обрабатывали антисептиками, заполняли кровяным сгустком и ушивали наглухо. У больных второй группы (20 человек) в лунку удаленного зуба вводился препарат Остеоматрикс и слизистая над лункой также ушивалась наглухо. Больным третьей группы (21 человек) в лунку удаленного зуба вводился препарат Остеоматрикс и слизистая над лункой также ушивалась наглухо, кроме того, больные этой группы принимали внутрь препарат фитин по 2 таблетки 2-3 раза в день согласно инструкции по применению. Длительность приема препарата составляла 2 месяца.

Результаты и обсуждение: Всем больным производили рентгенденситометрию после операции, а также через 1 и 3 месяца. Максимальную положительную динамику показателя индекса наблюдали во II группе – от $0,89 \pm 0,2$ и III группе больных $0,96 \pm 0,2$ ($p < 0,01$). Различия установленных значений были достоверны в сравнении с данными больных I группы ($p < 0,01$). Из этого видно, что внутрикостное введение высокоактивного комплексного препарата Остеоматрикс способствует



оптимизации восстановления структурно-функциональных характеристик кости.

Через 3 месяца после травмы среднее значение индекса плотности во второй группе был равен $1,01 \pm 0,1$, а в третьей группе больных составлял $1,38 \pm 0,2$ г/см², то есть приближался к нормальным показателям. Здесь анализ показателей оптической плотности выявил, что после проведения лечения с применением препаратов Остеоматрикс и фитин полноценность консолидации костных отломков выше, чем при традиционной терапии.

Полученные рентгенологические данные свидетельствуют о том, что через 3 месяца проведенного лечения с применением препаратов Остеоматрикс и фитин, в лунке удаленного зуба, а также в щели перелома присутствует структурированная костная ткань. Это согласуется с литературными данными, которые говорят о наличии мелкопетлистой кости через 2-3 месяца после имплантации остеопластического материала.

Таким образом, представляется возможным сделать вывод о том, что введение в лунку удаленного из щели перелома зуба препарата Остеоматрикс совместно с приемом внутрь препарата фитин дает более эффективный результат по сравнению с традиционной терапией, приводя к более быстрому формированию костной ткани.

Библиографический список:

1. Ефимова Е. Ю. и др. Теоретические аспекты внутрикостного введения лекарственных препаратов в верхнюю челюсть // Медицинский алфавит. – 2016. – Т. 1. – №. 2. – С. 16-18.
2. Эркин У. Ж. Анализ эффективности хирургического лечения открытых переломов нижней челюсти (Литературный обзор) // Потенциал современной науки. – 2016. – №. 8. – С. 40-47.



Налбандян М. С.

СОВРЕМЕННЫЕ ПОДХОДЫ К ОБРАЗОВАТЕЛЬНОМУ ПРОЦЕССУ В ОРТОДОНТИИ

Ереванский Государственный Медицинский Университет им. Мхитара

Гераци, г. Ереван, Республика Армения.

Аннотация: Рассматриваются задачи, внедрения в учебный процесс образовательных программ и их последующей модернизации, основной смысл которой в организации логической последовательности и преемственности освоения материала; комплексного изучения знаний и навыков, в том числе и по специальности ортодонтия, необходимых врачу стоматологу при последующей самостоятельной работе.

Ключевые слова: Стоматологическое образование, междисциплинарная интеграция, ортодонтия.

Актуальность: Подготовка кадров для оказания ортодонтической помощи населению является актуальной задачей современного стоматологического образования. На сегодняшний день имеется большое количество научных исследований, убедительно показывающих, что укреплять данную область здравоохранения необходимо, в том числе и через доступность и качество медицинской помощи, путем совершенствования первичного звена, развития кадрового потенциала, информационных цифровых технологий и высокотехнологичных методов лечения [2, 3, 5]. Интеграция деятельности различных специалистов стоматологического профиля, в рамках одной медицинской специальности стала привычным в современной стоматологии. Междисциплинарная интеграция представляет собой процесс кооперации учебных дисциплин, отражающих единые, целостные и непрерывные явления профессиональной деятельности. Она



рассматривается как, процесс объединения учебных дисциплин в свете познавательных и технологических проблем.

Целью работы: Анализ интегративной деятельности в преподавании и практике ортодонтии в современных условиях.

Материал и методы: За последние годы на стоматологическом факультете ЕрГМУ обновлены образовательные программы в рамках новых образовательных стандартов. Программы обучения обогащаются современными биомедицинскими и клиническими блоками. Существенное развитие получает практическая подготовка в симуляционно-тренинговом центре университета. На кафедре детской стоматологии и ортодонтии ЕрГМУ особое значение придается выработке у студентов и преподавателей унифицированного клинического алгоритма при диагностике и лечении аномалий развития зубочелюстно-лицевой системы.

Обсуждение: Исходя из анализа накопленного опыта и доступной информации, внедрению инновационной образовательной технологии способствует, как использование структуры управления для внедрения инноваций и оперативное реагирование на новые технологии, так и участие всех субъектов образовательного процесса, включая студентов, клинических ординаторов, аспирантов, преподавателей и административного состава, в обсуждении внедрения результатов инноваций. Существует большое количество научных исследований, указывающих, на то, что интеграция мобильных технологий в учебный процесс может коренным образом модернизировать систему обучения. Инновационные образовательные технологии представляют собой комплекс [1] из следующих трех составляющих:

1) современное учебное содержание, хорошо структурированное и представленное в виде мультимедийных учебных материалов, передаваемых с помощью современных средств коммуникации;



2) современные методы обучения – активные методы формирования компетенций;

3) современная инфраструктура обучения, включающая информационную, технологическую, организационную и коммуникационную составляющие.

В свете всеобщей глобализации, в том числе и в сфере медицинского образования формирование коммуникативной компетенции, как у местных, так и у иностранных учащихся является одной из наиболее важных и сложных методических составляющих процесса обучения [4]. Такой подход способствует решению целого комплекса методических задач: эффективная реализация профессиональной миссии преподавателя, точное понимание им ценностных ориентиров и установок студентов на ранней стадии их обучения, учет потребности учащихся в самореализации. Это помогает учащимся лучше воспринимать и понимать необходимые в обучении материалы, оттачивать мануальные навыки под непосредственным руководством преподавателя, повышает мотивацию, и в конечном итоге улучшает качество получаемого образования, делая его более привлекательным в условиях высокой конкуренции на международном рынке специалистов.

Выводы: Таким образом, интеграция мобильных технологий в учебный процесс может коренным образом модернизировать систему обучения, а образовательные программы на стоматологическом факультете нуждаются в постоянной модернизации, основной смысл которой должен сводиться к осмысленной последовательности и преемственности освоения материала; комплексному изучению знаний и навыков, необходимых врачу-стоматологу при самостоятельной работе.

Библиографический список:

1. Шестак Н.В., Подзолкова Н.М. Реализация образовательных программ с применением дистанционных образовательных технологий



// Высшее образование в России. – 2015. – № 7. – С. 131-139

2. Ajjawi R, Barton KL, Dennis AA, et al. Developing a national dental education research strategy: priorities, barriers and enablers. *BMJ Open* 2017;7:e013129.doi:10.1136/bmjopen-2016-013129

3. Dennis A.A., Cleland J.A., Johnston P., et al. Exploring stakeholders' views of medical education research priorities: a national survey. *Med Educ* 2014; 48:1078–91.

4. Huggare J. Orthodontic Postgraduate Education: A Global Perspective (2016). *Eur J Orthod*. 2016; 38(3):339. doi:10.1093/ejo/cjw024

5. Rees C., Francis B., Pollard A.. The state of medical education research: what can we learn from the outcomes of the UK Research Excellence Framework? *Med Educ* 2015; 49:446–8.



Нарзиева Дилфуза Бахтиёровна, Алиев Хамидулло Расулович

**ЭФФЕКТИВНОСТЬ ПРИМЕНЕНИЯ «ZUB-PRE» ПРИ
ВОСПАЛИТЕЛЬНЫХ ЗАБОЛЕВАНИЯХ ЧЕЛЮСТНО-ЛИЦЕВОЙ
ОБЛАСТИ**

Самаркандский Государственный Медицинский, г.Самарканд

Аннотация: В данной статье изучены эффективности и безопасности применения препарата Zub-pre при лечении воспалительных заболеваний челюстно-лицевой области. Препарат Zub-pre был включен в комплексное лечение 48 пациентов с воспалительными заболеваниями челюстно-лицевой области. По результатам исследования мы обнаружили, положительный эффект применения данного раствора. 86% пациентов отметили достаточно приятный вкус препарата, 4% заявили о непонятном вкусовом ощущении, 10% не заметили вообще вкуса препарата. Появление неприятных ощущений, аллергических реакций мы не наблюдали.

Ключевые слова: Абсцесс, флегмона, периостит, препарат Zub-pre.

Риск развития воспалительных заболеваний челюстно-лицевой области различных этиологий, таких как периостит, абсцесс, флегмона повышается при нездоровом питании, употреблении алкоголя, плохой гигиене полости рта. Все эти факторы активно способствуют снижению местной и общей сопротивляемости организма.

Несмотря на разработку новых методов местного лечения гнойных инфекции, число больных с воспалительными заболеваниями и осложнениями имеет тенденцию к увеличению.

В комплексном лечении одонтогенной инфекции наряду с вскрытием и дренированием гнойного очага используется местное применение



лекарственных форм в виде растворов природной аптеки для нормального функционирования механизмов естественной защиты тканей полости рта. Некоторые из них применяются в народной медицине, другие вошли в практику недавно, после их лабораторного изучения и апробации в клинике. Использование лечебных трав при воспалении в полости рта известно с давних времен. Совет «Полощите рот ромашкой, шалфеем, корой дуба...» слышали наши предки от дантистов в прошлом веке и ранее. В ряде случаев при непереносимости лекарственных средств синтетической природы фитотерапия оказывается единственным выходом из положения. В то же время некоторые синтетические препараты не всегда можно применять длительно, поскольку они губительно действуют на сапрофитную микрофлору, создающую в нашей ротовой полости нормальный, естественный микроклимат.

Учитывая вышесказанное, очевидным и обоснованным в терапии воспалительных заболеваний полости рта, фармакология на сегодняшний день располагает богатейшим выбором противовоспалительных препаратов в стоматологической отрасли.

Представляемый компанией «GrossLine» на узбекском фармацевтическом рынке комплексный фито препарат Zub-pre проявляет весь необходимый нашим пациентам спектр свойств природного антисептика, оказывающего противовоспалительное, противомикробное действие, применяемый в лечении и профилактике инфекционно-воспалительных заболеваний полости рта.

Цель: Изучение эффективности и безопасности применения препарата Zub-pre при лечении воспалительных заболеваний челюстно-лицевой области.

Материал и методы исследования: Препарат Zub-pre был включен в комплексное лечение 48 пациентов с воспалительными заболеваниями челюстно-лицевой области.



В исследовании принимали участие 48 пациентов обоего пола в возрасте от 25 до 40 лет, проходивших лечение в отделении челюстно-лицевой хирургии Самаркандского Городского Медицинского Объединения. У всех больных был собран анамнез и жалобы, а после проведен внешний осмотр челюстно-лицевой области и полости рта с помощью дополнительных инструментов.

У 27-и (56,2%) больных была выявлена флегмона, из них наблюдалась у 18-и мужчин и у 9-и женщин, у 14-и (29,2%) больных был выявлен абсцесс из них у 9-и женщин (4 из них беременные) и у 5-и мужчин. 7 (14,6%) пациентов обратились с периоститом. из них у 5-и женщин и у 2-и мужчин.

У всех больных с абсцессом и флегмоной челюстно-лицевой области во время осмотра определялась асимметрия лица за счет припухлости мягких тканей, при пальпации мягких тканей – выраженный отек и боль, распространяющийся на соседние области. Кожа в складку не берется, кожные покровы и слизистая оболочка полости рта гиперемированы. Открывание рта болезненно и ограничено.

При периостите во время осмотра у больных определялась асимметрия лица за счет припухлости мягких тканей, при пальпации мягких тканей – отек и гиперемия, кожа в складку берется. Так же отек и гиперемия слизистой оболочки переходной складки в области причинного зуба и на протяжении нескольких зубов.

Оперативное лечение при периостите, абсцессе и флегмоне состояло в их вскрытии и дренировании гнойной полости.

Результаты и обсуждение: После вскрытия гнойного очага лечащим врачом проводилось промывание гонной полости раствором Zub-pre, а также полоскание ротовой полости 5-6 раза в сутки (30 мл данного сиропа разбавляли на 100 мл воды). В состав сиропа, обладающего противомикробным и противовоспалительным, вяжущим и антисептическим,



и местным анестезирующим действием, входят: мята перечная, шалфей, солодка, тысячелистник, ромашка, календула.

Всеми пациентами отмечен положительный эффект применения данного раствора. 86% пациентов отметили достаточно приятный вкус препарата, 4% заявили о непонятном вкусовом ощущении, 10% не заметили вообще вкуса препарата. Появление неприятных ощущений, аллергических реакций мы не наблюдали.

Выводы: На сегодняшний день Zub-pre является эффективным препаратом в хирургической стоматологии. Однако, несмотря на хорошее болеутоляющее, противовоспалительное действие, он лишь воздействует на следствие патологии, а не причину заболевания, и препарат данной группы может лишь отсрочить поход к врачу-стоматологу, а не излечить болезнь. Поэтому важно знать, что своевременная санация очага воспаления в ротовой полости может уберечь от многих неприятных последствий и дополнительных расходов в будущем.

Препарат снимает болевые ощущения, мешающих человеку вести обычный образ жизни, позволяет достичь сразу нескольких результатов, обезболивает, борется с инфекцией, уменьшает воспаление.

При применении Zub-pre наблюдается быстрая усвояемость, достаточная продолжительность действия, минимальная токсичность, разрешен при беременности, не кумулируется при длительном применении. Относительно недорого в ценовом плане.

Библиографический список:

1. Робустова Т.Г. Одонтогенные воспалительные заболевания. // М: медицина 2006. С.661.
2. Соловьев М.М., Большаков О.П. Абсцессы, флегмоны головы и шеи. // СПб: Издательство КН 1997. С.255



3. Супиев Т.К. Гнойно-воспалительные заболевания челюстно-лицевой области. // М: МЕДпресс 2001.
4. Ушаков Р.В., Цариев В.Н. Местное антимикробное лечение в стоматологии. // М: МИА 2004. С.138



Патраков Э.В., Светлакова Е.Н., Котикова А.Ю.

**ИЗУЧЕНИЕ РИСКОВ И РЕСУРСОВ В ЗДОРОВЬЕСБЕРЕЖЕНИИ
СРЕДИ СТУДЕНЧЕСКОЙ МОЛОДЕЖИ ЕКАТЕРИНБУРГА**

ФГАОУ ВО «УрФУ имени первого Президента России
Б.Н.Ельцина», г. Екатеринбург, ФГБОУ ВО «Уральский
государственный медицинский университет» Минздрава России, г.
Екатеринбург

Аннотация: В ходе проведенного исследования выделена совокупность социальных трендов наиболее характерных для российской молодежи: высочайшая миграционная активность, кросс-культурная релевантность, виртуализация коммуникаций, парадоксальные тенденции здоровьесбережения среди молодежи.

Ключевые слова: Здоровьесбережение, пропаганда ЗОЖ, самосохранительное поведение.

Краткое введение: Государственная политика в области здоровьесбережения сфокусирована на приоритете мер по профилактике заболеваний, просвещению и пропаганде ЗОЖ [1, 4, 5]. Актуальные социально-политические тренды в области здоровьесбережения нуждаются в научно-методологическом обосновании, поиске новых ресурсов научной поддержки [2, 3].

Цель исследования: На основе комплексного анализа современного состояния вузовского студенчества оценить риски и ресурсы для обеспечения здоровьесбережения.

Материал и методы: Используются результаты масштабного регионального социологического исследования «Социализация и



воспитание студентов вузов», проведённого в 2006 и в 2011 гг. Результаты статистически обработаны.

Результаты и обсуждение: При анализе данных о популярности тренда «здорового образа жизни»: «Очень популярна», - ответили большинство (55,7%) респондентов, 29,7% - считают, что не очень популярна, и лишь 3,9% респондентов утверждают, что совсем не популярна. При сравнении ответов в зависимости от типа вуза отмечено, что в естественно-гуманитарных вузах популярность ЗОЖ равномерно повышалась и в 2016 г. увеличилась в 1,7 раза - 31,7% по сравнению с 2006 годом.

Состояние своего здоровья более половины ответивших оценили как хорошее (62,6%). Самые низкие показатели обнаружены среди студентов медицинских вузов - 54,4% считают, что здоровье у них хорошее. Сравнение ответов на вопрос «Как Вы оцениваете сегодня состояние своего здоровья?» с 2006 и 2011 гг. показывает постепенное уменьшение процентов оценки хорошего самочувствия студентами естественно-гуманитарных (с 68,7% до 57,2%) и инженерно-технических (с 68,3% до 62,6%) направлений и заметное увеличение положительных ответов студентов сельскохозяйственных направлений (с 45,6% до 60,7%).

Ответили, что не курят вообще - 85,8% респондентов, признались, что курят ежедневно - 14,2%, из них 2,9% выкуривают более 10 сигарет в день. Употребление спиртных напитков в студенческой среде является достаточно распространённым явлением: 58,1% респондентов употребляют алкоголь один или несколько раз в месяц, из них 2,2% студентов употребляют спиртные напитки несколько раз в неделю.

Сравнительный анализ ответов студенческой молодежи в 2006, 2011 и 2016 г. на вопрос об удовлетворенности занятиями физкультурой и спортом подтверждает положительную динамику.



Общие тенденции оценки качества питания прослеживаются среди студентов всех профилей: большинство оценили свое питание как «хорошо» - 75,8% ответивших, «удовлетворительно» - 20,8%, «плохо» лишь 3,4%.

Однако в понятие «жизненный успех», наибольший процент респондентов вкладывают в первую очередь наличие крепкой семьи и детей: от 47,6% будущих дизайнеров и архитекторов до 74,2% будущих медиков.

Исследование основных компонентов ЗОЖ студенческой молодежи показало, что у большинства студентов нет мотивации в систематической заботе о здоровье.

Библиографический список:

1. Tartakovsky E. Between Two Worlds? Value Preferences of Immigrants Compared to Local-Born Populations in the Receiving Country and in the Country of Origin / E. Tartakovsky, S.D. Walsh, E. Patrakov, M. Nikulina // Journal of Cross-Cultural Psychology, - 2017. - 48 (6). – P. 835-853.
2. Патраков Э.В., Токарская Л.В., Гуцин О.В. Доступная образовательная среда как фактор социальной ответственности ВУЗа. Монография. УрФУ, Екатеринбург, 184 С.
3. Филоненко В. И., Никулина М. А., Патраков Э. В., Ковтун О. П. Представления о здоровье и здоровьесбережении у студенческой молодежи // Социологические исследования. 2018. № 7. С. 152-157.
4. Мандра Ю.В. О реализации волонтерского проекта на стоматологическом факультете УГМУ / Ю.В. Мандра, С.Е. Жолудев, Е.Н. Светлакова, А.Ю. Котикова, А.В. Легких, Е.А. Семенцова, А.С. Гончарова, Э.В. Патраков, К.Д. Дементьева // Материалы международного конгресса «Стоматология Большого Урала». – 2020. – С. 154 – 155.



Попова О.В., Смирнова Е.А., Юркевич А.В.

ФОРМИРОВАНИЕ ЗДОРОВОГО ОБРАЗА ЖИЗНИ У СТУДЕНТОВ МЕДИЦИНСКОГО ВУЗА

ФГБОУ ВО ДВГМУ Минздрава России

Аннотация: Ценностное отношение к деятельности по формированию здорового образа жизни студентов включает: осознание первостепенной значимости и необходимости сохранения и укрепления здоровья участников образовательного процесса; приоритетное ценностное отношение к здоровью; создание мотивации и использование оздоровительных технологий не только в процессе обучения, но и в течение всей жизни человека.

Ключевые слова: Здоровый образ жизни, физическое здоровье, студенты медицинского вуза.

По определению Всемирной организации здравоохранения «здоровье – это состояние физического, духовного и социального благополучия, а не только отсутствие болезней и физических дефектов». Здоровый образ жизни – образ, основанный на принципах нравственности, рационально организованный, активный, трудовой, закаливает и, в то же время, защищающий от неблагоприятных воздействий окружающей среды, позволяющий до глубокой старости сохранять нравственное, психическое и физическое здоровье.

Здоровый образ жизни является универсальным, широко доступным, не требующим значительных материальных затрат, способом оптимизации физиологических систем организма, поддержания здоровья на высоком уровне, продление активной жизни и является главной составляющей здоровья. Охрана и укрепление здоровья студенчества в основном определяется образом жизни. Повышенное внимание к нему проявляется на



уровне общественного сознания, в сфере культуры, образования, воспитания [3].

Образ жизни студента есть не что иное, как определенный способ интеграции его потребностей и соответствующей им деятельности, сопровождающих ее переживаний. Структура образа жизни выражается в тех отношениях субординации и координации, в которых находятся разные виды жизнедеятельности. Это проявляется в той доли бюджета времени личности, которая на них тратится; в том, на какие виды жизнедеятельности личность расходует свое свободное время, каким видам отдает предпочтение в ситуациях, когда возможен выбор. Если образ жизни не содержит творческих видов жизнедеятельности, то его уровень снижается. Одни студенты больше используют свободное время за чтением различной литературы, другие это время используют более эргономично, проводя его за занятиями в спортивных комплексах, или на свежем воздухе занимаясь физическими упражнениями, третьи проводят это время за общением. Сознательно планируя свое время и усилия, студент может либо включаться в широкую сеть таких связей, либо обособляться [7].

Образ жизни студенту нельзя навязать извне. Личность имеет реальную возможность выбора значимых для нее форм жизнедеятельности, типов поведения. Обладая определенной автономностью и ценностью, каждая личность формирует свой образ действий и мышления. Личность способна оказывать влияние на содержание и характер образа жизни группы, коллектива, в которых она находится [5].

В настоящее время чрезвычайно актуальна пропаганда здорового образа жизни. При неблагоприятных тенденциях состояния здоровья населения влиять на снижение заболеваемости, смертности, улучшение эпидемиологической ситуации и т.д. возможно только при хорошо поставленной системе профилактических мероприятий и тесной взаимосвязи



с населением, выработкой ответственного отношения к своему здоровью [1, 9].

Состояние здоровья студентов – одной из представительных групп молодежи страны – является актуальной проблемой современного общества. Успешная подготовка высококвалифицированных кадров, обеспечивающих устойчивость экономического развития государства, тесно связана с сохранением и укреплением здоровья, повышением работоспособности студенческой молодежи. Вместе с тем возрастает требования к уровню подготовки специалистов-медиков, обусловленные большим количеством информации, сложностью материала, все это приводят к перегрузке студентов. Повышается психоэмоциональное напряжение студентов, возрастает вероятность различных заболеваний [4].

Студенты-медики представляют собой основной кадровый резерв отечественного здравоохранения, в связи с чем основная задача медицинских образовательных учреждений является подготовка физически здоровых специалистов, способных долго сохранять работоспособность и свою жизненную позицию. Освоение комплекса медицинских знаний требует от студентов больших умственных, физических и психоэмоциональных затрат, поэтому высокий уровень здоровья является необходимым условием получения профессионального образования [2, 10].

Исходя из вышесказанного, представляется необходимым комплексное изучение состояния здоровья студентов, в том числе студентов-медиков во взаимосвязи с социально-гигиеническими медико-организованными факторами риска, на основе чего могут быть разработаны и внедрены рекомендации по совершенствованию системы организации и медико-социальной помощи студентам медицинских образовательных учреждений [6].

Образ жизни каждого человека определяет его представления о смысле жизни, отношение к окружающему миру, к себе, к своему здоровью. Так



мотивация здоровья формируется на базе двух важных принципов - возрастного, согласно которому воспитание мотивации здоровья необходимо начинать с раннего детства, и деятельностного, по которому мотив здоровья следует создавать через оздоровительную деятельность по отношению к себе, т.е. формировать новые качества путем упражнений [8].

Подводя итог, можно сказать, что формирование здорового образа жизни – сложный системный процесс, охватывающий множество компонентов образа жизни современного общества и включающий основные сферы и направления жизнедеятельности студентов медицинского вуза.

Библиографический список:

1. Гончарик И.Г., Юркевич А.В., Круглов Т.Е. Изучение представления об эффективности применения дополнительных средств гигиены у жителей Хабаровского края / Актуальные вопросы стоматологии Сборник научных трудов, посвященный основателю кафедры ортопедической стоматологии КГМУ профессору Исааку Михайловичу Оксману. Казань, 2018. - С. 101-107.
2. Денисова Т.С., Попова О.В., Юркевич А.В. Современная лекция в реализации компетентного подхода / Актуальные вопросы стоматологии Сборник научных трудов, посвященный основателю кафедры ортопедической стоматологии КГМУ профессору Исааку Михайловичу Оксману. - 2019. - С. 119-124.
3. Попова О.В. Влияние социокультурной среды на адаптацию иностранных студентов в условиях Российского вуза / Актуальные вопросы стоматологии Сборник научных трудов, посвященный основателю кафедры ортопедической стоматологии КГМУ профессору Исааку Михайловичу Оксману. Казань, 2018. - С. 297-302.
4. Попова О.В. Роль курса "Введение в профессию социальная работа" в профессиональном развитии личности студента /актуальные



медико-психолого-педагогические проблемы профессионального образования: интеграция науки и практики Материалы третьей международной научно-практической конференции. - 2017. - С. 70-73.

5. Попова О.В., Денисова Т.С. Социальная адаптация студентов первокурсников к условиям вуза / Актуальные вопросы стоматологии Сборник научных трудов, посвященный основателю кафедры ортопедической стоматологии КГМУ профессору Исааку Михайловичу Оксману. - 2019. - С. 252-256.

6. Попова О.В., Любичкая Г.С. Социальная адаптация как условие защищенности студентов вуза // Актуальные проблемы права. - 2017. - № 4. - С. 118-124.

7. Смирнова Е.А. Влияние рекламы на ценности и стиль жизни / Современные проблемы экономического развития предприятий, отраслей, комплексов, территорий материалы международной научно-практической конференции: в 2 томах. - 2016. - С. 311-314.

8. Смирнова Е.А., Смирнова А.А. Экспериментальная методика применения методов целенаправленного воздействия на развитие параметров движения, входящих в комплекс ГТО / Современная педагогика: теория, методика, практика Сборник материалов II международной очно-заочной научно-практической конференции. - 2018. - С. 124-128.

9. Сувырина М.Б., Юркевич А.В., Круглов Т.Е. Влияние табакокурения на состояние полости рта / Актуальные вопросы стоматологии Сборник научных трудов, посвященный основателю кафедры ортопедической стоматологии КГМУ профессору Исааку Михайловичу Оксману. Казань, 2018. - С. 423-428.

10. Юркевич А.В., Запасных Д.О. Роль современных технологических средств визуализации в совершенствовании методов образовательного процесса / Инновационные технологии обучения в высшей медицинской



школе Материалы учебно-методической конференции для преподавателей высшей школы. Ответственный редактор Г.С. Томилка. - 2013. - С. 52-53.



Походенько-Чудакова И.О., Максимович Е.В., Саид Омар Абдулрахман

Саид

**СТОМАТОЛОГИЧЕСКИЙ СТАТУС ЛИЦ, ЧАСТО ДЛИТЕЛЬНО
БОЛЕЮЩИХ ВИРУСНЫМИ ИНФЕКЦИОННЫМИ
ЗАБОЛЕВАНИЯМИ**

УО «Белорусский государственный медицинский университет», Минск

Аннотация: Проведен анализ стоматологического статуса лиц, состоящих на диспансерном наблюдении в группе часто длительно болеющих (ЧДБ) лиц у врачей общей практики. В результате исследования определено, что при среднем уровне интенсивности кариеса (УИК), легкой степени поражения болезнями пародонта и удовлетворительном уровне гигиены полости рта, у 87,0% ЧДБ лиц выявлены множественные очаги хронической одонтогенной инфекции с преобладанием поражений периодонта. Данный факт может быть использован в характеристике состояния иммунной системы исследуемых, свидетельствовать о развитии бактериальных инфекций на фоне предшествующих вирусных.

Ключевые слова: Часто длительно болеющие лица; стоматологический статус; очаги хронической одонтогенной инфекции.

Введение: К категории часто длительно болеющих (ЧДБ) лиц в Республике Беларусь относят пациентов, которые часто (6 и более раз в течение года) или длительно (более 40 календарных дней в году суммарно) переносят острые заболевания. Преобладающим диагнозом в таких наблюдениях наиболее часто является острая респираторная инфекция (ОРИ), которая может составлять до 50% от всех фактов временной нетрудоспособности. Было выявлено при исследовании соматического статуса таких пациентов, что в результате повторных ОРИ развиваются нарушения



функционирования таких органов и их систем как система органов дыхания, желудочно-кишечный тракт, вегетативная нервная система, иммунная система. Следует также отметить, что при лечении ЧДБ используется большое число лекарственных средств, которые, в свою очередь, обладают побочным действием и могут приводить к иммуносупрессии. Соответственно частые ОРИ в настоящее время представляют не только медицинскую, но и значимую социально-экономическую проблему.

Цель исследования: Проанализировать стоматологический статус лиц, состоящих на диспансерном наблюдении в группе ЧДБ.

Объекты и методы: Проведен анализ 73 амбулаторных карт амбулаторных стоматологических пациентов, состоящих на диспансерном наблюдении в группе ЧДБ лиц у врачей общей практики в учреждении здравоохранения

«5-я городская клиническая поликлиника» г. Минска. Критерий включения в группу исследования – временная нетрудоспособность исследуемых была обусловлена ОРИ, отсутствие в анамнезе пациентов хронических соматических заболеваний, беременности у женщин, а также травм и операций, требующих медицинской реабилитации. Полученные данные подвергнуты статистической обработке с использованием пакета прикладных программ «Statistica 10.0», выявлено распределение признака, отличное от нормального, соответственно применялись непараметрические методы статистического анализа.

Результаты и обсуждение: Сопутствующие хронические соматические заболевания отсутствовали у 46 из 73 пациентов, данные лица составили группу исследования. Их средний возраст составил 36,5 (20,0-47,0). Мужчин было 50,0% (23), женщин – 50,0% (23), различия по полу не определялись. В группе исследования у 87,0% (40) лиц выявлены множественные очаги хронической одонтогенной инфекции (МОХОИ), от 2 до 28, среднее число очагов МОХОИ составило 7,5 (4,0-12,0). Также среднее число выявленных



фактов кариеса у лиц данной группы было 2,5 (1,0-3,5), среднее число периодонтитов (эндодонтически пролеченных и/или удаленных зубов) – 6,0 (3,5-12,0). Этот факт свидетельствует о том, что инфекционно-воспалительные процессы в костной ткани и периодонте преобладают над кариозными поражениями твердых тканей зубов. Известно, что хронические очаги инфекции являются фактором сенсibilизации и снижают иммунологическую защиту организма. У лиц исследуемой группы анализ упрощенного индекса OHIS продемонстрировал среднее значение 1,9 (1,2-2,1), что характеризует уровень гигиены полости рта пациентов как удовлетворительный. Среднее значение комплексного периодонтального индекса (КПИ) составило 1,6 (1,3-3,0), что соответствует легкой степени поражения пародонта. Среднее значение индекса КПУ равнялось 12,0 (9,0-16,0), что соответствует среднему уровню интенсивности кариеса (УИК). Также следует отметить, что у 32,6% (14) лиц в анамнезе были отмечены стоматиты и гингивиты, что согласуется со сведениями Rui-Qing W et al. (2014).

Заключение: Несмотря на то, что по результатам исследования определен средний УИК, легкая степень поражения пародонта и удовлетворительный уровень гигиены полости рта, в 93,0% у лиц, находящихся на диспансерном наблюдении как ЧДБ, имеются множественные очаги хронической одонтогенной инфекции с преобладанием поражений костной ткани и периодонта. Данный факт может являться косвенным свидетельством снижения резистентности иммунной системы указанного контингент пациентов, что может явиться одним из пусковых моментов к развитию бактериальных инфекций в полости рта и челюстно-лицевой области на фоне предшествующих вирусных поражений.

Библиографический список:

1. Гуляева, С.Ф. Диспансеризация часто и длительно болеющих эффективный путь снижения потерь по временной нетрудоспособности



в рамках российского национального проекта «Здоровье» / С.Ф. Гуляева, А.С. Ценеков, Е.В. Шихова // Вятский мед. вестн. – 2011. – № 1 – С. 45–48.

2. Об утверждении Инструкции о порядке проведения диспансеризации [Электронный ресурс] : постановление М-ва здр-ия Респ. Беларусь, 12 авг. 2016 г., № 96 // Национальный правовой Интернет-портал Респ. Беларусь. Режим доступа : <http://www.pravo.by/document/?guid=3961&p0=W21631254>. – Дата доступа : 24.02.2020.

3. Сурин, А.В. Информативность интегральных индексов интоксикации у пациентов с хроническим одонтогенным сиуситом верхнечелюстной пазухи / А.В. Сурин, И.О. Походенько-Чудакова // Укр. журн. медицины, біології та спорту. – 2018. – Т. 3, № 6 (15). – С. 234–239.

4. The mucosal immune system in the oral cavity – an orchestra of T cell diversity / Rui-Qing Wu [et al.] // Int. J. Oral Sci. – 2014. – Vol. 6, N 3. – P. 125–132.



Прийма Н.В.

**ПРИМЕНЕНИЕ СВЕТОЛечения В КОМПЛЕКСНОЙ ТЕРАПИИ
ВОСПАЛИТЕЛЬНЫХ И ВОСПАЛИТЕЛЬНО-ДИСТРОФИЧЕСКИХ
ЗАБОЛЕВАНИЙ ПАРОДОНТА**

ФГАОУ ВО Крымский федеральный университет им. В.И.Вернадского
Медицинская академия им. С.И. Георгиевского, г. Симферополь

Аннотация: Статья посвящена применению ультрафиолетового облучения в комплексной терапии заболеваний пародонта. В результате исследования отмечена простота, доступность, безболезненность и высокая эффективность фототерапии.

Ключевые слова: Ультрафиолетовое облучение, гингивит, пародонтит.

Заболевания тканей пародонта на сегодняшний день являются одним из самых распространенных в стоматологической практике. Распространенность болезней пародонта в мире составляет 98% и является основной причиной потери здоровых зубов. Наиболее распространенными заболеваниями пародонта является хронический гингивит и хронический пародонтит.

В последнее время все большее число научных исследований посвящено изучению эффективности применения лазерного излучения и фотодинамической терапии, как разновидностей фототерапии, при лечении заболеваний пародонта [1]. Однако незаслуженно забыт в стоматологии такой вид фототерапии, как ультрафиолетовое облучение (УФО), которое имеет не только поливалентное действие, но и доступно для применения в каждом стоматологическом кабинете. Ультрафиолетовые лучи (УФ-лучи) обладают выраженным бактерицидным действием, улучшают микроциркуляцию и оказывают противовоспалительное и десенсибилизирующее действие [2].



Цель исследования: Повышение эффективности комплексной терапии хронического гингивита и хронического пародонтита с использованием УФО.

Материал и методы: Проведено обследование 34 пациентов с заболеваниями пародонта, в возрасте от 18 до 36 лет. Все пациенты были разделены на две группы (основную и контрольную) равноценно по нозологии, форме заболевания и степени тяжести. Контрольную группу составили 16 пациентов, они получали стандартное лечение заболеваний пародонта: профессиональную гигиену полости рта, санацию полости рта, хирургическое и ортопедическое лечение в случае необходимости. В основную группу вошли 18 пациентов с заболеваниями пародонта, которым наряду со стандартным лечением проводили фототерапию УФО.

Для локального применения УФО в полости рта применяли облучатель ультрафиолетовый ОУФ-04 "Солнышко". Для определения объективной оценки клинического состояния тканей пародонта до и после лечения использовали гигиенический индекс (ИГ) по Green-Vermilion, индекс РМА, пародонтальный индекс по Russell (ПИ) и индекс кровоточивости по Muhlemann (ИК).

Результаты и обсуждение: В основной группе обследованных УФО проводили до и после проведения профессиональной гигиены полости рта, кроме того у больных хроническим пародонтитом УФО проводили перед проведением кюретажа пародонтальных карманов. Методика комплексного лечения заболеваний пародонта с применением УФО заключалась в облучении десны через тубус диаметром 15 мм, губа и язык отводились в сторону шпателем так, чтобы луч падал на десну. Медленно перемещая тубус, облучали десну верхней и нижней челюсти, облучение проводили с вестибулярной поверхности в трех зонах (область моляров, премоляров и резцов) по 1 мин. на каждую зону (итого облучали по 6 зон на каждой челюсти). Таким образом, при такой схеме УФО каждый участок десны получал минимальную биодозу и исключался ожог слизистой оболочки



полости рта. Продолжительность облучения в течение одной процедуры составляла в среднем 12-15 мин., курсом 6-8 процедур.

После проведенного курса лечения у 94,4% пациентов основной группы наблюдалось отсутствие клинических признаков воспаления пародонта, что подтверждалось положительной динамикой пародонтальных индексов, в то время как в контрольной группе данный показатель зарегистрирован лишь в 75% случаев. Однако, у больных основной группы, в лечении которых использовали УФО, лечебный эффект был более быстрым и выраженным.

Установлено, что наиболее целесообразным было назначение УФО при катаральном, язвенно-некротическом и гипертрофическом гингивите (отечной форме), хроническом пародонтите, особенно в стадии обострения. Применение УФО перед ультразвуковым скейлингом и такими инвазивными манипуляциями как кюретаж, исключало вероятность развития осложнений у больных основной группы, благодаря выраженному бактерицидному действию УФО, в то время как в контрольной группе в 12,5% наблюдались осложнения после проведенных манипуляций.

Выводы:

1. Применение УФО в комплексной терапии заболеваний пародонта обеспечивает выраженный лечебный эффект в 94,4% случаев и в более короткие сроки по сравнению с традиционным лечением.

2. Проведение фототерапии с использованием УФО в комплексном лечении заболеваний пародонта заслуживает особого внимания благодаря простоте метода, его доступности, безболезненности и высокой эффективности.

Библиографический список:

1. Ковалевский А.М., Потоцкая А.В., Подберезкина Л.А., Борисова Э.Г., Шарафутдинова Д.О. Возможности применения физических методов в комплексном лечении воспалительных заболеваний пародонта (обзор



литературы) (часть III) // Институт стоматологии. – 2019. – №2(83). – С. 90-93

2. Бобрик Ю.В., Тимофеев И.Ю. Влияние комплексного восстановительного лечения с использованием УФО и эфирного масла шалфея на функциональную активность нейтрофилов у больных хроническим катаральным гингивитом // Вестник физиотерапии и курортологии. –2016. – №1. – С. 24-27



Прялкин С.В., Бусько В.Н.

ПРОЧНОСТНЫЕ ХАРАКТЕРИСТИКИ ВИНТОВОЙ ФИКСАЦИИ АБАТМЕНТОВ К ДЕНТАЛЬНЫМ ИМПЛАНТАТАМ

Белорусская медицинская академия последипломного образования, Минск,
Республика Беларусь, Институт прикладной физики Национальной академии
наук Беларуси, Минск, Республика Беларусь

Актуальность: В настоящее время в стоматологии существует множество вариантов конфигураций соединения дентального имплантата с абатментом. Как при плоскостном, так и при коническом типе соединения, абатмент к дентальному имплантату фиксируется при помощи винта с контролируемым механическим усилием, которое составляет от 20 до 40 Н/см. При функционировании зубочелюстной системы происходит накопление биомеханической усталости ортопедических конструкций вследствие постоянного воздействия циклических нагрузок [1–3]. Циклические нагрузки на ортопедические конструкции с опорой на дентальные имплантаты возникают при глотании, пережёвывании пищи и при парафункциональной активности зубочелюстной системы.

Ключевые слова: Дентальные имплантаты, абатмент.

Цель работы: Оценить в эксперименте прочностные характеристики винтовой фиксации абатментов к дентальным имплантатам с внутренним шестигранным типом соединения в условиях циклических нагружений, имитирующих функциональные нагрузки в полости рта.

Материал и методы: Экспериментальное исследование соединения в системе «дентальный имплантат-абатмент» проводили на лабораторной установке в Институте прикладной физики НАН Беларуси. В экспериментальных условиях оценивали прочностные характеристики



винтовой фиксации ортопедических компонентов к 24 дентальным имплантатам из сплава Ti-6Al-4V диаметром 3,75 мм и длиной 11,5 мм с плоскостным типом соединения, которые были распределены на 4 группы (n=6) в зависимости от угла нагружения и силы воздействия. Силовое воздействие осуществляли на середину ортопедической конструкции между вторым и третьим винтовым соединением – что соответствует проекции области 2-го премоляра и 1-го моляра как функционального центра жевания человека. Проводили анализ следующих параметров ортопедической конструкции экспериментальной модели: момент зажатия и последующего ослабления фиксирующих винтов, который контролировали динамометрическим ключом типа МТ-R1040 (в Н/см) с точно заданным крутящим моментом зажатия М (сила первоначального зажатия винтов составила 35 Н/см для абатментов цементируемых конструкций), и измерение глубины винтового соединения при помощи цифрового глубиномера. Глубину винтового соединения определяли по расстоянию от основания шестигранника фиксирующего винта до окклюзионной поверхности ортопедической конструкции испытуемого образца, измеренному при помощи модифицированного цифрового глубиномера.

Результаты исследования и их обсуждение: Разработана и изготовлена новая экспериментальная модель для оценки функционирования испытуемых образцов дентальных имплантатов и ортопедической конструкции. Конструкция представляет собой экспериментальную модель в форме восьмигранника и ортопедическую конструкцию овальной формы. При этом форма жевательной поверхности ортопедической конструкции (испытуемого образца), на которую нагрузка воздействует под углом, имеет вид овала в сечении.

Выводы:



1. Разработана, изготовлена и апробирована новая экспериментальная модель для оценки прочностных характеристик винтовой фиксации абатментов к дентальным имплантатам.

2. Выявлено достоверно значимое снижение показателей глубины соединения и степени зажатия ортопедических винтов после экспериментального нагружения экспериментальной модели.

3. Установлена выраженная корреляционная зависимость при увеличении угла и количества циклов нагружения до 200 000 накопление усталости ортопедических конструкций возрастает в 1,78 раз.

Библиографический список:

1. Рубникович, С.П. Использование мезоструктур при изготовлении зубных протезов с опорой на дентальные имплантаты / С.П. Рубникович, С.В. Прялкин // *Стоматолог. Минск* – 2016 – № 2 (21). – С. 62–63.
2. Рубникович, С.П. Методика усталостных испытаний композитно-армированных культевых штифтовых вкладок с разным количеством армирующих элементов / С.П. Рубникович, А.Д. Фисюнов, В.Н. Бусько // *Стоматолог. Минск.* – 2017. – № 2 (25). – С. 14–18.
3. Рубникович, С.П. Особенности дентальной имплантации в междисциплинарном взаимодействии при адентии боковых резцов верхней челюсти / С.П. Рубникович, Ю.Л. Денисова, В.Г. Шишов, Ю.А. Раптунович // *Стоматолог. Минск.* – 2018. – № 1 (28). – С. 25–31.
4. Рубникович, С.П. Evaluation of microcirculation of peri-implant tissues with fixed prosthetics based on dental implants / С.П. Рубникович, Ю.Л. Денисова, С.В. Прялкин // *Стоматолог. Минск.* – 2019. – № 1 (32). – С. 77–82.



Пулатова Б.Ж., Буранова Д.Д.

**ОСНОВНЫЕ ПРИНЦИПЫ КОМПЛЕКСНОЙ РЕАБИЛИТАЦИИ
ДЕТЕЙ С ВРОЖДЕННОЙ РАСЩЕЛИНОЙ ВЕРХНЕЙ ГУБЫ И
НЕБА С ПРИМЕНЕНИЕМ СТИМУЛЯЦИИ БИОЛОГИЧЕСКИ
АКТИВНЫХ ТОЧЕК**

Ташкентский Государственный Стоматологический Институт (Узбекистан,
Ташкент)

Актуальность: Комплексное лечение детей с расщелиной верхней губы и нёба сложное и поэтапное, которое проводится квалифицированными узкими специалистами. Организация и проведение этого комплекса возможны только в условиях специализированного центра. Основным координатором этой работы является челюстно–лицевой хирург. Комплексная реабилитация детей с данной патологией включает в себя предоперационную ортодонтическую подготовку, оперативное лечение, ортодонтическое и логопедическое лечение в послеоперационном периоде с применением стимуляции биологически активных точек. Последующее консервативное лечение предотвращает развитие вторичных деформаций носа и верхней губы.

Литературная справка о проблеме: Тяжелым пороком развития челюстно–лицевой области, сопровождающимся грубыми анатомическими и функциональными нарушениями является врожденная расщелина верхней губы и нёба. Нарушение жизненно важных функций питания, глотания, дыхания, речи, анатомии верхней губы, носа и верхней челюсти в условиях растущего организма являются причиной инвалидизации детей. Комплексное лечение данной патологии актуальная и нерешенная до конца проблема. Для получения эффективного результата лечения с рождения и до 17 лет проводится многолетнее, многоэтапное лечение, с участием нескольких смежных специалистов. Кроме того, как показывает многолетняя клиническая



практика, в настоящее время очень много пациентов с лекарственными аллергиями, которые нуждаются в безмедикаментозном лечении. Для этого необходима мобилизация собственных ресурсов организма, с ограничением и минимальным использованием медикаментов, поскольку лекарственная непереносимость является актуальной проблемой современной медицины.

Материалы и методы: В нашем Республиканском реабилитационном центре по лечению детей с врожденной и приобретенной патологией челюстно–лицевой области дети с такой патологией состоят на учете. В период с 2016 по 2019 гг. оказана помощь 1110 пациентам с врожденной расщелиной губы и нёба. У 365 детей была врожденная расщелина верхней губы: 156 детей с врожденной односторонней расщелиной верхней губы, 109 – врожденной двусторонней расщелиной верхней губы), 188 – расщелиной мягкого и частично твердого нёба, 201 – полной односторонней и срединной расщелиной нёба, 56 – полной двусторонняя расщелина нёба.

В Республиканском реабилитационном центре разработана схема комплексного лечения, который состоит из 5 этапов:

1. этап – от рождения до проведения хейлоринопластики;
2. этап – хейлоринопластика;
3. этап – послеоперационное наблюдение, устранение остаточных деформаций;
4. этап – уранопластика;
5. этап – применение стимуляции биологически активных точек на этапах реабилитации.

Для лечения детей с врожденной расщелиной верхней губы все шире используют стимуляцию биологически активных точек в сочетании с другими видами лечения и в классическом виде. Применяются I и II варианты тормозного метода, с ежедневным воздействием на биологически активные точки.

Условно можно выделить три способа лечения:



- с использованием только отдаленных точек: G14, GI10, GI11, V60,
- с использованием местных и отдаленных точек;
- местные точки: E5, E6, E7, V1, V2, VB1, VB2, VB14 (в зоне иннервации челюстных нервов).

Детям с врожденной расщелиной верхней губы проводилась подготовительная подготовка, включающая изготовление преформирующей пластинки (по показаниям), проведение раннего ортопедического лечения для исправления деформации альвеолярных отростков верхней челюсти, нормализации положения межчелюстной кости (при наличии расщелины нёба). Продолжительность первого этапа зависила от вида и тяжести расщелины и общего соматического состояния пациента. Он продолжалось в большинстве случаев до 2 – 6 месяцев, а при наличии тяжелых сопутствующих пороков — до 12 – 18 месяцев. После окончания подготовительного этапа пациентам с врожденной расщелиной верхней губы проводилась первичная операция. Детям с врожденной односторонней расщелиной губы проводилась операция хейлоринопластика. Хейлоринопластика относится к сложной пластической операции, при которой стоит задача не только восстановления анатомической формы верхней губы и нёба, но и нормализация функций дыхания, питания и речи. Тяжесть анатомических и функциональных нарушений напрямую связана с видом расщелины верхней губы. После выписки из стационара проводились мероприятия по предотвращению грубого рубцевания. Для получения оптимального результата и закрепления успеха, полученного при первичном хирургическом вмешательстве, пациентам с врожденной расщелиной верхней губы проводился массаж губы и носа, миогимнастика и стимуляция биологически активных точек.

Перечисленные мероприятия не только могут предупредить развитие рубцовых деформаций, но и способствуют росту недоразвитых при рождении тканей. При наличии у ребенка расщелины нёба на этом этапе продолжается проведение ортодонтического лечения, сопровождающееся применением



назоальвеолярного молдинга, с носовым стендом для разобщения ротовой и носовой полости. Подготовка к уранопластике длится ровно столько, сколько требуется для нормализации прикуса. У таких детей логопед вел логопедагогическое сопровождение семей по исправлению речевых нарушений.

При наличии остаточных деформаций учитывали анатомические и функциональные нарушения верхней губы, носа, состояние альвеолярного отростка верхней челюсти и положение межчелюстной кости, а также состояние рубца в области верхней губы.

Результаты исследования: По тактике хирургического лечения пациенты были распределены следующим образом:

1-ая группа – пациенты после уранопластики с сужением глоточного кольца способом Фроловой Л.Е. (1977) (40 человек).

2-ая группа – пациенты после уранопластики способом Brian C.Sommerlad (38 человек). После проведения операции способом Brian C.Sommerlad, по методикам нашей клиники, пациентам с односторонней и двусторонней расщелиной верхней губы проводили оценку непосредственных результатов лечения.

У 35 пациентов (92 %) результат был оценен как отличный, у 3 детей (7,8 %) результат был оценен как хороший, поскольку имелись незначительные анатомические нарушения I–II степени.

Для получения достоверных данных сравнительной оценки различных методов уранопластики, мы оценивали результат до начала проведенного хирургического лечения. Необходимо отметить, что чем тщательнее выполнялись процедуры в послеоперационном периоде, чем чаще осуществлялся контроль за оперированными, тем лучше был отдаленный результат хирургического лечения. Результаты исследований показали, что после пластики по методу Brian C.Sommerlad в отличие от традиционного метода Фроловой-Махкамова производится сшивание *musculus levator veli palatine* «стык в стык» ретропозиция мышцы, поднимающей мягкое небо, что



приводит к улучшению функциональной подвижности мягкого нёба, а также происходит более плотное смыкание нёбно–глочного кольца. В итоге происходит улучшение функции речи у детей с врожденной расщелиной нёба.

Количество повторных хирургических операций можно не только свести до минимума, но и полностью избежать при четкой, слаженной системе работы высококвалифицированных специалистов на базе специализированных центров при активном участии и поддержке родителей.

С учетом того, что дети с врожденными расщелинами губы и нёба являются инвалидами детства и до 17 лет, как правило, находятся под контролем хирурга, ортодонта, педиатра, логопеда и невропатолога, то вышеуказанные результаты свидетельствуют о значительном снижении срока инвалидизации детей. Это, в свою очередь, позволит обеспечить раннюю реабилитацию детей.

Использование биологически активных точек с целью уменьшения частоты осложнений и улучшения кровоснабжения на месте локализации процесса. Сочетание медикаментозной терапии с методами воздействия на биологически активные точки позволило снизить до минимума количество назначенных лекарственных препаратов и частоту их применения.

Эффективность восстановительного лечения на этапах коррекции врожденного порока челюстно–лицевой области находится в прямой зависимости от совместной работы хирурга, невропатолога и логопеда.

Для усовершенствования методов лечения и снижения количества повторных оперативных вмешательств необходимо:

1. Использовать усовершенствованные способы хейлоринопластики и внедрять в практику методы ранней щадящей уранопластики.
2. Проводить ортодонтическое лечение детей с первых дней жизни и на всех последующих этапах, что является необходимым условием получения оптимального результата.
3. Использование стимуляции биологически активных точек.



Заключение: Для получения наилучшего результата лечения детей с врожденной расщелиной верхней губы и нёба требуется длительное комплексное лечение с участием многих специалистов. Обоюдное сотрудничество лечащих врачей и матери ребенка является неоспоримым фактором. Должно быть оценено прогнозирование ожидаемых результатов и четкий план проведения различных этапов. Перечень мероприятий включает раннее ортопедическое лечение с первых дней жизни ребенка, обоснованное планирование хирургических вмешательств. В послеоперационном периоде проводится ортодонтическое лечение, логопедическое обучение. Санационные мероприятия вместе с массажем тканей проводятся на протяжении всего периода роста и развития верхней губы и нёба, являются стержневыми на основных этапах хирургического лечения. Соблюдение принципов реабилитации с применением стимуляции биологически активных точек у детей с врожденной расщелиной верхней губы и нёба улучшает эстетические и функциональные результаты лечения.

Библиографический список:

1. Шайтор В.М., Пономарева Е.А., Шайтор И.Н. Использование новейших медицинских технологий в реабилитации детей с врожденной краниофациальной патологией и последствиями перинатальных повреждений нервной системы // Клиническая имплантология и стоматология. 2004; 88–90.
2. Цыплакова М.С. Хирургическое лечение расщелин неба // Клиническая имплантология и стоматология. 2001; 1–2; 51–55.
3. Довбыш М.А., Керод Э.С., Трушко М.Б. Роль раннего ортодонтического лечения в комплексном лечении детей с врожденной расщелиной верхней губы и неба // Клиническая имплантология и стоматология. 1998; 4 (7): 89-91.
4. Цыплакова М.С. Комплексный подход к лечению расщелины верхней



губы и неба // Ученые записки. 2000; 7. (2):32-41

5. Влияние врожденной расщелины верхней губы и нёба на общее развитие ребёнка / Амануллаев Р.А., Курбанходжаев Ш.Н., Шоюсупова М.Т., Акбаров А.А. // Вестник ТМА. 2003; 4: 46-48.
6. Амануллаев Р.А. Врожденная расщелина верхней губы и нёба. Учебное пособие по предмету «Детская хирургическая стоматология» 2014. Ташкент.
7. Ортопедия, травматология и восстановительная хирургия детского возраста Том I Выпуск 1 2013
8. Buranova D.D.. Pulatova B.J. Diagnostic value of micro indicators in the risk of congenital cleft upper lip and/or palate.// Trends of modern science. P -19-23. 2019 .England.



Рачков А.А.

ЗНАЧЕНИЕ МИКРОБНОГО ФАКТОРА В РАЗВИТИИ РЕЦИДИВОВ РАДИКУЛЯРНЫХ КИСТ ЧЕЛЮСТЕЙ

Белорусский государственный медицинский университет, г. Минск

Аннотация: Инфекционно-воспалительные заболевания челюстно-лицевой области, такие как радикулярные кисты челюстей, имеют полимикробную этиологию. Определение качественного состава микробной флоры в зоне костного дефекта может иметь важное значение в выборе тактики лечения пациентов.

Ключевые слова: Радикулярные кисты челюстей, периодонтопатогенные микроорганизмы, рецидивы радикулярных кист.

Несмотря на разнообразие хирургических методов лечения радикулярных кист челюстей, частота рецидивов остается высокой и по данным специальной литературы составляет от 45% до 96% случаев. В связи с этим, одной из актуальных проблем в хирургической стоматологии является лечение пациентов с данной патологией и её рецидивами.

Цель исследования: Определить качественный состав микробной флоры у пациентов с рецидивами радикулярных кист челюстей.

Материалы и методы: Под наблюдением находилось 40 пациентов (23 мужчины, 17 женщин) с рецидивами радикулярных кист челюстей, которым проводилась повторная операция цистэктомия. С целью получения данных о составе микробной флоры в зоне костного дефекта на момент операции и в послеоперационном периоде были проведены дополнительные молекулярно-биологические исследования (ПЦР-диагностика).

Определение ДНК пародонтопатогенной и условно-патогенной микрофлоры проводилось в отношении 15 микроорганизмов: *Porphyromonas*



gingivalis, Porphyromonas endodontalis, Bacteroides (Tannerella) forsythia, Prevotella intermedia, Fusobacterium nucleatum, Treponema denticola, семейства Enterobacteriaceae, рода Staphylococcus spp., рода Streptococcus spp., Staphylococcus aureus, Enterobacter spp. / Klebsiella spp., Streptococcus spp., Proteus spp., Enterococcus faecalis / E. Faecium, Pseudomonas aeruginosae.

Результаты и обсуждение: ДНК Tannerella forsythia, Fusobacterium nucleatum и Treponema denticola определялась у всех исследуемых (100% пациентов, n=40); ДНК Porphyromonas gingivalis, Porphyromonas endodontalis и Prevotella intermedia определялось у 75% (n=30) пациентов; ДНК Enterobacteriaceae, Staphylococcus spp., Staphylococcus aureus и Enterococcus faecalis / E. Faecium была обнаружена – 50% (n=20); ДНК Streptococcus spp., Enterobacter spp. / Klebsiella spp., Proteus spp. и Pseudomonas aeruginosae – 25% (n=10).

Численное присутствие ДНК Tannerella forsythia и Fusobacterium nucleatum оставалось без изменений во время операции и на 3-и сутки после операции определялась в 100% случаев у всех пациентов (n=40).

Однако, на 3-и сутки после операции в 100% (n=40) наблюдений были обнаружены следующие микроорганизмы: Porphyromonas endodontalis, Enterobacteriaceae, Enterobacter spp. / Klebsiella spp. и Enterococcus faecalis / E. Faecium. В то же время сократилось наличие ДНК анаэробных микроорганизмов Porphyromonas gingivalis и Prevotella intermedia на 33% (определялись у n=20), на 50% уменьшилось выявление ДНК Treponema denticola (до n=20).

Кроме того, в исследуемых образцах отсутствовала ДНК Staphylococcus spp., Streptococcus spp., Staphylococcus aureus, Proteus spp. и Pseudomonas aeruginosae.

На 3 сутки после операции было выявлено присутствие микроорганизмов в полости костного дефекта, при этом число случаев обнаружения ДНК Tannerella forsythia и Fusobacterium nucleatum не



изменилось, количество *Porphyromonas gingivalis* и *Prevotella intermedia* снизилось на 8 % (до 50%, n=20), а *Treponema denticola* снизилось на 50% (n=20), тогда как количество находок ДНК *Porphyromonas endodontalis*, *Enterobacter spp.* / *Klebsiella spp.* и *Enterococcus faecalis* / *E. Faecium* увеличилось до 100% (n=40).

Кроме того, некоторые виды, которые не были определены в образцах, взятых на момент операции, были обнаружены в фокусе воспаления: *Porphyromonas endodontalis* у 25% пациентов (n=10), *Streptococcus spp.* (75%, n=30), *Enterobacter spp.* / *Klebsiella spp.* и *Pseudomonas aeruginosa* - (25% n=10).

Одной из особенностей результатов ПЦР на 3 сутки стало появление ряда микроорганизмов у пациентов, которые не были обнаружены у них в день операции. ДНК *Porphyromonas gingivalis*, *Enterobacter spp.* / *Klebsiella spp.* и *Pseudomonas aeruginosa* впервые была обнаружена у 10 пациентов (25%), а ДНК *Streptococcus spp.* впервые определена у 30 человек (75%).

Выводы: Проведенное исследование позволило установить наличие в полостях кист ассоциацию периодонтопатогенных возбудителей, что указывает на их роль в возникновении рецидива заболевания.

Библиографический список:

1. Видовой состав микробной флоры в операционной зоне костной ткани челюстей [Текст] / Т. Л. Шевела [и др.] // Вестник фонда фундаментальных исследований. – 2018. – №1. – С. 75-79.
2. *Вольф Г.Ф.* Пародонтология / Герберт Ф. Вольф, Эдит М.Ратейцхак, Клаус Ратейцхак ; Пер. с нем. ; Под ред. проф. Г.М.Барера. – М. : МЕДпресс информ, 2008. – 548 с. : ил.
3. Инструкция по применению: «Метод выявления присутствия периодонтопатогенных микроорганизмов» № 036-0418 утв. М-вом здравоохранения Респ. Беларусь 27.04.18. – Минск.



Рединова Т.Л., Гизатуллина А.А., Попова М.В.

ЗДОРОВЫЙ ПАРОДОНТ И ЗДОРОВЫЙ РЕДУЦИРОВАННЫЙ ПАРОДОНТ: ЧАСТОТА ВСТРЕЧАЕМОСТИ И КЛИНИЧЕСКАЯ ХАРАКТЕРИСТИКА ПАЦИЕНТОВ

ФГБОУ ВО Ижевская ГМА Минздрава России, г.Ижевск; АУЗ УР
«Республиканская стоматологическая поликлиника МЗ УР», г.Ижевск

Аннотация: Установлена частота встречаемости различных состояний и воспалительных заболеваний пародонта среди пациентов стоматологического терапевтического приема, выявлены характерные риски прогрессирования воспалительных заболеваний пародонта и благоприятные факторы для их купирования.

Ключевые слова: Частота, здоровый и редуцированный пародонт, гингивит, пародонтит

Согласно заявления Генеральной Ассамблеи Международной Федерации Стоматологов 7 сентября 2018 года (Буэнос-Айрес, Аргентина) приняты новые понятия, характеризующие состояния и заболевания пародонта.

Целью исследования: Установить частоту встречаемости различных состояний и воспалительных заболеваний пародонта среди пациентов стоматологического приема врача-терапевта.

Материал и методы: Были проанализированы медицинские карты 64 пациентов в возрасте от 21 года до 65 лет, записавшихся на прием к врачу-стоматологу-терапевту для санации зубов в АУЗ УР «Республиканская стоматологическая поликлиника МЗ УР». У всех пациентов оценивали: зубную формулу, прикус, состояние десны, состояние мягких тканей преддверия полости рта, наличие зубного камня, показатели гигиены полости



рта по индексу Грин-Вермильона. Значения кровоточивости десны, глубины пародонтальных карманов, рецессии десны и потери пародонтального прикрепления указывали в области всех зубов. Каждому пациенту проводили рентгенологическое исследование, включающее метод ортопантомографии. Обращали внимание на соматическую отягощенность пациента и постоянный прием лекарственных препаратов.

В результате обследования 64 пациентов, обратившихся для санации зубов, здоровый пародонт выявлен в 29,7% случаях (19 человек), здоровый редуцированный пародонт определен у 10,9% пациентов (7 пациентов), хронический гингивит диагностирован у 15,6% больных (10 человек), прогрессирующий пародонтит – у 43,8% обследованных (28 пациентов).

Средний возраст пациентов со здоровым пародонтом составил $30,4 \pm 8,8$ лет (от 20 до 45 лет). Пациенты со здоровым редуцированным пародонтом имели средний возраст $41,4 \pm 13,3$ года (от 25 лет до 61 года). Среди пациентов с хроническим гингивитом также, как и в группе со здоровым пародонтом, преобладали, в основном, лица более молодого возраста и средний возраст составил $30,1 \pm 6,2$ года; а в группе пациентов с прогрессирующим пародонтитом были лица более старшей возрастной группы со средним возрастом $45,2 \pm 10,3$ лет. Во всех группах количество женщин преобладало над числом мужчин.

В группе пациентов со здоровым пародонтом 2 пациента заявляли о заболеваниях желудочно-кишечного тракта (10,5%); не выявлено ни одного пациента, который бы постоянно принимал лекарственные препараты. Среди пациентов этой группы у 8 человек (42,1%) обнаружена патология прикуса или дизокклюзия, у 4 пациентов (21,0%) определялись короткие уздечки губ или мелкое преддверие полости рта (1-3 мм), среднее значение индекса гигиены составило $0,48 \pm 0,31$ балла.

В группе пациентов со здоровым редуцированным пародонтом у 2 человек (28,6%) выявлены хронические соматические заболевания, но при



этом никто не принимает лекарственные препараты постоянно. При осмотре у 1 пациента (14,3%) выявлен патологический прикус, зубной камень диагностирован у 2 пациентов (28,6%), среднее значение индекса гигиены составило $0,36 \pm 0,45$ баллов.

В группе лиц с хроническим гингивитом у 4 пациентов (40,0%) имеются хронические соматические заболевания, 2 из которых (20,0%) постоянно принимают лекарственные препараты. Среди пациентов этой группы у 5 человек (50,0%) выявлена патология прикуса, а у 3 (30,0%) обнаружены аномалии мягких тканей преддверия полости рта, гигиенический индекс в среднем составил $1,11 \pm 0,55$ балла.

В группе пациентов с пародонтитом у 16 человек (57,1%) выявлены хронические соматические заболевания, 6 из которых (21,4%) постоянно принимают лекарственные препараты. Среди пациентов этой группы у 22 человек (78,6%) выявлена патология прикуса, у 4 (14,3%) – аномалии мягких тканей преддверия полости рта, значение гигиенического индекса в среднем составило $0,93 \pm 0,64$ балла.

Если сопоставлять полученные данные в выше описанных группах, то можно отметить, что в группе пациентов со здоровым пародонтом и редуцированным пародонтом гигиеническое состояние по индексу Грин-Вермильона оценивается как ‘хорошее’, а в группах пациентов с гингивитом и пародонтитом – ‘удовлетворительное’. В группе обследованных, где диагностирован здоровый пародонт, не выявлено ни одного пациента, который бы постоянно принимал лекарственные препараты, гигиеническое состояние как ‘хорошее’ оценивается у 84,2% лиц вместо 40,0% - в группе с гингивитом ($t=6,9$; $P<0,001$). Группа пациентов со здоровым редуцированным пародонтом отличается от группы пациентов с пародонтитом, в первую очередь тем, что среди них в 5,5 раз меньше лиц с патологией прикуса, соответственно: 14,3% и 78,6% ($P<0,001$).



Таким образом установлено, здоровый пародонт встречается до 30% случаев у соматически сохранных пациентов до 45 лет, в то время как здоровый редуцированный пародонт может диагностироваться и в старшей возрастной группе (до 60 лет) в 10% случаях у лиц без патологии прикуса и аномалий мягких тканей преддверия полости рта.

Библиографический список:

1. Dorri M., Periodontal diseases: New classification for periodontal diseases, *BDJ*, 10.1038/sj.bdj.2018.941, 225, 8, (686-686), (2018).
2. Maurizio S. Tonetti , Henry Greenwe, Kenneth S. Kornman. Staging and grading of periodontitis: Framework and proposal of a new classification and case definition // *J.Clinical Periodontology*, 2018, 45(Suppl 20): S149-S161, DOI: 10.1111/jcpe.1294
3. Niklaus P. Lang, P. Mark Bartold. Periodontal health // *J.Clinical Periodontology*, 2018;45(Suppl 20):S9–S16. DOI: 10.1111/jcpe.12936



Романенко И.Г., Жадько С.И., Куликов А.С.

**ДИНАМИКА ВОСПАЛЕНИЯ У БОЛЬНЫХ С ГИПЕРФУНКЦИЕЙ
ЩИТОВИДНОЙ ЖЕЛЕЗЫ В ПРОЦЕССЕ ЛЕЧЕНИЯ СЪЕМНЫМИ
ПЛАСТИНОЧНЫМИ АКРИЛОВЫМИ ПРОТЕЗАМИ**

*МА им. С.И. Георгиевского ФГАОУ ВО «КФУ им. В.И.Вернадского», г.
Симферополь*

Аннотация: В статье представлены результаты ортопедического лечения больных с гиперфункцией щитовидной железы съемными пластиночными протезами из акриловых пластмасс с двухслойным базисом для снижения риска возникновения непереносимости.

Ключевые слова: Непереносимость акриловых пластмасс, эндокринопатии, лечение.

Актуальность: Непереносимость акриловых пластмасс – одна из основных проблем отечественной стоматологии при ортопедическом лечении съемными протезами, особенно у пациентов с эндокринопатиями [1, 2, 3].

Цель: Выявить влияние съемных пластиночных акриловых протезов на слизистую оболочку протезного ложа (СОПЛ) у больных с гиперфункцией щитовидной железы.

Материал и методы: В исследование было включено 112 пациентов (69 женщин и 43 мужчины) в возрасте от 40 до 60 лет, имеющих 138 дефектов зубных рядов, из которых - 90 включенные и 48 - концевые. Пациенты со стоматологической патологией и гиперфункцией щитовидной железы в анамнезе были разделены на две группы по признаку требуемого ортопедического лечения: I группа (37 пациентов) – проводилось ортопедическое лечение с использованием съемных пластиночных протезов, изготовленных по стандартной технологии (группа сравнения). II группа (50



пациентов) – проводилось комплексное медикаментозное лечение и протезирование съемными конструкциями с двухслойным базисом, изготовленным с использованием предложенной технологии насыщения прокладок препаратом «Эндонорм» (основная группа). В контрольную III-ю группу вошли 25 практически здоровых лиц – норма. Воспалительный процесс мы верифицировали по значениям пробы Шиллера-Писарева (ПШП): обследуемый участок СОПЛ сушили с помощью струи воздуха из пюстера, смазывали раствором Люголя (1,0 мл йода, 2,0 мл калий-йода и 40,0 мл дистиллированной воды). В основе пробы — окрашивание гликогена СОПЛ, накапливающегося при воспалении за счет кератинизации эпителия (реакция с йодом). При отсутствии воспаления СОПЛ окрашивается в соломенно-желтый цвет. При хроническом воспалении резко возрастает количество гликогена, который окрашивается йодом в коричневый цвет. Изменение окраски от светло-коричневого до темно-бурого обусловлено степенью воспалительного процесса. Интенсивность окрашивания оценивали в баллах. Различали отрицательную пробу (соломенно-желтое окрашивание) – 1 балл, слабоположительную пробу (светло-коричневое) – 2 балла, положительную (темно-бурое) – 3 балла [4].

Результаты и их обсуждение: В группе контроля до наложения съемных пластиночных протезов ПШП составляла $1,12 \pm 0,03$ балла, а у пациентов группы сравнения до протезирования $1,28 \pm 0,02$ балла, что было на 14,3% ($p_1 < P_1 0,05$) выше нормы, через две недели после протезирования ПШП увеличивалась на 16,9% ($p_1 < P_1 0,05$) и составляла $1,31 \pm 0,04$ балла, при этом по отношению к показателю до протезирования она также выросла на 12,3% ($p_2 < P_2 0,05$) (таблица.1)

Таблица 1

Проба Шиллера-Писарева в процессе протезирования у больных группы сравнения, n=37, баллы

Показатель	Контроль		Сроки наблюдений
------------	----------	--	------------------



	(здоровые)	До протезирования	2 недели	1 месяц	3 месяца
M±m	1,12±0,03	1,28±0,02	1,31±0,04	1,48±0,02	1,63±0,05
P ₁		<0,05	<0,05	<0,01	<0,001
P ₂			<0,05	<0,05	<0,01

Примечание: P₁ - достоверность по отношению к контролю 1.

P₂ - достоверность по отношению к контролю 2.

К первому месяцу после протезирования изучаемая проба возрастала, увеличиваясь на 32,1% (p₁<0,01) по сравнению с контролем (здоровые) и на 15,6% (p₂<0,05) по сравнению с показателем до протезирования. К третьему месяцу после протезирования ПШП составлял 1,63±0,05 балла, что на 45,0% (p₁<0,001) выше контроля и на 27,3% (p₁<0,01) выше, чем до протезирования.

Проба Шиллера-Писарева у больных основной группы составила 1,26±0,04 балла, что статистически не отличалось от аналогичных показателей здоровых лиц (P₁>0,05). Через 2 недели после проведения лечения, в этой группе больных наблюдался статистически незначимый (P₁>0,05) рост показателей, которые по отношению к показателям до начала лечения увеличивались на 1,5%, в то время как по отношению к здоровым (лица без соматической патологии) показатели статистически достоверно увеличивались на 16,0% (P₁<0,05) и составили 1,30±0,04 балла (таблица 2).

Таблица 2

Проба Шиллера-Писарева в процессе лечения у ортопедических больных основной группы, n=50, (баллы)

Показатель	Контроль (здоровые)	До протезирования	Сроки наблюдений		
			2 недели	1 месяц	3 месяца
M±m	1,12±0,07	1,26±0,04	1,30±0,04	1,22±0,02	1,14±0,03



P_1		>0,05	<0,05	>0,05	>0,05
%			+1,5	-4,7	-10,9
P_2			>0,05	>0,05	>0,05

Примечание: P_1 - достоверность по отношению к контролю 1.

P_2 - достоверность по отношению к контролю 2.

Показатели пробы Шиллера-Писарева коррелировали с контролем также к концу первого и третьего месяцев мониторинга, а именно: $1,22 \pm 0,02$ балла после первого месяца и $1,14 \pm 0,03$ балла к концу третьего.

Вывод: До протезирования ПШП увеличивалась на 14,3%. После наложения пластиночных съемных протезов из акриловых пластмасс у ортопедических больных с гиперфункцией щитовидной железы к 2-х недельному сроку наблюдался рост клинических проявлений и, как следствие жалоб пациентов на явления непереносимости. Последующее комплексное лечение в течение 3-х месяцев показало, что ПШП увеличивалась на 32,1-45,0% ($P_1 < 0,01 - 0,001$) по отношению к норме и на 15,6% - 27,3% ($P_2 < 0,05 - 0,01$) по отношению к показателям до начала лечения, соответственно.

Библиографический список:

1. Оценка гиперчувствительности слизистой оболочки полости рта к стоматологическим материалам / Неустроев Г.В., Малый А.Ю., Джириков Ю.А., Чикина Н.А., Хрынин С.А., Бровка В.В. // Dental Forum. – 2019. – №1(72). – С.19-21
2. Романенко И. Г. Динамика ферментативной активности смешанной слюны у больных с гиперфункцией щитовидной железы / И. Г. Романенко, С. И. Жадько, А. С. Куликов // Вестник медицинского института «РЕАВИЗ» (Реабилитация, врач и здоровье) – 2019. №4 (40). – С.90-95.



3. Салеева Г. Т. Улучшение качества жизни пациентов в рамках реализации программы льготного протезирования / Г. Т. Салеева, А. В. Клементьева // В сб. Актуальные вопросы стоматологии. Сб. научн. трудов, посвященный основателю кафедры ортопедической стоматологии КГМУ профессору И.М. Оксману. – Казань. – 2018. – 365-368.
4. Иванов, В. С. Заболевания пародонта / В. С. Иванов. – 3-е изд., перераб. и доп. – Москва : Мед. информ. агентство, 1998. – 296 с.



Романенко И.Г., Петров Д.С., Демьяненко И.А.

**КЛИНИКО-ГИСТОЛОГИЧЕСКОЕ ИССЛЕДОВАНИЕ
ПАРОДОНТИТА У БОЛЬНЫХ САХАРНЫМ ДИАБЕТОМ ПРИ
ЛЕЧЕНИИ ПОМОЩЬЮ ФДТ**

*МА им. С.И. Георгиевского ФГАОУ ВО «КФУ им. В.И.Вернадского», г.
Симферополь*

Аннотация: Установлена причинно-следственная связь сахарного диабета и патологии тканей пародонта. При применении антибактериальной терапии заболеваний пародонта возникает антибиотикорезистентность, поэтому необходима разработка дополнительных методов антимикробной терапии. Одним из таких перспективных методов является фотодинамическая терапия ФДТ. При ее использовании наблюдается клинический эффект в виде противовоспалительного и иммуномоделирующего воздействия, улучшения гемодинамики, ускорения сроков регенерации тканей пародонта.

Ключевые слова: Воспаление, пародонтит, сахарный диабет, ФДТ.

Актуальность: В последнее время продолжается постоянный рост заболеваемости сахарным диабетом в России и в мире. Заболеваемость сахарным диабетом (СД) влияет на течение заболеваний тканей пародонта, при этом происходит быстрое прогрессирование воспалительно-деструктивного процесса в околозубных тканях [1]. Высокий уровень глюкозы в десневой жидкости у больных СД способствует размножению пародонтопатогенов. В свою очередь, пародонтит ухудшает течение диабета, повышая инсулинорезистентность. Поэтому эффективное лечение заболеваний пародонта может привести к облегчению течения СД [2]. Применение антибактериальной терапии при заболеваниях пародонта не



всегда эффективно из-за антибиотикорезистентности. В настоящее время возникает острая необходимость в разработке альтернативных методов антимикробной терапии или дополнительных к ней. Одним из таких методов является фотодинамическая терапия (ФДТ), которая основана на способности фотосенсибилизатора накапливаться в патологических клетках, с последующим образованием синглетного кислорода, разрушающего эти клетки. При этом проявляется антимикробный эффект, наблюдается улучшение микроциркуляции в сосудах и ускорение сроков регенерации тканей, что особенно актуально в лечении заболеваний пародонта на фоне сахарного диабета [3].

Цель исследования: Изучить клинические и морфологические изменения тканей пародонта при применении ФДТ в лечении пародонтита у больных сахарным диабетом.

Материалы и методы: Всего обследовано 30 пациентов с хроническим генерализованным пародонтитом (ХГП) легкой и средней степени тяжести на фоне СД 2 типа. Пациенты были разделены на две группы. Контрольную группу составили 11 пациентов, которым проводилось традиционное лечение. Основная группа включала 19 пациентов, которые получали в лечении дополнительно ФДТ. Оценку стоматологического статуса у больных проводили с помощью общепринятых методик обследования до и через 14 дней после лечения. При морфологическом исследовании тканей десны применяли окрашивание гематоксилин-эозином и пикрофуксином по Ван-Гизону.

Результаты и обсуждение: Полученные результаты позволяют констатировать, что применение ФДТ у пациентов с ХГП на фоне СД 2 типа существенно нормализует состояние тканей пародонта, о чем свидетельствуют индексные показатели в основной группе (табл.1).



Показатели стоматологического статуса у пациентов обследуемых групп

Исследуемые показатели	Контрольная группа (до лечения)	Основная группа (до лечения)	Контрольная группа (через 14 дней после начала лечения)	Основная группа (через 14 дней после начала лечения)
ИГ	2,48 ± 0,44*	2,32 ± 0,45*	1,45 ± 0,03*	1,36 ± 0,05*
Индекс РМА %	39,2 ± 2,17	37,59 ± 2,42	13,35 ± 1,05	2,65 ± 0,18
Индекс РI	3,06 ± 0,11	2,95 ± 0,12	1,97 ± 0,06	1,20 ± 0,05
СРITN	2,32 ± 0,13	2,25 ± 0,02	1,7 ± 0,02	0,39 ± 0,11

Примечание: * – различия статистически значимые (p<0,05).

В контрольной группе так же прослеживается положительная динамика, но результаты достоверно ниже.

При морфологическом исследовании состояния десны было определено, что в биоптатах пациентов обеих групп перед началом терапии наблюдались дистрофические изменения многослойного плоского эпителия, признаки хронического воспаления в фазе обострения и дисциркуляторных расстройств на фоне диабетической микроангиопатии.

Спустя 2 недели после начала лечения у всех пациентов основной группы отмечалось уменьшение выраженности экссудативных реакций. Многослойный плоский эпителий без дистрофических или атрофических изменений. У 5 пациентов отмечалась гиперплазия шиповатого слоя, а у 3 пациентов - появление зернистого слоя. В подлежащих тканях определялось отсутствие лейкоцитарной инфильтрации, но сохранялась слабо выраженная



лимфоцитарная. Признаки гемодинамических расстройств также отсутствовали.

При изучении гистопрепаратов контрольной группы у 9 пациентов имелась позитивная динамика в виде стихания остроты воспалительных реакций и соответствующей нормализации эпителиальной выстилки и микроциркуляторного русла. В тоже время у 3 пациентов наблюдалась прогрессия экссудативно-некротических реакций и распространение лейкоцитарного инфильтрата.

Библиографический список:

1. Файзуллина Д.Б. Состояние тканей пародонта у больных сахарным диабетом / Д.Б. Файзуллина, Г.Г Мингазов. //Медицинский вестник Башкортостана. – 2009.-№5.-С.69-74.
2. J.J. Taylor, P.M. Preshaw, E. Lalla, A review of the evidence for pathogenic mechanisms that may link periodontitis and diabetes, J. Clin. Periodontol. 2013; 40:113–134
3. Кречина Е.К. Эффективность воздействия ФДТ на морфоструктурные изменения в тканях пародонта (экспериментальное исследование). / Е.К Кречина, П.В.Ефремова, А.В. Волков, Е.В Рожнова.//Стоматология . – 2016.-Том 95.-№6.-С.33.



Рубникович С.П., Денисова Ю.Л.

**ВАКУУМ-УФО-ТЕРАПИЯ В СИСТЕМЕ КОМПЛЕКСНОГО
ЛЕЧЕНИЯ ПАЦИЕНТОВ С ХРОНИЧЕСКИМ
ГЕНЕРАЛИЗОВАННЫМ СЛОЖНЫМ ПЕРИОДОНТИТОМ**

Белорусская медицинская академия последипломного образования, Минск,
Республика Беларусь, Белорусский государственный медицинский
университет, Минск, Республика Беларусь

Актуальность: Применением физических факторов в периодонтологии позволяет увеличить положительные результаты лечения. Вместе с этим особое признание получили ультрафиолетовые лучи, для которых характерно бактерицидное действие, благоприятное влияние на систему гемостаза, снижение активности щелочной фосфатазы, ускорение смены фаз воспалительного процесса, что важно при лечении воспалительных болезнях периодонта, сопровождающихся гноетечением [1]. Наряду с широким использованием различных физических факторов в периодонтологии и ортодонтии применяют очаговый дозированный вакуум. Вакуумное воздействие является стимулятором репаративной регенерации костной ткани при ортодонтическом лечении. Применение вакуумной терапии в комплексе с ортодонтическим лечением сокращает его продолжительность в среднем на 1–1,5 месяцев [2, 3]. Однако данные физические факторы обладают малой проникающей способностью в ротовой полости из-за рефлекторного выделения ротовой жидкости, которая поглощает значительную часть излучения, уменьшая возможность воздействия, создавая трудности в получении “плотного контакта”, что значительно увеличивает сроки лечения и снижает эффективность метода [1].

Ключевые слова: Хронический периодонтит, вакуумная терапия, регенерация костной ткани.



Цель работы: Оценить результаты лечения пациентов с хроническим генерализованным сложным периодонтитом с применением нового метода – вакуум-УФО-терапии.

Материал и методы: Первую группу составили 35 пациентов, которым проводили комплексную терапию без включения в подготовительное (периодонтологическое) лечение вакуум-УФО-терапии. Во вторую группу вошли пациенты, которым проводили комплексное периодонтологическое лечение с включением вакуум-УФО-терапии (32 пациента).

Результаты исследования и их обсуждение: Результаты исследования через 12 месяцев клинического состояния тканей периодонта пациентов показали, что у 10 (28,6%) пациентов отмечали хорошие результаты лечения. У этих пациентов отсутствовали жалобы, признаки воспаления десны. Клинически десневой край был бледно-розовым, десневые сосочки плотные, отсутствовала кровоточивость. Интенсивность микроциркуляции десны составила $35,56 \pm 0,41$ усл. ед., а капиллярное давление было $20,3 \pm 0,43$ мм рт. ст. Удовлетворительные результаты лечения отмечены у 25 (71,4%) пациентов, у которых отмечали жалобы на кровоточивость десны при чистке зубов, показатели объективных методов исследования были отклонены от нормы, а при клиническом обследовании определяли гиперемию десны, отечность десневых сосочков, кровоточивость при зондировании. Интенсивность микроциркуляции десны у пациентов с удовлетворительными результатами составила $28,83 \pm 0,48$ усл. ед.

Во второй группе результаты обследования через 12 месяцев показали, что у 23 (71,9%) пациентов отмечали положительные результаты лечения и микроциркуляцию десны наблюдали в пределах нормы. Следует отметить, что проведенное комплексное лечение позволило стабилизировать патологический процесс в тканях периодонта, поэтому при хороших показателях индексов гигиены и воспаления удовлетворительное состояние



отмечено только у 9 (28,1%) пациентов, так как капиллярное давление было $28,83 \pm 1,01$ мм рт. ст. и интенсивность микроциркуляции – $28,44 \pm 0,38$ усл. ед. В связи с этим им было назначено поддерживающее лечение до полного восстановления микроциркуляции.

Отдаленные результаты исследования клинического состояния тканей периодонта через 24 месяца свидетельствовали о положительном лечебном эффекте применения вакуум-УФО-терапии. Хорошие результаты лечения были достигнуты у 54,3% пациентов первой группы и у 96,9% пациентов второй группы. Превентивная диагностика и лечение обеспечили возможность стабилизировать патологический процесс в тканях периодонта пациентов второй группы, поэтому удовлетворительное состояние отмечено только у 3,1% пациентов в сравнении с группой, где удовлетворительные результаты лечения имели 45,7% пациентов.

Выводы: У пациентов с хроническим генерализованным сложным периодонтитом кроме общепринятого курса лечения (снятие зубных отложений, ортодонтические и ортопедические мероприятия) для стабилизации патологического процесса необходимо использовать вакуум-УФО-терапию. Включение ее в комплекс лечебно-профилактических мероприятий позволило исключить применение местной лекарственной противовоспалительной терапии, сократить сроки подготовительного этапа на 6,9 суток, получить хорошие терапевтические результаты в ближайшие сроки наблюдения у 93,8% пациентов и в отдаленные сроки наблюдения у 96,9%.

Библиографический список:

1. Дедова, Л.Н. Принципы современной физиотерапии у пациентов с болезнями периодонта / Л.Н. Дедова, А.С. Соломевич, Ю.Л. Денисова, С.П. Рубникович, Л.А. Денисов, В.И. Даревский // *Стоматолог*. Минск. – 2018. – № 3 (30). – С. 32–37.
2. Дедова, Л.Н. Диагностика болезней периодонта: Учебно-метод.



пособие / Белор. госуд. мед. унив.; Сост. Л.Н.Дедова – Минск, 2004. – 70 с.

3. Ефанов, О.И. Физиотерапия воспалительных заболеваний челюстно-лицевой области: Учебно-метод. пособие / О.И. Ефанов, А.П. Панина, Г.Н. Перегудова // М., 1986. – 45 с.



Рубникович С.П., Волотовский И.Д., Денисова Ю.Л., Владимирская Т.Э.,
Андреева В.А., Панасенкова Г.Ю.

**ПОКАЗАТЕЛИ РЕГЕНЕРАЦИИ ТКАНЕЙ ПЕРИОДОНТА ПРИ
ИСПОЛЬЗОВАНИИ МЕЗЕНХИМАЛЬНЫХ СТВОЛОВЫХ КЛЕТОК**

Белорусская медицинская академия последипломного образования, Минск,
Республика Беларусь, Институт биофизики и клеточной инженерии
Национальной академии наук Беларуси, Минск, Республика Беларусь,
Белорусский государственный медицинский университет, Минск,
Республика Беларусь

Актуальность: Успехи клеточной биологии создали надежный фундамент для разработки новых подходов в решении вопросов устранения патологии мягких тканей краевого периодонта. Современные методы изоляции клеток и способы их культивирования предполагают использование, как специализированных зрелых клеток, так и их предшественников на любых этапах дифференцировки.

В настоящее время изучаются процессы регенерации тканей периодонта с применением различных имплантируемых материалов [1, 2]. Приобретает большое значение разработка новых методов трансплантации клеток и последующее их внедрение в клиническую стоматологию, что позволит повысить эффективность терапии заболеваний периодонта и улучшить качество жизни пациентов. В настоящее время существуют различные методы лечения рецессии десны с использованием комплекса терапевтических, хирургических, ортодонтических и ортопедических методов. Терапевтическое лечение рецессии десны направлено на коррекцию окклюзионных взаимоотношений, осуществление контроля гигиены полости рта при постоянном диспансерном наблюдении за пациентами [3, 4].



Ключевые слова: Мезенхимальные стволовые клетки, ткани периодонта, регенерация тканей периодонта.

Цель работы: Изучить морфометрические показатели регенерации тканей периодонта при использовании трансплантата на основе мезенхимальных стволовых клеток жировой ткани иммобилизованных на коллагеновом носителе в эксперименте на животных.

Материал и методы: До начала проведения экспериментальных исследований у одной особи в стерильных условиях производили забор жировой ткани в объеме равном 1–2 мл для получения алогичных мезенхимальных стволовых клеток. Для эксперимента в качестве модели использовали рандомбредных самок белых крыс в количестве 60 особей. Оперативное вмешательство выполняли на верхней и нижней челюстях крыс в области резцов. Все животные были разделены на пять групп в зависимости от планируемого метода лечения – по 10 крыс в каждой. Контрольную группу составили 10 лабораторных животных со здоровой десной – интактные крысы.

Результаты исследования и их обсуждение: Первым этапом исследования было создание модели экспериментальной рецессии десны путем механического иссечения тканей периодонта V-образной формы с вестибулярной поверхности твердосплавным шаровидным бором с использованием портативного микромотора. Зубодесневой сосочек между резцами иссекался вначале твердосплавным шаровидным бором, а затем скальпелем с целью формирования «черных треугольников». Учитывая различную степень плотности десневого края, а также величину прикрепленной десны на верхней и нижней челюсти, у всех животных создана экспериментальная рецессия десны в области нижнего резца справа размером 5 мм, в области резца верхней челюсти – 3 мм.



Наименьшую глубину десневого кармана отмечали в V группе животных при использовании инъекций суспензии клеточного трансплантата на стерильном биопластическом коллагеновом материале Коллост® гель 7% через 2 недели и 4 недели эксперимента.

Морфометрический анализ состояния челюстно-зубо-десневых блоков верхней и нижней челюстей экспериментальных животных показал, что глубина десневого кармана в микропрепаратах нижней челюсти крыс в группах с рецессией десны и с использованием инъекции физиологического раствора в ткани десны была достоверно больше ($p < 0,001$), чем в группе интактных животных через 2 и 4 недели эксперимента.

Выводы: Разработана экспериментальная модель рецессии десны у экспериментальных животных, которая в наибольшей степени соответствует изменениям периодонта при рецессии десны у людей. Сравнительный анализ результатов морфометрических исследований показал, что лечение экспериментальной рецессии десны у лабораторных животных при использовании инъекций суспензии клеточного трансплантата на стерильном биопластическом коллагеновом материале Коллост® гель 7% привело к значительному достоверному уменьшению глубины десневого кармана у животных через 28 дней общего наблюдения.

Библиографический список:

1. Рубникович, С.П. Клеточные технологии в лечении пациентов с рецессией десны / С.П. Рубникович, И.Д. Волотовский, Ю.Л. Денисова, В.А. Андреева, Г.Ю. Панасенкова, З.Б. Квачева // Минск : Беларуская навука. – 2019.– С. 20–78.
2. Рубникович, С.П. Применение современных остеопластических материалов в хирургической стоматологии. / С.П. Рубникович, И.С. Хомич // Стоматолог. Минск. – 2014. –№ 4 (15) – С. 56–57.



3. Рубникович, С.П. Клиническая оценка эффективности применения мезенхимальных стволовых клеток в лечении рецессии десны в эксперименте / С.П. Рубникович, Ю.Л. Денисова, В.А. Андреева, Г.Ю. Панасенкова, И.С. Хомич // Стоматолог. Минск. – 2018. – № 2 (29) – С. 36–44.
4. Рубникович, С.П. Костные трансплантаты и заместители для устранения дефектов и аугментации челюстных костей в имплантологии и периодонтологии / С.П. Рубникович, И.С. Хомич // Стоматолог. Минск – 2014. – № 1 (12). – С. 77–86.



Рубникович С.П., Денисова Ю.Л., Андреева В.А., Кузьменко Е.В.

ЭФФЕКТИВНОСТЬ ПРИМЕНЕНИЯ СТВОЛОВЫХ КЛЕТОК ДЛЯ РЕГЕНЕРАЦИИ КОСТНОЙ ТКАНИ

Белорусская медицинская академия последипломного образования, Минск,
Республика Беларусь, Белорусский государственный медицинский
университет, Минск, Республика Беларусь

Актуальность: Вопросы эффективного лечения хронического периодонтита среднетяжелой степени тяжести и ускорения сроков репаративной регенерации костной ткани, а также объективизации методов контроля эффективности проводимой клеточной терапии недостаточно освещены в доступной научной литературе и остаются открытыми [1, 2]. Успешность решения перечисленных выше вопросов напрямую зависит от создания эффективной экспериментальной модели указанной патологии периодонта и выбора корректного метода объективной оценки полученных результатов [1, 3].

Ключевые слова: Мезенхимальные стволовые клетки, периодонтит, регенерация костной ткани.

Цель работы: Установить характер и динамику рентгенологических изменений в костной ткани при применении мезенхимальных стволовых клеток и их дифференцированных в остеогенном направлении аналогов, иммобилизованных на биodeградируемом носителе, для лечения хронического периодонтита в эксперименте.

Материал и методы: В качестве экспериментальных животных (ЭЖ) использовали кроликов обоего пола породы шиншилла в количестве 45 особей. ЭЖ в соответствии с запланированным методом лечения были



разделены на 5 однородных групп: 1 контрольная и 4 опытные группы. Первым этапом исследования являлось создание модели экспериментального периодонтита. Под действием наркоза всем ЭЖ в области межкорневой перегородки центральных резцов нижней челюсти с вестибулярной стороны с помощью фрезы сформированы костные дефекты (КД) шириной 2 мм и глубиной 5 мм. В контрольной группе сформированные КД заполнялись кровяным сгустком, и операционные раны ушивались. В I группе исследования КД заполнялись стерильным биоматериалом в виде мембран на основе костного коллагена. Во II опытной группе сформированные КД заполнялись коллагеновыми мембранами того же размера с взвесью культур 50 тысяч аллогенных мезенхимальных стволовых клеток жировой ткани (МСК ЖТ), в III группе – с взвесью 50 тысяч аллогенных остеиндуцированных МСК ЖТ, в IV группе исследования – со взвесью смеси культур 25 тысяч аллогенных МСК ЖТ и 25 тысяч аллогенных остеиндуцированных МСК ЖТ. После внесения соответствующих материалов в сформированные КД операционные раны у ЭЖ во всех группах исследования ушивались.

Рентгенологический контроль репаративной регенерации костной ткани у кроликов осуществлялся на 14 и 28 сутки и через 2 месяца после операции путем анализа изображений, полученных с помощью конусно-лучевой компьютерного томографа.

Результаты исследования и их обсуждение: Процессы костной репарации, наблюдаемые на 14 сутки после оперативного вмешательства, в группах исследования, в которых замещение сформированных дефектов выполнялось с использованием МСК ЖТ, были значительно более выражены, чем в контрольной и I опытных группах. В то время как внутри указанных групп, не зависимо от типов применяемых стволовых клеток, статистически достоверных отличий не установлено ($p > 0,05$). Процессы костной репарации, наблюдаемые на 28 сутки после оперативного вмешательства, в группах исследования, в которых замещение сформированных дефектов выполнялось



с использованием МСК ЖТ, были значимо более выражены, чем в контрольной и I опытных группах. При этом плотностные характеристики вновь образованной костной ткани в группах, в которых применялись остеоиндуцированные МСК ЖТ, а также смесь культур МСК ЖТ и остеоиндуцированных МСК ЖТ, были значимо выше, чем в группе, в которой применялись недифференцированные МСК ЖТ. Признаки остеорепарации пострезекционного дефекта и показатели минеральной плотности костной ткани в группах, в которых применялись остеоиндуцированные МСК ЖТ, а также смесь культур МСК ЖТ и остеоиндуцированных МСК ЖТ, были наиболее выраженными. При этом в данных группах наблюдалось полное восстановление костной ткани, а коэффициент абсорбции в области вновь образованной костной ткани соответствовал значениям этого показателя для интактной костной ткани данной анатомической области.

Выводы: В результате проведенного экспериментального исследования на модели периодонтального дефекта у кролика, рентгенологического контроля полноты восстановления костной ткани и анализа ее минеральной плотности было установлено, что применение коллагеновых мембран с взвесью культур аллогенных остеоиндуцированных мезенхимальных стволовых клеток жировой ткани, а также мембран с взвесью смеси культур аллогенных мезенхимальных стволовых клеток жировой ткани и аллогенных остеоиндуцированных мезенхимальных стволовых клеток жировой ткани в пропорции 1:1, является наиболее эффективным методом остеорепарации.

Библиографический список:

1. Дедова, Л.Н. Поддерживающая терапия у пациентов с болезнями периодонта / Л.Н. Дедова, Ю.Л. Денисова, А.С. Соломевич // *Стоматолог. Минск.* – 2015. – № 4. – С. 75–81.
2. Рубникович, С.П. Клиническая оценка эффективности



применения мезенхимальных стволовых клеток в лечении рецессии десны в эксперименте / С.П. Рубникович, Ю.Л. Денисова, В.А. Андреева, Г.Ю. Панасенкова, И.С. Хомич // Стоматолог. Минск. – 2018. –№ 2 (29) – С. 36–44.

3. Рубникович, С.П. Клеточные технологии в лечении пациентов с рецессией десны / С.П. Рубникович, И.Д. Вологовский, Ю.Л. Денисова, В.А. Андреева, Г.Ю. Панасенкова, З.Б. Квачева // Минск : Беларуская навука. – 2019.– С. 20–78.



Светлакова Е.Н., Мандра Ю.В., Дементьева К.Д.

**ЭКСПЕРИМЕНТАЛЬНОЕ ИЗУЧЕНИЕ ВЛИЯНИЯ
БИОРЕВИТАЛИЗАЦИИ НА ЗАЖИВЛЕНИЕ ЛАЗЕРНОЙ РАНЫ**

ФГБОУ ВО Уральский государственный медицинский
университет Минздрава России, г. Екатеринбург

Аннотация: В статье представлены результаты комплексного лечения экспериментального пародонтита на авторской модели заболевания с применением диодного лазера и курса инъекций гиалуроновой кислоты. Выявлена положительная динамика течения пародонтита в группе с курсом биоревитализации тканей пародонта.

Ключевые слова: Лазерный кюретаж, диодный лазер, пародонтит, лечение, инъекции, гиалуроновая кислота.

Краткое введение: Заболевания пародонта являются основными причинами потери естественных зубов, что нарушает функцию жевания, эстетики и ухудшает качество жизни [1,2,4].

Цель исследования: Изучение эффективности применения препаратов гиалуроновой кислоты в комплексном лечении пародонтита на экспериментальных животных.

Материал и методы: Исследование проводилось в виварии УГМУ на 12 кроликах породы Советская Шиншилла массой 2,8-3,6 кг. Животным проводили моделирование экспериментального пародонтита в соответствии с авторским способом (патент РФ № 2654598 от 21.05.2018 г) и оставляли для наблюдения на 4 недели [3]. Затем животным проводили лазерный кюретаж диодным лазером SiroLaser (Sirona). Инъекции геля «Ревидент» животным исследуемой группы проводили в технике TST на 3, 7 и 14 сутки. Проводили клинический



осмотр и морфологическое исследование. Выведение из наблюдения животных проводили на 7, 10, 14, 28 день.

Результаты и обсуждение: При гистологическом исследовании органов и тканей у животных, получавших инъекции гиалуроната, при изучении острой и хронической токсичности некробиотических и деструктивных изменений не выявлено. При исследовании печени, почек, сердца, легких, селезенки, желудка - патологических изменений не выявлено ни у одного животного.

При наблюдении за животными среднее время эпителизации в экспериментальной группе составило 7 суток, в контрольной – 10 суток. В группе животных, получавших курс инъекций препарата Ревидент, наблюдалось быстрое уменьшение отека слизистой оболочки десны и гиперемии десневого края.

Проведенное морфологическое исследование показало, что на 10 сутки эксперимента в области корня зуба животного исследуемой группы определяется умеренная инфильтрация лимфоидными элементами мягких тканей и связочного аппарата. Связочный аппарат представлен молодыми коллагеновыми волокнами и функционально-активными фибробластами. На 14 сутки эксперимента в мягких тканях и зубодесневом соединении животного исследуемой группы определяется умеренная инфильтрация лимфоидными элементами с примесью небольшого числа эозинофильных лейкоцитов. На 35 день эксперимента в области корня зуба определяются структуры связочного аппарата, представленные зрелыми коллагеновыми волокнами с правильной ориентацией и клетками фибробластического ряда. В проекции шейки зуба, в слизистой десны и подслизистой определяется умеренная инфильтрация лимфоидными элементами, которая не распространяется на связочный аппарат.



В контрольной группе на 14 сутки обнаруживается очаговая деструкция волокнистых структур связочного аппарата в перифокальных участках пародонта выраженное полнокровие сосудов микроциркуляторного русла с капилляростазом. К 45 дню наблюдения у животного контрольной группы в проекции корня зуба выявляются зрелые коллагеновые волокна структуры связочного аппарата с правильной ориентацией и клетками фибробластического ряда.

Таким образом, использование курса инъекций приводит к снижению активности воспалительного процесса при экспериментальном пародонтите о чем судили на основании положительной динамики клинического наблюдения и морфологического исследования на протяжении 2 месяцев наблюдения.

Библиографический список:

1. Орехова Л.Ю. Стоматологическое здоровье и полиморбидность: анализ современных подходов к лечению стоматологических заболеваний/ Л.Ю. Орехова, В.Г. Атрушкевич, Д.В. Михальченко, И.А. Горбачева, Н.В. Лапина // Пародонтология. – 2017. - №3(83). – С. 15 – 17.
2. Полушина Л.Г. Клинико-иммунологическая характеристика пациентов с хроническим пародонтитом / Л.Г. Полушина, Е.Н. Светлакова, Ю.В. Мандра, В.В. Базарный // Медицинская иммунология. – 2017. – Т.19. - №5. – С. 193.
3. Светлакова Е.Н., Полушина Л.Г., Максимова А.Ю., Семенцова Е.А., Жегалина Н.М., Мандра Ю.В., Базарный В.В. Патент РФ 2654598. Способ моделирования экспериментального пародонтита.
4. Мандра Ю. В. Лазерные технологии / Ю.В. Мандра, Х.Т. Абдулкеримов, Е.Н. Светлакова, С.С. Григорьев, Н.М. Жегалина,



Е.А. Семенцова, М.И. Власова, Ю.А. Болдырев, А.Ю. Котикова,
А.С. Ивашов, А.В. Легких, Т.Х. Абдулкеримов, И.А. Диомидов. –
Екатеринбург: Издательский Дом «ТИРАЖ». – 2019. - 140 с.



Селифонов А.А

**ЧАСТОТА ВОЗНИКНОВЕНИЯ, ТЯЖЕСТЬ ТЕЧЕНИЯ И
СОПУТСТВУЮЩИЕ ЗАБОЛЕВАНИЯ ХРОНИЧЕСКОГО
РЕЦИДИВИРУЮЩЕГО АФТОЗНОГО СТОМАТИТА**

Детская поликлиника №3 филиал ГУЗ "СДИКБ № 5", г.Саратов

Аннотация: Хронический рецидивирующий афтозный стоматит (ХРАС) – воспалительное заболевание слизистой оболочки полости рта, характеризующееся рецидивирующим высыпанием афт, длительным течением и периодическими обострениями. Несмотря на большое количество исследований, отраженных в отечественной и зарубежной литературе, доминирующие причины и патогенез этого стоматологического заболевания до сих пор не сформулированы. В связи с этим анализ течения и лечения ХРАС является актуальной задачей стоматологии в настоящее время.

Ключевые слова: Хронический рецидивирующий афтозный стоматит, дети, подростки, гигиена полости рта, сопутствующие заболевания, тяжесть течения.

Введение: Для ХРАС характерно понижение иммунологической реактивности и неспецифической защиты, аутоиммунные сдвиги, наличие очагов хронической инфекции в организме (различные ЛОР заболевания, хронический тонзиллит, фарингит, гайморит, являющая нарушение бактериального равновесия в ротовой полости, заболевания желудочно-кишечного тракта (ЖКТ), аллергическая настроенность, и др.), а также влияние ряда неблагоприятных факторов (хронический стресс, повышенная нервная лабильность, вредные привычки (в том числе нарушение диеты с преобладанием углеводов и сахаров) и др.). Анализ течения заболевания у



детей и подростков в сочетании с сопутствующими заболеваниями и гигиенической оценкой состояния полости рта могут приблизить к пониманию провоцирующих факторов, предрасполагающих к возникновению такого сложного стоматологического заболевания как ХРАС.

Цель исследования: Проанализировать амбулаторные карты пациентов в возрасте от 6-17 лет, обращавшихся на прием в стоматологический кабинет за период с июля 2019 г. по декабрь 2019 г., оценить их стоматологический статус, определить процент детей и подростков с установленным диагнозом ХРАС (K12.0 по МКБ10). Определить наличие сопутствующих патологий и общее гигиеническое состояние полости рта у пациентов с ХРАС (и во всей группе обратившихся в стоматологический кабинет).

Материал и методы: Амбулаторные карты пациентов в возрасте от 6 до 17 лет, обратившихся в стоматологический кабинет детской поликлиники №3 г. Саратова. Статистическая обработка полученных данных с использованием прикладных программ Microsoft Office (Excel).

Результаты и обсуждение: Всего за период с июля 2019 г. по декабрь 2019 г. в стоматологический кабинет обратилось 1045 пациентов в возрасте от 6 до 17 лет (578 женского пола и 467 мужского пола). Из общего количества обратившихся диагноз ХРАС был установлен у 119 человек (58 девочки и 61 мальчик), что составляет 11% от всех зафиксированных пациентов. Адреса проживания пациентов, прикрепленных к поликлинике находятся в Волжском районе г. Саратова, который считается экологически благоприятным по экологической нагрузке. Бассейн реки Волга, зеленые насаждения и небольшое число производственных предприятий делают техногенную нагрузку данного района не превышающей нормативы, основные загрязнения приходится на выбросы автотранспорта. При анализе пациентов с ХРАС были определены две клинические формы ХРАС: легкая и тяжелая (рецидивирующие глубокие афты и язвы). Пациенты с ХРАС легкая форма была выявлена у 78 человек (32 девочки и 46 мальчиков) и у 31 человека (16



девочек и 15 мальчиков) тяжелая форма, что составляет 72 и 28% от общего числа пациентов с ХРАС соответственно. Легкая форма ХРАС характеризовалась появлением одиночных афт, локализованных на боковых сторонах языка, слизистой оболочке (СО) губ, щек, десен и парестезией слизистой оболочки в месте возникновения афт. Афты эрозированы и покрыты фибринозным белесым налетом с гиперемированным ободком. Тяжелая форма ХРАС характеризовалась наличием нескольких или множественных афт, которые локализовались на боковых сторонах языка, слизистой оболочке губ, щек, десен, зева, глотки. Клиническое проявление в виде болезненного уплотнения СО на котором в течение нескольких дней образовывалась глубокая язва с гиперемией вокруг. Определялся участок некроза с полным разрушением эпителия и базальной мембраны и воспалением в собственно пластинке СО и подслизистой основе. Все пациенты получали комплексное традиционное лечение, включающее устранение травматических факторов, назначение антисептических средств, местных обезболивающих, эпителизирующих средств и прием витаминных препаратов. Нами было проведено определение гигиенического состояния полости рта и определение некоторых этиопатогенетических сопутствующих факторов.

Таблица 1

Основные клинические симптомы, некоторые этиопатогенетические факторы и стоматологические индексы у детей и подростков, выявленные за 6 месяцев.

Критерий	Легкая форма ХРАС	Тяжелая форма ХРАС
Эпителизация афт	в среднем через 5-7 дней	2,5-3 месяца
Увеличение регионарных лимфоузлов	15%	79%
Выявлена аллергия	35%	85%



Хронические ЛОР заболевания	42%	44%
Психоневрологический статус	34%	67%
Гастрит	31%	34%
Колит	11%	9%
Частота рецидивов за полгода	1 до 3 раз	-
Перенесенные ОРВИ	47%	45%
Обострение хронических заболеваний	27%	29%
Перенесенные желудочно-кишечные отравления и токсические повреждения	7%	5%
Показатели индекса гигиены ОНІ-S	1,62±0,08 (удовлетворительный) *	3,51±0,07 (неудовлетворительный) *
КПУ (p<0,05)	10,8±0,6 (средняя интенсивность)	17,2±0,4 (высокая интенсивность)

* (p<0,05)

Нами был проведен анализ уровня гигиены и распространенности кариеса у всех пациентов стоматологического кабинета за исследуемый период. В 37% случаях были характерны высокие показатели индекса гигиены ОНІ-S 3,24±0,07; в 48% - удовлетворительный 1,27±0,04 и в 15% - хороший 0,59±0,05. Выявлена высокая интенсивность и распространенность кариеса зубов. КПУ в 19% соответствует высокой интенсивности 16,4±0,2, в 68% случаях - средней интенсивности 11,8±0,6 и в 13% кариеса не выявлено. Во всех случаях значения компонентов «П» и «К» статистически различались друг от друга, что оценивалось по t критерию Стьюдента (p<0,05).



Выводы: Установлено, что более половины всех обратившихся имеют неудовлетворительную гигиену полости рта, что безусловно является провоцирующим фактором в развитии воспалительных заболеваний СО и ХРАС. Очевидна необходимость проведения персонифицированных разъяснительных бесед совместно с родителями, мотивирующими к регулярному профилактическому посещению врача стоматолога, выявлению хронических очагов инфекции и обучению гигиене и чистке зубов (с анализом ошибок).

Библиографический список:

1. Боровский Е.В., Машкиллейсон А.Л. Заболевания слизистой оболочки полости рта и губ: Руководство. М.: Медицина; 1984: 137с.
2. Волков Е.А., Бутова В.Г., Позднякова Т.И., Дзугаева И.И. Клинические рекомендации (протокол лечения) хронический рецидивирующий афтозный стоматит. // Российский стоматологический журнал. -2014.-Т.18.- №5.- С.35-49.



Смирнова Е.А., Попова О.В.

**ФАСИЛИТИРУЮЩЕЕ ОБЩЕНИЕ С ОБУЧАЮЩИМИСЯ, КАК
УСЛОВИЕ РЕАЛИЗАЦИИ КОМПЕТЕНТНОСТНОГО ПОДХОДА**

ФГБОУ ВО ДВГМУ Минздрава России, г. Хабаровск

Аннотация: Главная задача современной системы образования – создание условий для качественного обучения. Внедрение компетентностного подхода – это важное условие повышения качества образования медицинского вуза. Фасилитирующее общение с обучающимися дает возможность ориентироваться в современном обществе, формирует способность личности быстро реагировать на запросы времени. Сегодня главной задачей является подготовка выпускника такого уровня, чтобы попадая в проблемную ситуацию, он мог найти несколько способов её решения, выбрать рациональный способ, обосновав своё решение.

Ключевые слова: Фасилитирующее общение, компетентностный подход, процесс обучения, педагогическая деятельность.

Анализируя реализацию компетентностного подхода в современном профессиональном образовании обучающихся образовательных организаций высшего образования необходимо отметить, что соответствие молодого специалиста требованиям его должности, определяются сегодня профессиональными стандартами, которые отражают сформированные в процессе учебной деятельности профессиональные навыки и умения. В данном ключе компетенцию можно трактовать, как определенное сочетание индивидуальных характеристик, необходимых для эффективной реализации профессиональной деятельности в рамках заданных условий и определенного уровня, обеспечивающего качественное предоставление услуг [6, 10].



Осуществление процесса обучения в компетентностной парадигме предполагает трансформацию традиционного видения учебного процесса, выстроенного в формате односторонней коммуникации. «Знаниевая» траектория построения учебного процесса опиралась на трансляции преподавателем информации, а основная задача обучающегося – воспроизведение полученной информации. Обучающийся в данной системе не учится усваивать способ мышления, приводящий к открытию новых знаний ставить, задавать вопросы, обращаться за помощью к преподавателю-тьютору, приобретать знания в деятельности, моделирующей будущую профессиональную деятельность. а учится усваивать знания, отвечать правильно на поставленные вопросы, усваивать формулировки, доказательства, воспроизводить информацию [8].

Необходимо также отметить, что односторонний коммуникационный процесс в формате «преподаватель-обучающийся» присутствует не только в форме проведения лекционных, но и практических занятий. Придавленная форма коммуникации, существующая столь долгое время, неприемлема сегодня и в качестве альтернативы можно рассмотреть внедрение не только интерактивных форм проведения занятий, а также применение открытого в педагогике и психологии явление фасилитации, которое позволит сформировать навыки необходимые в профессиональном общении [9].

Сам термин фасилитация, применительно к данной риторике можно рассматривать как действие, направленное на оказание помощи, создание и поддержание условий, которые не выдвигают препятствий для достижения поставленной цели, но облегчают его [4].

В образовательном процессе данное направление позволит активизировать учебную и познавательную работу обучающихся в проведении практических активных занятиях, что приведет к облегчению отработки профессиональных навыков и умений, а также видов деятельности, связанных с презентацией в аудитории заранее подготовленных сложных



заданий в присутствии на занятии посторонних людей, которыми могут стать либо представители параллельных потоков обучающихся, либо приглашённые преподаватели, работающие на лекционных занятиях [2].

Педагогическая составляющая данного явления приводит к усилению эффективности процесса образования, что в свою очередь находит свое отражение в развитии субъект-субъектных отношений в педагогическом процессе посредством построения специфического формата взаимодействия между педагогом и обучающимся, что в свою очередь отражается на особом стиле общения субъектов. Педагогическая фасилитация в подготовке студентов-медиков к профессиональной деятельности приведет к преодолению «знаниевой парадигмы», уходу от закреплённых в восприятии обучающихся, да и самих педагогов исполнительских действий, заключающихся в «чистой переработке» транслируемого материала, и позволит в будущем молодому специалисту самостоятельно анализировать ситуацию и принимать нестандартные решения. Применение данной технологии в процессе обучения предоставит преподавателю применять те формы активного обучения, которые будут способствовать креативной подаче информации и формированию умений рассуждать, искать новые грани проблем в уже известном материале, увеличению остаточных знаний у обучающихся [1, 5].

Изменение профессиональной позиции педагога в процессе взаимодействия с учебной аудиторией позволит сменить ориентир с позиции «над», на - «вместе». Это достигается за счет имени внутригруппового взаимодействия, что можно отразить в форме интерактивного взаимодействия: преподаватель – студент – студент, при этом очень важно акцентировать внимание на способах внутригруппового взаимодействия, а именно: как обучающиеся встраивают процесс коммуникации, кодируют и декодируют полученную информацию, какие невербальные сигналы



подаются в процессе решения обозначенной проблемы, реализуют групповую работу, распределяют роли, разрешают конфликты [3].

Бесспорно, что главный инициатором реализации интерактивного метода обучения и непосредственно самого фасилитирующего общения является преподаватель, задающий соответствующую атмосферу, а именно: создание ситуации успеха, уверенности в восприятии, что учебные задачи обучающийся сможет решить, формировании интереса к происходящему, терпимое отношение к ошибкам, позитивное подкрепление полученных результатов, обратная связь [7].

Таким образом, применение в образовательном процессе фасилитирующего общения позволит более активно выстраивать процесс обучения, применять интерактивные методы для выстраивания взаимодействия в диалоговом режиме, что не может не отразиться на качестве восприятия информации и реализации компетентного подхода в обучении.

Библиографический список:

1. Денисова Т.С., Попова О.В., Юркевич А.В. Современная лекция в реализации компетентного подхода / Актуальные вопросы стоматологии Сборник научных трудов, посвященный основателю кафедры ортопедической стоматологии КГМУ профессору Исааку Михайловичу Оксману. - 2019. - С. 119-124.
2. Попова О.В. Влияние социокультурной среды на адаптацию иностранных студентов в условиях российского ВУЗа / Актуальные вопросы стоматологии Сборник научных трудов, посвященный основателю кафедры ортопедической стоматологии КГМУ профессору Исааку Михайловичу Оксману. Казань, 2018. - С. 297-302.
3. Попова О.В., Денисова Т.С. Социальная адаптация студентов первокурсников к условиям ВУЗа / Актуальные вопросы стоматологии



Сборник научных трудов, посвященный основателю кафедры ортопедической стоматологии КГМУ профессору Исааку Михайловичу Оксману. - 2019. - С. 252-256.

4. Самарова О.В. Фасилитация. Легко учиться, легко говорить // Иностранные языки: интернет-издание для учителя. 2014. № 12 (лето) [Электронный ресурс] URL: <http://www.iyazyki.ru>>2013/01/facilitation-easy

5. Смирнова Е.А. Социальные детерминанты формирования профессионального престижа социальных работников: региональный аспект: автореф. дис. на соиск. ... канд. соц. наук / Тихоокеанский государственный университет. Хабаровск, 2013. - 20с.

6. Смирнова Е.А. Формирование трудовой мотивации молодых специалистов с высшим гуманитарным образованием (на примере вузов г. Хабаровска) // Власть и управление на Востоке России. - 2016. - № 1 (74). - С. 110-116.

7. Смирнова Е.А., Лисовская И.В. Подростковый возраст и трудная жизненная ситуация: анализ социальной проблемы // Власть и управление на Востоке России. - 2016. - № 3 (76). - С. 114-120.

8. Тармаева С.В., Антонова А.А., Елистратова М.И., Кемайкина Н.Г., Чабан А.В., Осетрова Т.С., Оскольский Г.И., Юркевич А.В., Бобылев Н.Г., Бобылев А.Г., Тарасова Ф.И., Зарицкий П.В., Берикашвили Г.Т., Служаев И.Ф., Зелинский М.Ф. Сборник клинических визуализированных ситуационных задач по стоматологии: учебное пособие для студентов стоматологических факультетов медицинских вузов / Хабаровск, 2010.

9. Юркевич А.В., Запасных Д.О. Роль современных технологических средств визуализации в совершенствовании методов образовательного процесса / Инновационные технологии обучения в высшей медицинской школе Материалы учебно-методической конференции для



преподавателей высшей школы. Ответственный редактор Г.С. Томилка. - 2013. - С. 52-53.

10. Юркевич А.В., Машина Н.М. Опыт проведения первичной аккредитации выпускников стоматологического факультета ДВГМУ / Актуальные вопросы стоматологии Сборник научных трудов, посвященный основателю кафедры ортопедической стоматологии КГМУ профессору Исааку Михайловичу Оксману. Казань, 2018. - С. 527-530.



Соломенко Н.И.

ОШИБКИ ПРИ ПЕРЕВОДЕ СТОМАТОЛОГИЧЕСКИХ ТЕКСТОВ С РУССКОГО ЯЗЫКА НА АНГЛИЙСКИЙ

ФГБОУ ВО ДВГМУ Минздрава России, г. Хабаровск

Аннотация: Статья посвящена проблеме перевода профессионально-ориентированных текстов, в данном случае текстов по стоматологической тематике, с русского языка на английский. Автор анализирует особенности перевода медицинских, в частности стоматологических текстов и ошибки, которые встречаются при переводе этих текстов. Тексты были выложены в Интернете.

Ключевые слова: Перевод, медицинский, тексты по стоматологии, русский язык, английский язык, ошибки.

Перевод медицинских текстов требует от переводчика знания или понимания латыни, так как английская медицинская лексика часто имеет греко-латинское происхождение. Медицинский перевод требует от переводчика быть не просто лингвистически грамотным, но и иметь глубокие знания в области медицины.

Цель исследования: Рассмотрение основных ошибок, которые встречаются в медицинских текстах, в частности текстах по стоматологии. Данные тексты были найдены студентами-стоматологами, изучающими английский язык в рамках предмета «научно-технический перевод», который изучается во втором семестре первого курса. По неизвестным нам причинам в сеть выкладываются тексты, которые явно переведены с русского языка не носителями английского языка. Нами были проанализированы тексты, взятые с сайта healthline:medical.com [2, 10].



При переводе стоматологической лексики мы увидели ошибки, которые можно разделить на несколько групп.

Название стоматологических специальностей. Самыми распространенными ошибками были «therapeutic stomatology», что является абсолютной калькой с русского языка. Название данной специальности в аутентичных источниках - «general dentistry». «Ортопедическая стоматология» была переведена как «orthopedic dentistry», правильное название данной специальности «prosthetic dentistry». Анализ англоязычных текстов по стоматологии показал, что термин «stomatology» не встретился ни разу [3, 9].

Специальная анатомическая лексика, относящаяся к структуре зуба и челюстно-лицевого аппарата: maxilla, mandibular, occlusion, malocclusion, fusion, apex, crown, root. Ошибочным было употребление слова «channe» в значении «канал». По всей видимости, переводчик воспользовался электронным словарем, где не всегда представлены все значения слова. «Baby teeth», очевидно, были переводом выражения «молочные зубы» [1].

В терминологической стоматологической лексике есть кодифицированный термин «filling», который обозначает «пломбу». В исследованных текстах встречались слова «installation and inclusion», которые не имеют никакого отношения к стоматологии. Встречались ошибки и при переводе лексики общего употребления [4].

«Причина» было переведено как «reason», хотя существует кодифицированный медицинский термин «cause». Глагол «to crumble» не может использоваться в отношении зуба и его структур. При описании диеты, которая поможет сохранить зубы здоровыми, встретился глагол «to tune», который диссонирует с общим медицинским контекстом, по смыслу там был нужен глагол «to change». Слово “subspecies” было явно предложено электронным словарем и находилось вне контекста статьи. Фразовый анализ показал, что должно было быть применено слово “field”. Приведем пример предложений, в которых были сделаны сразу несколько ошибок. «Therapeutic



dentistry as a subspecies of science studies the causes of the diseases in the oral cavity». «Endodontic procedures». «Aimed at the treatment of tissues that are in close proximity to the tooth, as well as the channels of the tooth». «Modeling and installation on the teeth of the parts that have been lost». «Proper oral hygiene is also important». «You should avoid acidic and spicy foods if those foods have triggered outbreaks in the past» [6, 8].

Рамки данной статьи не позволяют подробно остановиться на всех видах ошибок. Суммируя все вышесказанное, ошибки при переводе стоматологических текстов с русского языка на английский можно обобщить следующим образом. Ошибки при переводе специальных терминов. Неправильное использование термина или замена его словом из общеупотребительной лексики. Морфологические ошибки, нарушения категориальных форм частей речи и грамматических правил. Стилиевые и стилистические ошибки, когда совмещаются несовместимые фразы и предложения [5, 7].

Библиографический список:

1. Денисова Т.С., Попова О.В., Юркевич А.В. Современная лекция в реализации компетентного подхода / Актуальные вопросы стоматологии Сборник научных трудов, посвященный основателю кафедры ортопедической стоматологии КГМУ профессору Исааку Михайловичу Оксману. - 2019. - С. 119-124.
2. Соломенко Н.И. Алгоритм обучения навыкам перевода профессионально ориентированных медицинских текстов / Теоретические и прикладные аспекты современного лингвистического образования в условиях неязыкового вуза Материалы Международной научно-методической конференции. Редколлегия: А.А. Андреев [и др.]. - 2017. - С. 143-147.
3. Соломенко Н.И. Алгоритм обучения навыкам перевода



профессионально ориентированных медицинских текстов по стоматологии / Стоматология - наука и практика, перспективы развития
Материалы юбилейной научно-практической конференции с международным участием, посвященной 40-летию кафедры стоматологии детского возраста ВолгГМУ. - 2018. - С. 286-289.

4. Соломенко Н.И. Опыт обучения переводу английской терминологии в области управления и организации здравоохранения / Теоретические и прикладные аспекты современного лингвистического образования в условиях неязыкового вуза сборник материалов Всероссийской научно-методической конференции с международным участием. - 2016. - С. 171-174.

5. Соломенко Н.И. Особенности перевода медицинской лексики / Теоретические и прикладные аспекты современного лингвистического образования в условиях неязыкового вуза сборник материалов Всероссийской научно-методической конференции с международным участием. - 2016. - С. 166-171.

6. Соломенко Н.И. Способы перевода терминологической лексики по стоматологической специальности "Ортодонтия" / Стоматология - наука и практика, перспективы развития
Материалы юбилейной научно-практической конференции с международным участием, посвященной 40-летию кафедры стоматологии детского возраста ВолгГМУ. - 2018. - С. 289-290.

7. Соломенко Н.И. Творческая работа студентов-стоматологов как средство развития и самоорганизации личности / Актуальные проблемы и перспективы развития стоматологии в условиях севера Сборник статей межрегиональной научно-практической конференции, посвященной 60-летию ГАУ РС (Я) «Якутский специализированный стоматологический центр». - 2019. - С. 15-19.

8. Соломенко Н.И., Юркевич А.В. Принципы отбора материала для



итоговой рейтинговой оценки знаний студентов-стоматологов по иностранным языкам / Стоматология - наука и практика, перспективы развития Материалы юбилейной научно-практической конференции с международным участием, посвященной 40-летию кафедры стоматологии детского возраста ВолгГМУ. - 2018. - С. 291-293.

9. Тармаева С.В., Антонова А.А., Елистратова М.И., Кемайкина Н.Г., Чабан А.В., Осетрова Т.С., Оскольский Г.И., Юркевич А.В., Бобылев Н.Г., Бобылев А.Г., Тарасова Ф.И., Зарицкий П.В., Берикашвили Г.Т., Служаев И.Ф., Зелинский М.Ф. Сборник клинических визуализированных ситуационных задач по стоматологии Учебное пособие для студентов стоматологических факультетов медицинских вузов / Хабаровск, 2010.

10. Юркевич А.В., Запасных Д.О. Роль современных технологических средств визуализации в совершенствовании методов образовательного процесса / Инновационные технологии обучения в высшей медицинской школе Материалы учебно-методической конференции для преподавателей высшей школы. Ответственный редактор Г.С. Томилка. - 2013. - С. 52-53.



Фалалеева Е.А., Громов Я.П.

АНАЛИЗ КРИСТАЛИЧЕСКОГО СОСТОЯНИЯ РОТОВОЙ ЖИДКОСТИ ДЕТЕЙ ДОШКОЛЬНОГО ВОЗРАСТА

ФГБОУ ВО «Кировский государственный медицинский университет»

Министерства здравоохранения Российской Федерации, г. Киров

Аннотация: В настоящее время очень актуальна проблема здоровья ротовой полости детей дошкольного возраста. Причиной является, как не достаточное проведение гигиенических процедур полости рта, так и факторы общего и местного иммунитета, отсутствие своевременной ранней профилактики. Проведенная работа позволяет оценить состояние ротовой жидкости по данным кристаллоскопического анализа для детей младшего дошкольного возраста.

Ключевые слова: гигиена полости рта, лечение, профилактика, кристаллография, ротовая жидкость, микропрепарат.

При рассмотрении кристаллогенеза биологических жидкостей, в частности слюны показано, что внешние характеристики биожидкости определяют результат кристаллизации. Разнообразие форм кристаллов образующихся в ней обуславливает как общее состояние здоровья пациента, так и состояние ротовой полости. Характеристики кристаллизации слюны можно считать показательным параметром состояния здоровья пациента, а в частности состоянием здоровья его ротовой полости.

Цель исследования: Оценить кристаллоскопические показатели ротовой жидкости у детей младшего дошкольного возраста в зависимости от их уровня гигиены.

Материалы и методы исследования: Нами было проведено исследование ротовой жидкости 52 детей возраста $5,17 \pm 0,06$ лет на базе



кафедры стоматологии Кировского государственного медицинского университета. Определялся уровень гигиены при помощи индекса ИГР-У. Забор слюны проводился однократно утром, натощак без дополнительной стимуляции и позволял оценить общее состояние ротовой жидкости исследуемых. В исследовании был использован метод классической кристаллоскопии - методика изучения кристаллогенных свойств биологических жидкостей, основанной на кристаллизации собственного биосубстрата без добавления химических инициаторов кристаллогенеза, а также метод тезеографии, позволявший определить кристаллизацию ротовой жидкости при влиянии веществ, усиливающих кристаллизацию.

Результаты и обсуждение: В результате проведенного нами исследования были получены данные кристаллизации слюны детей дошкольного возраста.




Рис.1 А – кристаллоскопия слюны участника исследования, Б – тезеография слюны участника исследования.

На рис. 1 предоставлены фотографии слюны одного из участников исследования ИГР-У=2,0, имевшего хорошую кристаллическую картину состояния ротовой жидкости. На рис. 1А видно, что ротовая жидкость имеет достаточно упорядоченную структуру, рост кристаллов проходил однонаправленно, наблюдается их правильная дендроидная форма, симметрия кристаллов не нарушена, соответственно данная форма фации имеет низкий

уровень деструкции, хорошие показатели индекса структурности и кристаллизации. Краевая зона оптимального размера, равномерная, без трещин, что говорит о нормальном уровне белка в слюне.

На рис. 1Б наблюдается слюна того же участника группы, но с использованием дополнительного агента, позволяющего оценить рост кристаллов слюны в условиях повышенной кристаллизации. Показано, что при высокой собственной кристаллизации, добавление такого агента приводит к увеличению количества кристаллов, закономерно уменьшается белковая зона, деструкция фации практически не меняется, а кристаллы становятся более крупными и объемными.

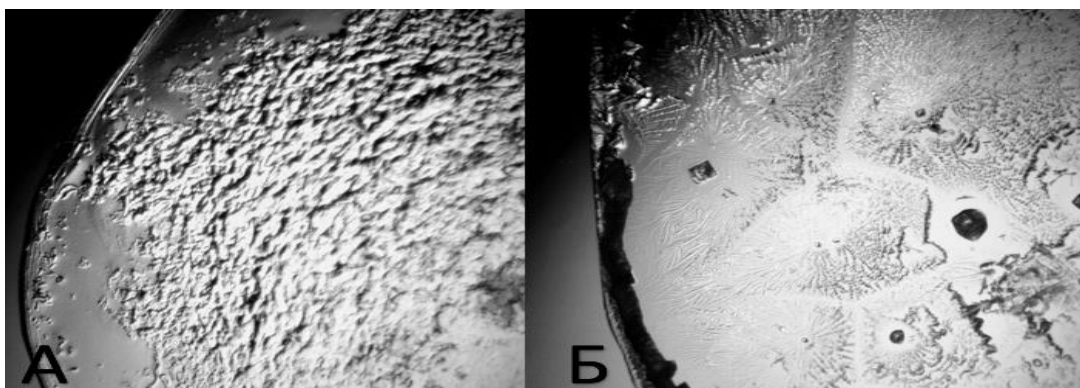


Рис. 2 Рис.1 А – кристаллоскопия слюны участника исследования, Б – тезиография слюны участника исследования.

На рис. 2 А,Б показана картина кристаллизации другого участника группы имевшего ИГР-У= 1,6 и как следствие худшую кристаллическую картину ротовой жидкости. На рис 1А наблюдается кристаллизация собственной ротовой жидкости без добавления инициаторов. На микропрепарате плохо различимы кристаллы, не четко определяется и расположена не равномерно краевая зона. В целом фация представляет собой практически разрушенный деструкцией микропрепарат. При использовании инициатора происходит кристаллизация ротовой жидкости рис. 2Б, однако, данная кристаллизация проходит лишь за счет добавления дополнительного кристаллизующего

агента и уменьшение деструкции фации происходит так же за счет него. Белковая зона так же остается не равномерной, проба не симметрична, кристаллизация происходит по всей области пробы.

В целом, общее состояние ротовой жидкости для всех исследуемых дошкольников можно оценить из данных предоставленных в таблице 1.

Таблица 1.

Данные кристаллоскопического анализа ротовой жидкости детей
младшего дошкольного возраста

Показатель	Значение
Кристаллоскопия	
ИС	2,39±0,02
Кр	2,40±0,02
СДФ	1,94±0,10
Кз	0,62±0,11
Тезиография	
ТЗ	3,14±0,17
Кр	2,49±0,07
СДФ	2,01±0,13
Кз	0,12±0,02
ИГР-У	1,67±0,04

Как видно из таблицы 1, показатели кристаллизации ротовой жидкости для анализируемой группы детей имеют средние значения, но все же не достигают нормы условно здоровых людей. Достаточно высок индекс деструкции микроперпаратов, хотя кристаллизация слюны довольно высокая.

Заключение: Исходя из полученных данных можно говорить о том, что в данной работе имеется достаточно большой разброс кристаллических



показателей для группы детей, и зависит от уровня гигиены. Однако работа может представлять практический интерес для дальнейшего исследования.

Библиографический список:

1. Громова С.Н. Связь микрокристаллизации ротовой жидкости детей с их микробиологическим составом и клиническими проявлениями / Громова С.Н., Ковалева Л.К., Мартусевич А. К. // ГИСТОЛОГИЯ. КЛИНИЧЕСКАЯ И ЭКСПЕРИМЕНТАЛЬНАЯ МОРФОЛОГИЯ. Материалы второй научно-практической конференции студентов и молодых ученых с международным участием, посвященной 30-летию Кировского ГМУ – Киров, 2017. – С.84-86
2. Сравнительный анализ интенсивности и распространенности кариеса зубов у двухлетних детей в городе Киров / Комарова М.О., Сметанина О.С., Громова С.Н., Макарчук О.А. // АКТУАЛЬНЫЕ ВОПРОСЫ СОВРЕМЕННОЙ МЕДИЦИНСКОЙ НАУКИ И ЗДРАВООХРАНЕНИЯ. Материалы IV Международной научно-практической конференции молодых учёных и студентов, IV Форума медицинских и фармацевтических вузов России «За качественное образование», посвященные 100-летию со дня рождения ректора Свердловского государственного медицинского института, профессора Василия Николаевича Климова. 2019. С. 1106-1110.
3. Модификация кристаллогенных свойств смешанной слюны условиями микроокружения. / Мартусевич А.К., Ковалева Л.К., Громова С.Н., Прудникова З.П. // СОВРЕМЕННЫЕ ДОСТИЖЕНИЯ СТОМАТОЛОГИИ: сборник всероссийской научно-практической конференции с международным участием, посвященной 30-летию Кировского государственного медицинского университета – Киров, 2017. –С. 97-99



Хомич И.С.

ВЛИЯНИЕ УЛЬТРАЗВУКА НА ОСТЕОРЕПАРАЦИЮ ВОКРУГ ДЕНТАЛЬНЫХ ИМПЛАНТАТОВ

Белорусская медицинская академия последипломного образования, Минск,
Республика Беларусь

Актуальность: Результаты ряда исследований свидетельствуют, что импульсные ультразвуковые волны могут ускорять заживление переломов трубчатых костей и нижней челюсти [1]. Низкоинтенсивный импульсный ультразвук имеет прямое влияние на клеточную физиологию, увеличивая включение ионов кальция в хрящевой и костной клеточных культурах и стимулируя экспрессию генов, участвующих в процессе заживления [2, 3]. В дополнение к модулированию экспрессии генов ультразвук может стимулировать ангиогенез и увеличивать кровоток вокруг перелома [4, 5].

Ключевые слова: Дентальный имплантат, ультразвук, остеорепарация.

Цель работы: Экспериментально и клинически обосновать целесообразность и доказать эффективность применения ультразвука для восстановления и формирования костной ткани при дентальной имплантации.

Материал и методы: Для изучения характера морфологических изменений в периимплантной костной ткани под влиянием ультразвука проводили экспериментальные исследования на 77 кроликах породы Шиншилла, разделенных на три группы: первая группа – 27 кроликов с традиционным методом имплантации, вторая – 25 кроликов с озвучиванием дентальных имплантатов, третья группа – 25 кроликов с озвучиванием дентальных имплантатов и последующим ультразвуковым воздействием на периимплантную область.



При морфометрическом анализе гистологических препаратов определяли площадь активной остеобластической поверхности, площадь новообразованной (грануляционной, фиброретикулярной и костной) периимплантационной ткани и индекс интеграции.

Статистическая обработка данных выполнена в соответствии с современными требованиями с применением Microsoft Excel 2010 (версия 10,0, StatSoft, Inc., США) и программы Statistica 6.0.

Результаты исследования и их обсуждение: Результаты статистического исследования площади активной остеобластической поверхности показали, что в первой группе животных, где применяли традиционное лечение, на всех сроках эксперимента площадь костных трабекул с высокой плотностью остеогенных клеток была достоверно ниже, чем в третьей группе (с комбинированным воздействием низкочастотным ультразвуком на имплантаты и периимплантные ткани).

Выводы: Комбинированное воздействие низкочастотным ультразвуком на дентальные имплантаты и на периимплантные ткани оперированной области у животных способствует формированию костной ткани, приближенной по гистологической структуре к материнской кости, с полной и более прочной интеграцией новообразованной костной ткани с поверхностью имплантата, что проявляется в более интенсивном костеобразовании, более быстром созревании грануляционной ткани и замещении ее ретикуло-фиброзной на ранних стадиях репаративных процессов, формировании трабекулярной и пластинчатой кости на поздних стадиях.

Библиографический список:



1. Low intensity pulsed ultrasound stimulates osteogenic activity of human periosteal cells / K. S. Leung [et al.] // Clin. Orthop. and Relat. Res. – 2004. – N 418. – P. 253–259.
2. Рубникович, С. П. Использование низкочастотного ультразвука в дентальной имплантации (экспериментальное исследование) / С.П. Рубникович, И.С. Хомич, В.Т. Минченя // Стоматолог. Минск. – 2015. – № 4. – С. 21–24.
3. Rubnikovich, S.P. Evaluation of histological changes in peri-implant bone tissue after ultrasound application at early healing stages / S.P. Rubnikovich, I.S. Khomich // Стоматолог. Минск. – 2018. – № 3 (30). – P. 38–42.
4. Рубникович, С. П. Восстановление функции и эстетики зубочелюстной системы стоматологического пациента с применением хирургических и ортопедических методик и цифровых технологий / С.П. Рубникович, И.С. Хомич // Стоматолог. Минск. – 2018. – № 1 (28). – С. 32–47.
5. Рубникович, С. П. Экспериментальное обоснование применения метода дентальной имплантации с использованием низкочастотного ультразвука у пациентов с частичной вторичной адентией / С. П. Рубникович, И. С. Хомич, Т. Э. Владимирская // Пробл. здоровья и экологии. – 2015. – № 4. – С. 75–80.



Чикарева Е.К.

ОЦЕНКА ЗНАНИЙ РОДИТЕЛЕЙ ИЗ ПОЛНЫХ И НЕПОЛНЫХ СЕМЕЙ О МЕРАХ ПРОФИЛАКТИКИ КАРИОЗНОЙ БОЛЕЗНИ И МЕТОДАХ ГИГИЕНЫ ПОЛОСТИ РТА ДЕТЕЙ, МЕТОДОМ АНКЕТИРОВАНИЯ.

Белгородский государственный национальный исследовательский университет, г. Белгород

Аннотация: С возрастом состояние полости рта изменяется, что влечет за собой изменения общего состояния здоровья человека. Поскольку уровень гигиены полости рта детей является предиктором их стоматологического здоровья в старшем возрасте, проблема профилактики стоматологической заболеваемости в детском возрасте остается актуальной.

Ключевые слова: Гигиена полости рта, профилактика кариозной болезни, детская стоматология, анкетирование.

Введение: Проведение санитарно-просветительской работы в детских учреждениях и обучение родителей принципам ухода и профилактики стоматологических заболеваний играет важную роль в повышении гигиенических показателей полости рта детей. Для этого родителям необходимо знать общие понятия об: анатомии и развитии зубочелюстной системы, период целесообразности использования сосок, влияние чрезмерного употребления углеводов на минерализацию эмали, методах профилактики кариеса, использовании фтор содержащих препаратов, и регулярности проведения гигиенических процедур, как в домашних, так и в амбулаторных условиях.



Цель работы: Оценить знания родителей из полных и неполных семей о необходимости проведения гигиенических мероприятий полости рта детьми и влияния уровня гигиены на профилактику кариозной болезни.

Материалы и методы исследования: Объектом исследования являются случайно выбранные люди с онлайн-форума, являющиеся родителями детей школьного, подросткового и раннего юношеского возраста.

Субъектом – ответы, полученные в результате онлайн тестирования. Создали анкету из двадцати одного вопроса, разделенных на четыре блока.

1. Информация о ребенке (возраст, частота посещения стоматолога).
2. Информация о знаниях и практических навыках родителя (понятия об анатомии зубочелюстной системы, методах профилактики кариеса).
3. Информация о родителе (статус семьи, образование).
4. Оценка родителем состояния полости рта ребенка.

Результаты и обсуждение: Анкетирование прошло 110 родителей. В результате было выяснено что 63,6% постоянно интересуются состоянием полости рта ребенка, 27,3%– следят эпизодически и 9,1%– упускают этот аспект здоровья из виду. На вопрос о частоте посещения стоматолога получены ответы: раз в год -36,4%, раз в пол года – 36,4%, реже чем раз в год – 27,3%. Причинами посещения врача-стоматолога реже чем раз в пол года являются: отсутствие зубной боли - 45,4%, 9,1% - нехватка времени, 9,1 %-страх ребенка перед стоматологом, 36,4%– считают такую периодичность достаточной. 72,7%- обращаются к стоматологу по причине планового осмотра, 27,3% - по причине острой боли. Большинство родителей 54,5% знают о сроках прорезывания временных и смене их на постоянные зубы. Из всех -19,2% не знают как правильно чистить зубы, 72,7%- обучали ребенка чистке зубов. Как средство для гигиены полости рта 81,8% выбрали ответ – зубную щетку и зубную пасту; 54,5%- знают как правильно подобрать ребенку зубную щетку. Из 100% только 36,4%– проводили профилактические процедуры ребенку в амбулаторных условиях. 27,3% -родителей считают



возникновение кариеса частым явлением у своих детей и 81,8%– отмечают неудовлетворительную гигиену полости рта у ребенка. Из всех прошедших анкетирование 45,5%- имеют полное высшее образование, 45,5% – среднее специальное и 9,1%- среднее общее. Половина- в настоящий момент являются домохозяйками. 72,7%- полные семьи , 27,3%- неполные.

В настоящее время кариозные поражения встречаются реже, и проблема утраты постоянного зуба у ребенка имеет тенденцию к снижению. Это улучшение связано с повышением внимания к здоровью полости рта, расширению знаний о причинах и профилактике кариеса, а так же более широким применением фтор содержащих зубных паст.

Выводы: В результате работы было выяснено, что полные семьи более осведомлены о профилактике кариеса и гигиене полости рта ребенка, чем неполные семьи. На сегодняшний день частота заболеваемости у детей из неполных семей возрастет.

Таким образом, наша работа показывает насколько тщательно необходимо подходить к вопросу о проведении санитарно-просветительских работах среди родителей всех семей, особенно неполных.

В результате можно подчеркнуть что для достижения решения этой проблемы одной из государственных целей в сфере здравоохранения является "достижение справедливости и равенства в отношении стоматологического здоровья, устранение диспропорций и улучшение здоровья всех социальных групп общества".

Библиографический список:

1. Лиора А.К., Жаркова О.А. Кейсовый метод обучения при преподавании дисциплины «стоматология детского возраста и профилактика стоматологических заболеваний». Медицинское образование XXI- 2017. С.398-400.
2. Попруженко В.Т., Терехова Т.Н. Профилактика основных



стоматологических заболеваний. Учебное пособие "Профилактика основных стоматологических заболеваний" под ред., Попруженко Т.В., и соавт.- 2015.



Щербаков Д.А., Кротова А.С.

ВАРИАНТ ХИРУРГИЧЕСКОГО ДОСТУПА ЧЕРЕЗ НИЖНИЙ НОСОВОЙ ХОД ПРИ ПАТОЛОГИИ ВЕРХНЕЧЕЛЮСТНОЙ ПАЗУХИ

ФГБУ «Всероссийский центр глазной и пластической хирургии» Минздрава
России г. Уфа, АО «МСЧ «Нефтяник», Тюмень, Россия.

Аннотация: Одонтогенный верхнечелюстной синусит является распространенным заболеванием и встречается в 30–40% всех хронических верхнечелюстных синуситов, точная и ранняя диагностика данной патологии необходима для успешного ведения пациентов. Выбор оптимального хирургического доступа складывается из понимания нормальной физиологии верхнечелюстной пазухи (ВЧП), знании структуры патологии пазухи и возможностей того или иного хирургического доступа.

Ключевые слова: Одонтогенный верхнечелюстной синусит, верхнечелюстная пазуха.

Цель: Оценить эффективность хирургического доступа через нижний носовой ход к ВЧП с пластикой дефекта аутотрансплантатом – четырехугольным хрящом перегородки носа по технике «butterfly» (Патент № 2 708 863 Способ реконструкции латеральной стенки полости носа).

Материал и методы: Критериями включения в исследование больных основной и контрольной клинических групп были следующими: грибковое тело ВЧП; инвертированная папиллома с поражением ВЧП; киста и/или инородное тело ВЧП с локализацией в альвеолярной бухте без вовлечения в патологический процесс естественного соустья; с сопутствующим 3-им или 4-ым, или 5-ым или 6-ым типами искривления перегородки носа по R. Mladina (1987).



Ход операции: После подслизистой резекции перегородки носа проводили хирургический доступ к ВЧП через нижний носовой ход: L-образный лоскут, наложение большого соустья, хирургическую санацию ВЧП, при отсутствии гнойного воспаления на момент операции выполняли закрытие дефекта медиальной стенки ВЧП хрящевым трансплантатом по технике «butterfly», L-образный лоскут укладывали поверх трансплантата.

Исследование представлено двумя группами пациентов:

1. Основная клиническая группа включала в себя 136 пациентов - 75 женщин и 61 мужчины в возрасте от 20 до 66 лет (средний возраст 49,6 года), которые проходили лечение в оториноларингологическом отделении стационара АО «МСЧ «Нефтяник» г. Тюмень. Структура нозологий: 35 (25,7%) – грибковое тело ВЧП, 20 (14,3%) – инвертированная папиллома с поражением ВЧП, 54 (40%) – киста ВЧП, 27 (20%) – инородное тело ВЧП.

Основная группа разделялась на две подгруппы:

1-ая подгруппа 79 пациентов в возрасте от 26 до 66 лет (средний возраст 49,2 лет) – проводилась септопластика, эндоскопическая операция на ВЧП с одномоментной пластикой медиальной стенки ВЧП.

2-ая подгруппа 57 пациентов в возрасте от 20 до 59 лет (средний возраст 46,3 лет), у которых на момент оперативного лечения было обнаружено гнойное отделяемое, первым этапом проводилась только эндоскопическая операция на ВЧП без септопластики из-за рисков послеоперационных осложнений на фоне гнойного процесса. Через месяц у 38 пациентов эндоскопически выявлен послеоперационный дефект в нижнем носовом ходе. Данным пациентам вторым этапом выполнялась: септопластика, освежались края сформированного дефекта и выполнялась пластика медиальной стенки ВЧП по технике «butterfly». У 19 пациентов на контрольном осмотре через 1 месяц эндоскопически дефекта в нижнем носовом ходе не выявлено.

2. Контрольная клиническая группа включала в себя 56 пациентов - 32 женщины и 24 мужчины в возрасте от 19 до 74 лет (средний возраст 45,4



года), прооперированных в 2017-2019 гг. на базе отделения челюстно-лицевой и пластической хирургии ГБУЗ ТО "Областная клиническая больница №2" г. Тюмень. Структура нозологий: 16 (28,6,7%) – грибковое тело ВЧП, 8 (14,3%) – инвертированная папиллома с поражением ВЧП, 21 (37,5%) – киста ВЧП, 11 (19,6%) – инородное тело ВЧП. Пациентам выполнялась операции по Калдвелл-Люка с формированием стойкого назоантрального соустья в области нижнего носового хода. Средний размер назоантрального соустья $1,1 \pm 0,6$ см.

Для объективной оценки состояния пациентов контрольной и основной групп использовали клинический опросник SNOT-22.

Результаты и их обсуждение. По данным теста SNOT-22 у пациентов основной группы более выраженное уменьшение жалоб по сравнению с таковыми у больных контрольной группы.

Выводы: Предложенный нами доступ через нижний носовой ход к ВЧП с пластикой дефекта аутотрансплантатом – четырехугольным хрящом перегородки носа по технике «butterfly» является эффективным в связи с возможностью визуализации альвеолярной бухты и сохранением нормальной физиологии ВЧП.

Библиографический список:

1. Крюков А. И. и др. Обоснованность эндоназального хирургического подхода при кистозном поражении верхнечелюстной пазухи // Медицинский совет. – 2015. – №. 15.
2. Карпищенко С.А., Щербаков Д.А., Баранская С.В., Кротова А.С., Саушин И.И., Черемных И.И. Изменение аэродинамики полости носа и верхнечелюстной пазухи после антростомии в среднем и нижнем носовых ходах // Folia Otorhinolaryngologiae et Pathologiae Respiratoriae. 2018. Т. 24. № 3. С. 58-63.
3. Щербаков Д. А. Вариантная анатомия верхнечелюстной пазухи по данным компьютерной томографии с функцией 3D // Морфология. –



2014. – Т. 145. – №. 1. – С. 43-46.

4. Красножен В. Н., Щербаков Д. А. Околоносовые пазухи как депо оксида азота //Практическая медицина. – 2015. – №. 2-2 (87).

5. Щербаков Д. А. и др. CFD-моделирование воздушных потоков в верхнечелюстной пазухе //Вестник оториноларингологии. – 2017. – Т. 82. – №. 4. – С. 32-34.



Яремко И.В.

**МИКРОБНОЕ ПРЕДСТАВИТЕЛЬСТВО ЗУБОДЕСНЕВОЙ
БОРОЗДЫ УЛИЦ, ПОЛЬЗУЮЩИХСЯ НЕСЪЕМНЫМИ ЗУБНЫМИ
ПРОТЕЗАМИ**

Санкт-Петербургский государственный университет, г. Санкт-Петербург

Аннотация: Исследователи отмечают высокий вклад инфекционного фактора в этиопатогенез пародонтита. Рассмотрена вовлеченность пародонтопатогенов в воспалительный процесс пародонта зубов, восстановленных искусственными коронками, и определена их распространенность в выборке.

Ключевые слова: Пародонтит, искусственная коронка, пародонтопатогены.

Актуальность: Восстановление дефектов твердых тканей зубов искусственными коронками (ИК) является распространенным и доступным методом воссоздания целостности зубочелюстной системы [1,2]. При пользовании данными протезами есть вероятность развития очагового пародонтита (ОП) в ближайшей или отдаленной перспективе, причина возникновения которого вариабельна. В инициацию и поддержание воспалительно-дистрофического процесса в пародонте вовлечены пародонтопатогенные виды бактерий (ПВБ). К ассоциированным с патологией пародонта и являющимся наиболее агрессивными относят: *Aggregatibacter actinomycetemcomitans* (Aa), *Porphyromonas gingivalis* (Pg), *Tannerella forsythia* (Tf), *Treponema denticola* (Td) и *Prevotella intermedia* (Pi). Интересен их вклад в развитии ОП в области зубов, восстановленных ИК [3].

Цель исследования: Изучить распространенность пародонтопатогенов в просвете зубодесневой борозды зубов, восстановленных цельнолитыми коронками.



Материалы и методы: Участие в исследовании приняли 22 больных мужского пола в возрасте 28-35 лет с индексом разрушения окклюзионной поверхности моляров или премоляров (по В.Н. Миликевичу, 1894 г.), равным 0,6-0,8. Клинических проявлений хронического генерализованного пародонтита, в том числе пародонтальных карманов (ПК), у обследуемых не зафиксировано. Перед протезированием каждому проведена профессиональная гигиена полости рта (ПГПР). На следующий день из просвета зубодесневой борозды (ЗДБ) искомого зуба взята проба десневой жидкости бумажным абсорбционным штифтом и помещена в стерильную пробирку (Группа А). Затем в плановом порядке больные были запротезированы и не ранее, чем через 1 год, взята повторная проба материала десневой жидкости (Группа Б) на следующий день после проведения ПГПР. На протяжении периода исследования больные не принимали антибактериальные лекарственные препараты. Для выявления ПVB (Aa, Pg, Tf, Td, Pi) осуществляли постановку молекулярно-генетической тестовой системы «Micro-IDent®» (HAIN-Lifescience, Германия) по признанной методике [4].

Результаты исследования и их обсуждение: По результатам теста ПVB в просвете ЗДБ в группе А встречались со следующей частотой: Aa – 4,55% (n=1), Pg – 27,27% (n=6), Tf – 18,18% (n=4), Td – 18,18% (n=4), Pi – 13,64% (n=3). Таким образом, при отсутствии клинических признаков воспаления пародонта ПVB могут быть идентифицированы в донозологических концентрациях. Ввиду этого ЗДБ можно считать резервуаром для бактерий, численность которых резко возрастает в зависимости от причины, интенсивности и характера воспалительного процесса.

По прошествии одного года с окончания протезирования отмечено, что клинических признаков воспаления пародонта локально в области ИК и на протяжении верхней и нижней зубных дуг не зафиксировано, при обследовании пародонта ПК не выявлены. Анализ пробы биоматериала показал следующую распространенность ПVB: Aa – 4,55% (n=1), Pg – 36,36% (n=8), Tf – 27,27% (n=6), Td – 22,73% (n=5), Pi – 18,18% (n=4), каждый вид идентифицирован в донозологических концентрациях (Таблица 1). Сравнивая данные групп Б и А



можно констатировать незначительное увеличение частот встречаемости ПВБ Pg в 1,33 раза, Tf в 1,5 раза, Td в 1,25 раза, Pi в 1,33 раза. При этом вид Aa выявлен в группах А и Б у одного и того же больного.

Таблица 2

Распространенность пародонтопатогенных видов бактерий в просвете зубодесневой борозды до и после протезирования цельнолитыми коронками

Вид пародонтопатогена	Группа А	Группа Б
Aa	4,55%	4,55%
Pg	27,27%	36,36%
Tf	18,18%	27,27%
Td	18,18%	22,73%
Pi	13,64%	18,18%

Вывод: При отсутствии клиники воспаления пародонта ПВБ идентифицируются с невысокой частотой и в донозологических концентрациях. После протезирования несъемными конструкциями спустя год с момента его окончания достоверного увеличения частоты встречаемости бактерий не обнаруживается.

Библиографический список:

1. Копытов А.А. Роль окклюзионных и гидродинамических факторов в генезе воспалительных процессов околозубных тканей и методы их компенсации. Диссертация на соискание ученой степени доктора медицинских наук / Белгородский государственный национальный исследовательский университет. Белгород, 2018.
2. Капранова В.В., Асадов Р.И., Дорохова В.Д. Пародонтальный статус больных с дефектами твердых тканей зубов, восстановленных искусственными коронками // Стоматология славянских государств: сборник трудов XI Международной научно-практической конференции,



посвящённой 70-летию Заслуженного врача Российской Федерации, доктора медицинских наук, профессора А.В. Цимбалистова / под ред. проф. А.В. Цимбалистова, доц. А.А. Копытова. – Белгород: ИД «Белгород» НИУ «БелГУ», 2018. С. 127-130.

3. Капранова В.В. Видовой состав микрофлоры пародонтальных карманов у работников завода железобетонных изделий // Современная стоматология: от традиций к инновациям: материалы международной научно-практической конференции. / Под ред. М. Н. Калинкина [и др.]. — Тверь: Ред. изд. центр Твер. гос. мед. ун-та, 2018. — С. 188-189.

4. Капранова В.В., Волобуева Е.В., Лутай. О.А. Клинический и бактериологический контроль динамики инфекционного процесса больных хроническим генерализованным пародонтитом // Естественные и технические науки. М.: «Спутник +», 2019. № 6 (132). – С. 89-93.

