

Документ подписан простой электронной подписью  
Информация о владельце:  
ФИО: Железнов Лев Михайлович  
Должность: ректор  
Дата подписания: 21.01.2021  
Уникальный программный ключ:  
7f036de85c233e341493b4c0e48bb3a18c939f51

Федеральное государственное бюджетное  
образовательное учреждение высшего образования  
**«Кировский государственный медицинский университет»**  
Министерства здравоохранения Российской Федерации

## **РАБОЧАЯ ПРОГРАММА ДИСЦИПЛИНЫ «ЧЕЛЮСТНО-ЛИЦЕВАЯ ХИРУРГИЯ»**

Специальность 31.05.03 Стоматология

Направленность (профиль) ОПОП – Стоматология

Форма обучения очная

Срок освоения ОПОП 5 лет

Кафедра стоматологии

**Рабочая программа дисциплины (модуля) разработана на основе:**

- 1) ФГОС ВО по специальности 31.05.03 Стоматология, утвержденного Министерством образования и науки РФ «12» августа 2020 г., приказ № 984.
- 2) Учебного плана по специальности 31.05.03 Стоматология, одобренного ученым советом ФГБОУ ВО Кировский ГМУ Минздрава России «30» апреля 2021 г., протокол № 4.
- 3) Профессионального стандарта «Врач-стоматолог», утвержденного Министерством труда и социальной защиты РФ «10» мая 2016 г., приказ № 227н.

**Рабочая программа дисциплины (модуля) одобрена:**

кафедрой стоматологии 11.05.2021 г. (протокол № 10)

Заведующий кафедрой С.Н. Громова

ученым советом стоматологического факультета 14.05.2021 г. (протокол № 5)

Председатель совета стоматологического факультета С.Н. Громова

Центральным методическим советом 20.05.2021 г. (протокол № 6)

Председатель ЦМС Е.Н. Касаткин

**Разработчики:**

Заведующий кафедрой стоматологии, к.м.н., доцент С.Н. Громова

Доцент кафедры стоматологии, к.м.н, доцент Т.Н. Кайсина

Доцент кафедры стоматологии, к.м.н, доцент И.В. Уразова

Доцент кафедры стоматологии, к.м.н Т.А. Дрокина

ассистент кафедры стоматологии А.В. Тарасов

## ОГЛАВЛЕНИЕ

<b>Раздел 1. Перечень планируемых результатов обучения по дисциплине (модулю), соотнесенных с планируемыми результатами освоения ОПОП</b>	4
1.1. Цель изучения дисциплины (модуля)	4
1.2. Задачи изучения дисциплины (модуля)	4
1.3. Место дисциплины (модуля) в структуре ОПОП	4
1.4. Объекты профессиональной деятельности	4
1.5. Типы задач профессиональной деятельности	5
1.6. Планируемые результаты освоения программы - компетенции выпускников, планируемые результаты обучения по дисциплине (модулю), обеспечивающие достижение планируемых результатов освоения программы	6
<b>Раздел 2. Объем дисциплины (модуля) и виды учебной работы</b>	12
<b>Раздел 3. Содержание дисциплины (модуля), структурированное по темам (разделам)</b>	12
3.1. Содержание разделов дисциплины (модуля)	12
3.2. Разделы дисциплины (модуля) и междисциплинарные связи с обеспечиваемыми (последующими) дисциплинами	14
3.3. Разделы дисциплины (модуля) и виды занятий	14
3.4. Тематический план лекций	15
3.5. Тематический план практических занятий (семинаров)	17
3.6. Самостоятельная работа обучающегося	23
3.7. Лабораторный практикум	23
3.8. Примерная тематика курсовых проектов (работ), контрольных работ	23
<b>Раздел 4. Перечень учебно-методического и материально-технического обеспечения дисциплины (модуля)</b>	23
4.1. Перечень основной и дополнительной литературы, необходимой для освоения дисциплины (модуля)	24
4.1.1. Основная литература	24
4.1.2. Дополнительная литература	24
4.2. Нормативная база	24
4.3. Перечень ресурсов информационно-телекоммуникационной сети «Интернет», необходимых для освоения дисциплины (модуля)	25
4.4. Перечень информационных технологий, используемых для осуществления образовательного процесса по дисциплине (модулю), программного обеспечения и информационно-справочных систем	25
4.5. Описание материально-технической базы, необходимой для осуществления образовательного процесса по дисциплине (модулю)	27
<b>Раздел 5. Методические рекомендации по организации изучения дисциплины (модуля)</b>	29
5.1. Методика применения электронного обучения и дистанционных образовательных технологий при проведении занятий и на этапах текущего контроля и промежуточной аттестации по дисциплине	30
<b>Раздел 6. Методические указания для обучающихся по освоению дисциплины (модуля)</b>	32
<b>Раздел 7. Оценочные средства для проведения текущего контроля и промежуточной аттестации обучающихся по дисциплине (модулю)</b>	33
<b>Раздел 8. Особенности учебно-методического обеспечения образовательного процесса по дисциплине для инвалидов и лиц с ограниченными возможностями здоровья</b>	33

## **Раздел 1. Перечень планируемых результатов обучения по дисциплине (модулю), соотнесенных с планируемыми результатами освоения ОПОП**

### **1.1. Цель изучения дисциплины:**

Челюстно-лицевая хирургия – одна из самостоятельных дисциплин, изучающая хирургические заболевания и повреждения лица и шеи, костей лицевого скелета, при которых необходимо комплексное лечение. Среди методов такого лечения оперативные вмешательства являются ведущими

### **1.2. Задачи изучения дисциплины:**

- сформировать навыки предупреждения возникновения заболеваний среди населения путем проведения профилактических и противоэпидемиологических мероприятий;
- сформировать навыки участия в проведении профилактических медицинских осмотров, диспансеризации, диспансерного наблюдения;
- сформировать навыки диагностики стоматологических заболеваний и патологических состояний пациентов;
- сформировать навыки оказания стоматологической помощи в амбулаторных условиях и условиях дневного стационара;
- сформировать навыки организации проведения медицинской экспертизы;
- сформировать навыки участия в организации оценки качества оказания стоматологической помощи пациентам;
- сформировать навыки соблюдения основных требований информационной безопасности;
- способствовать формированию умения анализировать научную литературу и официальные статистические обзоры, участвовать в проведении статистического анализа и публичного представления полученных результатов;
- способствовать формированию умения участвовать в решении отдельных научно-исследовательских и научно-прикладных задач в области здравоохранения и медицинских наук по диагностике, лечению, медицинской реабилитации и профилактике;
- способствовать формированию умения выполнять перечень работ и услуг по профилактике стоматологических заболеваний у населения в соответствии со стандартом медицинской помощи

### **1.3. Место дисциплины (модуля) в структуре ОПОП:**

Дисциплина «Челюстно-лицевая хирургия» относится к блоку Б 1. Дисциплины (модули) обязательной части.

Основные знания, необходимые для изучения дисциплины, формируются при изучении дисциплин (модулей): Психология и педагогика; Правоведение; История медицины; Иностранный язык; Латинский язык; Медицинская информатика; Биология; Биологическая химия – биохимия полости рта; Анатомия человека – анатомия головы и шеи; Гистология, эмбриология, цитология - гистология полости рта; Нормальная физиология - физиология челюстно-лицевой области; Фармакология; Микробиология, вирусология - микробиология полости рта; Патологическая анатомия - патологическая анатомия головы и шеи; Гигиена; Общественное здоровье и здравоохранение; Внутренние болезни, клиническая фармакология.

Является предшествующей для изучения дисциплин: Клиническая стоматология; Производственная практика. Клиническая практика по стоматологии общей практики.

### **1.4. Объекты профессиональной деятельности**

Объектами профессиональной деятельности выпускников, освоивших программу специалиста, являются:

- физические лица (далее - пациенты);
- население;
- совокупность средств и технологий, предусмотренных при оказании стоматологической помощи и направленных на создание условий для охраны здоровья граждан.

### **1.5. Типы задач профессиональной деятельности**

Изучение данной дисциплины (модуля) направлено на подготовку к решению задач профессиональной деятельности следующих типов:

- медицинский;
- научно-исследовательский;
- организационно-управленческий

**1.5. Планируемые результаты освоения программы - компетенции выпускников, планируемые результаты обучения по дисциплине (модулю), обеспечивающие достижение планируемых результатов освоения программы**

Процесс изучения дисциплины (модуля) направлен на формирование у выпускника следующих компетенций:

№ п/ п	Результаты освоения ОПОП (индекс и содержание компетенции)	Индикатор достижения компетенции	Перечень планируемых результатов обучения по дисциплине (модулю)			Оценочные средства		№ раздела дисциплины, № семестра, в которых формируется компетенция
			Знать	Уметь	Владеть	для текущего контроля	для промежуточной аттестации	
1	2	3	4	5	6	7	8	9
1.	<b>УК-1.</b> Способен осуществлять критический анализ проблемных ситуаций на основе системного подхода, вырабатывать стратегию действий	<b>ИД УК 1.1</b> Анализирует проблемную ситуацию как систему, выявляя ее составляющие и связи между ними.	Методы критического анализа и оценки современных научных достижений; основные принципы критического анализа	Получать новые знания на основе анализа, синтеза и др.; собирать данные по сложным научным проблемам, относящимся к профессиональной области; осуществлять поиск информации и решений на основе действий, эксперимента и опыта	Исследованием проблемы профессиональной деятельности с применением анализа, синтеза и других методов интеллектуальной деятельности; разработки стратегии действий для решения профессиональных проблем	Тестирование, собеседование по теме занятия	Тестовые задания, оценка практических навыков, собеседование	Раздел № 1,2,3,4,5,6 Семестр № 9,А
2.		<b>ИД УК 1.2</b> Находит и критически анализирует информацию, необходимую для решения задачи	Методы сбора информации для получения критического анализа данных	Анализировать информацию для решения поставленной задачи	Методами анализа информации для решения поставленных задач	Тестирование, собеседование по теме занятия, ситуационные задачи, работа с презентациями	Тестовые задания, оценка практических навыков, собеседование	Раздел № 1,2,3,4,5,6 Семестр № 9,А
3.		<b>ИД УК 1.3</b> Разрабатывает и содержательно аргументирует стратегию решения проблемной ситуации на основе системного и	Взаимодействие анатомическое и физиологическое при возникновении патологического процесса	Анализировать полученные данные для понимания междисциплинарного подхода к решению задач	Методами принятия решения на основе системного и междисциплинарного подхода для решения проблемы	Тестирование, собеседование по теме занятия, ситуационные задачи, работа с пре-	Тестовые задания, оценка практических навыков, собеседование	Раздел № 1,2,3,4,5,6 Семестр № 9,А

		междисциплинарных подходов.				зентациями		
4.	<b>УК-11.</b> Способен формировать нетерпимое отношение к коррупционному поведению	<b>ИД УК 11.3</b> Соблюдает правила общественного взаимодействия на основе нетерпимого отношения к коррупции.	Нормативно-правовую базу борьбы с коррупцией; этические нормы взаимоотношений между врачом и пациентом (его законными представителями)	Правильно определить тактику взаимоотношений с пациентами в различных ситуациях, включая случаи провоцирования врача к коррупционному поведению со стороны пациента (его законного представителя)	Практический опыт общения с пациентами (его законными представителями) в различных ситуациях	Тестирование, собеседование по теме занятия	Тестовые задания, оценка практических навыков, собеседование	Раздел № 1,2,3,4,5,6 Семестр № 9,А
5.	<b>ПК-1</b> Способен проводить диагностику стоматологических заболеваний у детей и взрослых, устанавливать диагноз	<b>ИД ПК 1.1.</b> Проводит первичный и повторный осмотр пациентов. Разрабатывает алгоритм постановки предварительного диагноза у детей и взрослых со стоматологическими заболеваниями. Устанавливает предварительный диагноз	Особенности врачебного обследования пациентов детей и взрослых со стоматологическими заболеваниями, а так же пожилого и старческого возраста Структура заболеваемости в пожилом и старческом возрасте Правила применения средств индивидуальной защиты	Интерпретировать результаты первичного и повторного осмотра пациентов у детей и взрослых со стоматологическими заболеваниями	Методами интерпретации результатов сбора информации от пациентов (их родственников/законных представителей), методами установления предварительного диагноза у детей и взрослых со стоматологическими заболеваниями	Тестирование, собеседование по теме занятия, ситуационные задачи, работа с презентациями	Тестовые задания, оценка практических навыков, собеседование	Раздел № 1,2,3,4,5,6 Семестр № 9,А
6.		<b>ИД ПК 1.2.</b> Направляет пациентов на лабораторные, инструментальные исследования, на консультацию к врачам-специалистам. Разрабатывает алгоритм постановки окончатель-	Клиническую картину, методы диагностики, классификацию заболеваний зубов, пародонта, слизистой оболочки полости рта, губ, заболеваний костной	Обосновывать необходимость и объем лабораторных и инструментальных исследований, поставить окончательный диагноз у детей и взрослых со сто-	Методами интерпретации данных инструментальных исследований, консультаций пациентов врачами-специалистами, постановкой окон-	Тестирование, собеседование по теме занятия, ситуационные задачи, работа с презентациями	Тестовые задания, оценка практических навыков, собеседование	Раздел № 1,2,3,4,5,6 Семестр № 9,А

		ного диагноза у детей и взрослых со стоматологическими заболеваниями. Осуществляет постановку окончательного диагноза.	ткани челюстей, периферической нервной системы челюстно-лицевой области, височно-челюстного сустава у детей и взрослых. Клинические проявления основных синдромов, требующих хирургического лечения	матологическими заболеваниями	чательного диагноза у детей и взрослых со стоматологическими заболеваниями			
7.		<b>ИД ПК 1.4.</b> Интерпретирует данные дополнительных обследований пациентов (включая лучевые методы обследования: внутриротовую контактную рентгенографию, телерентгенографию, радиовизиографию, ортопантомографию, томографию) у детей и взрослых со стоматологическими заболеваниями.	Медицинские показания и противопоказания к применению рентгенологического и других методов дополнительного обследования у детей и взрослых со стоматологическими заболеваниями	Обосновывать необходимость и объем дополнительных обследований пациентов (включая рентгенограммы, телерентгенограммы, радиовизиограммы, ортопантомограммы, томограммы (на пленочных и цифровых носителях)) у детей и взрослых со стоматологическими заболеваниями	Методами интерпретации данных дополнительных обследований пациентов (включая рентгенограммы, телерентгенограммы, радиовизиограммы, ортопантомограммы, томограммы (на пленочных и цифровых носителях)) у детей и взрослых со стоматологическими заболеваниями	Тестирование, собеседование по теме занятия, ситуационные задачи, работа с презентациями, рефераты	Тестовые задания, оценка практических навыков, собеседование	Раздел № 1,2,3,4,5,6 Семестр № 9,А
8.		<b>ИД ПК 1.5.</b> Получает информацию от пациентов и их законных представителей, проводит анкетирование пациентов на предмет общего состояния здоровья, выявления сопутству-	Порядок оказания медицинской помощи по профилям. Стандарты медицинской помощи у детей и взрослых со стоматологическими заболеваниями	Собирать информацию от пациентов (их родственников/законных представителей) у детей и взрослых со стоматологическими заболеваниями	Методами интерпретации данных анкетирования от пациентов (их родственников/законных представителей) у детей и взрослых со сто-	Тестирование, собеседование по теме занятия, ситуационные задачи, работа с презентациями, рефераты	Тестовые задания, оценка практических навыков, собеседование	Раздел № 1,2,3,4,5,6 Семестр № 9,А

		ющих заболеваний у детей и взрослых со стоматологическими заболеваниями			матологическими заболеваниями			
9.	<b>ПК-2</b> Способен назначать и проводить лечение детей и взрослых со стоматологическими заболеваниями, контролировать его эффективность и безопасность	<b>ИД ПК 2.1.</b> Оказывает медицинскую помощь при острых стоматологических заболеваниях, состояниях, обострении хронических заболеваний, представляющих угрозу жизни пациента или без явных признаков угрозы жизни пациента у детей и взрослых	Порядок оказания медицинской помощи взрослому и детскому населению при стоматологических заболеваниях.	Разрабатывать оптимальную тактику лечения стоматологической патологии у детей и взрослых с учетом общесоматического заболевания и дальнейшей реабилитации пациента	Методами разработки плана лечения детей и взрослых со стоматологическими заболеваниями с учетом диагноза, возраста и клинической картины в соответствии с действующими порядками оказания медицинской помощи, клиническими рекомендациями, с учетом стандартов медицинской помощи	Тестирование, собеседование по теме занятия, ситуационные задачи, работа с презентациями, рефераты	Тестовые задания, оценка практических навыков, собеседование	Раздел № 1,2,3,4,5,6 Семестр № 9,А
10.		<b>ИД ПК 2.3.</b> Подбирает лекарственные препараты для лечения стоматологических заболеваний. Формирует план лечения пациента при стоматологических заболеваниях у детей и взрослых	Особенности фармакокинетики и фармакодинамики лекарственных препаратов у детей, взрослых, а так же у пациентов пожилого и старческого возраста	Назначать медикаментозную терапию при заболеваниях в соответствии с имеющимися медицинскими показаниями, учитывая фармакодинамику и фармакокинетику лекарственных средств у детей, взрослых, лиц пожилого и старческого возраста	Назначением медикаментозной терапии при заболеваниях в соответствии с имеющимися медицинскими показаниями у детей, взрослых, лиц пожилого и старческого возраста	Тестирование, собеседование по теме занятия, ситуационные задачи, работа с презентациями, рефераты	Тестовые задания, оценка практических навыков, собеседование	Раздел № 1,2,3,4,5,6 Семестр № 9,А
11.		<b>ИД ПК 2.7.</b> Осу-	Методы лечения	Выполнять медици-	Оказанием хирурги-	Тестирова-	Тестовые за-	Раздел №

		ществляет хирургическую помощь в пределах проведения операции удаления зуба (исключая ретенированные и дистопированные), вскрытие поднадкостничных абсцессов при периостите челюстей у детей и взрослых	(медицинские показания, противопоказания, осложнения) заболеваний костной ткани челюстей, периферической нервной системы челюстно-лицевой области, височно-нижнечелюстного сустава у детей и взрослых.	нские вмешательства, в том числе хирургические, у детей и взрослых со стоматологическими заболеваниями в амбулаторных условиях (исключая удаление ретенированных и дистопированных зубов	ческой помощи в пределах проведения операции удаления зуба (исключая ретенированные и дистопированные), вскрытие поднадкостничных абсцессов при периостите челюстей у детей и взрослых	ние, собеседование по теме занятия, ситуационные задачи, работа с презентациями, рефераты	дания, оценка практических навыков, собеседование	1,2,3,4,5,6 Семестр № 9,А
12.		<b>ИД ПК 2.11.</b> Оказывает медицинскую помощь пациентам при острых и хронических одонтогенных воспалительных процессах, обострении хронических заболеваний челюстно-лицевой области у детей и взрослых	Особенности оказания медицинской помощи в экстренной и неотложной формах при стоматологических заболеваниях у детей и взрослых	Определять способности введения, режим и дозу лекарственных препаратов у детей и взрослых	Методами оказания медицинской помощи пациентам при острых и хронических воспалительных процессах, обострении хронических заболеваний челюстно-лицевой области у детей и взрослых	Тестирование, собеседование по теме занятия, ситуационные задачи, работа с презентациями, рефераты	Тестовые задания, оценка практических навыков, собеседование	Раздел № 1,2,3,4,5,6 Семестр № 9,А
13.	<b>ПК-3</b> Способен оказывать медицинскую помощь в неотложной и экстренной форме	<b>ИД ПК 3.1</b> Применяет принципы и методы оказания медицинской помощи пациентам в экстренной форме в соответствии с порядками оказания медицинской помощи, клиническими рекомендациями, с учетом стандартов медицинской помощи у детей и взрослых	Клинические признаки внезапного прекращения кровообращения и (или) дыхания Правила проведения базовой сердечно-легочной реанимации у детей и взрослых	Распознавать состояния, требующие оказания медицинской помощи в экстренной форме, в том числе клинические признаки внезапного прекращения кровообращения и (или) дыхания, требующие оказания медицинской помощи в экс-	Методами распознавания состояния, требующие оказания медицинской помощи в экстренной форме, в том числе клинические признаки внезапного прекращения кровообращения и (или) дыхания, требующие оказания медицинской	Тестирование, собеседование по теме занятия, ситуационные задачи, работа с презентациями	Тестовые задания, оценка практических навыков, собеседование	Раздел № 1, 3,4 Семестр № 9,А

				тренной форме у детей и взрослых	помощи в экстренной форме у детей и взрослых			
14.	<b>ПК-4</b> Способен проводить и контролировать эффективность мероприятий по профилактике стоматологических заболеваний у детей и взрослых, в том числе проводить профилактические осмотры и диспансерное наблюдение	<b>ИД ПК 4.4.</b> Оказывает квалифицированную медицинскую помощь по своей специальности с использованием современных методов профилактики, разрешенных для применения в медицинской практике у детей и взрослых	Клиническую картину, симптомов основных заболеваний и пограничных состояний челюстно-лицевой области у взрослых и детей, их профилактику	Использовать методы первичной и вторичной профилактики у детей и взрослых. Применять методы организации первичной профилактики стоматологических заболеваний в любой возрастной группе	Методами оказания квалифицированной медицинской помощи по своей специальности с использованием современных методов профилактики, разрешенных для применения в медицинской практике у детей и взрослых	Тестирование, собеседование по теме занятия, ситуационные задачи, работа с презентациями	Тестовые задания, оценка практических навыков, собеседование	Раздел № 1,2,3,4,5,6 Семестр № 9,А
15.	<b>ПК-6</b> Способен анализировать и публично представлять медицинскую информацию на основе доказательной медицины, участвовать в проведении научных исследований, внедрять новые методы и методики, направленные на охрану здоровья населения	<b>ИД ПК 6.2.</b> Осуществляет ведение медицинской документации в соответствии с установленными требованиями	Особенности ведения медицинской документации	Заполнять медицинскую документацию и контролировать качество ведения медицинской документации	Ведением медицинской документации	Тестирование, собеседование по теме занятия, ситуационные задачи, работа с презентациями, рефераты	Тестовые задания, оценка практических навыков, собеседование	Раздел № 1,2,3,4,5,6 Семестр № А
16.		<b>ИД ПК 6.5.</b> Проводит экспертизу временной нетрудоспособности пациентов, нетрудоспособности по уходу за больным ребенком, определяет медицинские показания к трудоустройству, переводу на облегченные условия	Правила выдачи документов, удостоверяющих временную нетрудоспособность	Анализировать качество и эффективность ведения медицинской документации	Проводить экспертизу временной нетрудоспособности	Тестирование, собеседование по теме занятия, ситуационные задачи, работа с презентациями	Тестовые задания, оценка практических навыков, собеседование	Раздел № 1,2,3,4,5,6 Семестр № 9,А

		труда, санаторно-курортному лечению						
--	--	-------------------------------------	--	--	--	--	--	--

## Раздел 2. Объем дисциплины (модуля) и виды учебной работы

Общая трудоемкость дисциплины составляет 12 зачетных единиц, 432 час.

Вид учебной работы	Все-го часов	Семестры		
		№ 9	№ А	
1	2	3	4	
<b>Контактная работа (всего)</b>	<b>264</b>	<b>144</b>	<b>120</b>	
в том числе:				
Лекции (Л)	48	24	24	
Практические занятия (ПЗ)	216	120	96	
<b>Самостоятельная работа (всего)</b>	<b>132</b>	<b>72</b>	<b>60</b>	
в том числе:				
<i>Рефераты</i>	27	12	15	
<i>Презентации</i>	27	12	15	
<i>Подготовка к текущему контролю</i>	39	24	15	
<i>Подготовка к промежуточному контролю</i>	39	24	15	
Вид промежуточной аттестации	зачет			
	экзамен	контактная работа	3	3
		самостоятельная работа	33	33
<b>Общая трудоемкость (часы)</b>	<b>432</b>	<b>216</b>	<b>216</b>	
<b>Зачетные единицы</b>	<b>12</b>	<b>6</b>	<b>6</b>	

## Раздел 3. Содержание дисциплины (модуля), структурированное по темам (разделам)

### 3.1. Содержание разделов дисциплины

№ п/п	Код компетенции	Наименование раздела дисциплины (модуля)	Содержание раздела (темы разделов)
1	2	3	4
1.	УК-1, УК-11, ПК-1, ПК-2, ПК-4, ПК-3, ПК-6	Травмы челюстно-лицевой области.	<p><i>Лекции:</i> «Организация помощи в ЧЛХ. Повреждения костей лицевого скелета»; «Классификация повреждений ЧЛО»; «Переломы костей лицевого скелета»; «Повреждения мягких тканей»; «Сочетанные и комбинированные повреждения ЧЛО»;</p> <p><i>Практические занятия:</i> «Травмы ЧЛО»; «Неогнестрельные повреждения мягких тканей лица»; «Неогнестрельные переломы костей средней зоны лица»; «Неогнестрельные повреждения и вывихи нижней челюсти»; «Термические, химические, электрические повреждения лица и полости рта»; «Огнестрельные ранения ЧЛО»; «Сочетанная и комбинированная травма ЧЛО»; «Осложнения при повреждениях ЧЛО»</p> <p>«Комплексное лечение повреждений ЧЛО. Реабилитация лиц с повреждениями ЧЛО»</p>
2.	УК-1, УК-11, ПК-1, ПК-2, ПК-4, ПК-6	Новообразования челюстно-лицевой области.	<p><i>Лекции:</i> «Предраковые заболевания ЧЛО»; «Классификация опухолей»; «Общие принципы лечения больных со злокаче-</p>

			<p>ственными опухолями»</p> <p>«Злокачественные опухоли кожи, губ, органов рта»;</p> <p>«Злокачественные опухоли костей лицевого скелета»;</p> <p>«Доброкачественные опухоли мягких тканей лица, кисты ЧЛО»;</p> <p>«Одонтогенные опухоли костей лицевого скелета»;</p> <p>«Неодонтогенные опухоли»;</p> <p>«Опухолоподобные заболевания челюстей»;</p> <p>«Опухоли и кисты слюнных желёз»;</p> <p><i>Практические занятия:</i></p> <p>«Онкостоматология»;</p> <p>«Кисты мягких тканей ЧЛО»;</p> <p>«Неодонтогенные и одонтогенные кисты челюстей»;</p> <p>«Одонтогенные опухолоподобные образования»;</p> <p>«Остеогенные опухолоподобные образования челюстей»;</p> <p>«Доброкачественные опухоли мягких тканей, сосудистые опухоли. Нейрофиброматоз ЧЛО. Невусы лица»;</p> <p>«Доброкачественные остеогенные опухоли челюстей. Неостеогенные и неодонтогенные доброкачественные опухоли челюстей»;</p> <p>«Доброкачественные одонтогенные опухоли»;</p> <p>«Доброкачественные опухоли слюнных желёз»;</p> <p>«Предраки кожи лица, красной каймы губ, СОР. Опухолевая трансформация, факторы риска»;</p> <p>«Злокачественные опухоли кожи лица, губ»;</p> <p>«Злокачественные новообразования языка»;</p> <p>«Злокачественные новообразования верхней и нижней челюстей»;</p> <p>«Основные принципы и виды лечения злокачественных опухолей ЧЛО»</p>
3.	УК-1,УК-11, ПК-1, ПК-2, ПК-4, ПК-3, ПК-6	Воспалительные заболевания челюстно-лицевой области.	<p><i>Лекции:</i> «Воспалительные заболевания слюнных желез»;</p> <p>«Сиалозы»;</p> <p>«Классификация заболеваний нервов лица»; «Невропатия лицевого нерва»;</p> <p><i>Практические занятия:</i></p> <p>«Воспалительные заболевания слюнных желез»;</p> <p>«Слюннокаменная болезнь, Сиалозы»;</p> <p>«Современная классификация заболеваний нервов лица.»</p>
4.	УК-1,УК-11, ПК-1, ПК-2, ПК-4, ПК-3, ПК-6	Заболевания височно-нижнечелюстного сустава.	<p><i>Лекции:</i> «Заболевания и повреждения ВНЧС»;</p> <p><i>Практические занятия:</i></p> <p>«Заболевания и повреждения ВНЧС. Анкилозы ВНЧС»</p>
5.	УК-1,УК-11, ПК-1, ПК-2, ПК-4, ПК-6	Основы пластики челюстно-лицевой хирургии	<p><i>Лекции:</i> «Цели и задачи восстановительной хирургии лица. Костнопластические материалы»;</p> <p>«Пластика местными тканями. Свободная кожная</p>

			<p>пластика, пластика лоскутами на ножке»;  «Дентальная и челюстная имплантация»;  «Аномалии и деформации челюстей»;  <i>Практические занятия:</i>  «Дефекты и деформации ЧЛО»;  «Пластика местными тканями. Метод перемещения встречных треугольных лоскутов (Лимберга)»;  «Пластика лоскутами на ножке, стебельчатым лоскутом Филатова»;  «Свободная пересадка тканей и кожи»;  «Костная пластика»;  «Врожденные пороки развития»;  «Деформации челюстей»</p>
6.	<b>УК-1,УК-11, ПК-1, ПК-2, ПК-4, ПК-6</b>	Лучевая диагностика в стоматологии	<p><i>Практические занятия:</i> «Использование ионизирующего излучения в стоматологии».  «Основные узлы современных КЛКТ аппаратов».  «Принцип работы современных КЛКТ аппаратов. Калибровка щёк»  «Программы КЛКТ и их функции».  «Техническое обслуживание и меры по обеспечению безопасности при работе с источниками ионизирующего излучения».  «Составление плана лечения пациента при помощи КЛКТ».</p>

### 3.2. Разделы дисциплины (модуля) и междисциплинарные связи с обеспечиваемыми (последующими) дисциплинами

№ п/п	Наименование обеспечиваемых (последующих) дисциплин	№№ разделов данной дисциплины, необходимых для изучения обеспечиваемых (последующих) дисциплин					
		1	2	3	4	5	6
1.	Клиническая стоматология	+	+	+	+	+	+
2.	Производственная практика. Клиническая практика по стоматологии общей практики	+	+	+	+	+	+

### 3.3. Разделы дисциплины (модуля) и виды занятий

№ п/п	Наименование раздела дисциплины	Л	ПЗ	Сем	СРС	Всего часов	
1	2	3	4	5	6	7	
1	Травмы челюстно-лицевой области.	10	45		24	79	
2	Новообразования челюстно-лицевой области.	20	75		39	134	
3	Воспалительные заболевания челюстно-лицевой области.	8	18		15	41	
4	Заболевания височно-нижнечелюстного сустава.	2	6		15	23	
5	Основы пластики челюстно-лицевой хирургии	8	42		15	65	
6	Лучевая диагностика в стоматологии	-	30		24	54	
7	Вид промежуточной аттестации:	зачет	экзамен			-	
		экзамен				контактная работа	3
						самостоятельная работа	33
<b>Итого:</b>		<b>48</b>	<b>21</b>	<b>-</b>	<b>132</b>	<b>432</b>	

			6		
--	--	--	---	--	--

### 3.4. Тематический план лекций

№ п/п	№ раздела дисциплины	Тематика лекций	Содержание лекций	Трудоемкость (час)	
				9 сем.	А сем.
1	2	3	4	5	6
1	1	Организация помощи в ЧЛХ. Повреждения костей лицевого скелета	Предмет и задачи стоматологии экстремальных ситуаций. Организация травматологической стоматологической помощи в мирное и военное время. Объем помощи на этапах медицинской эвакуации. Общая характеристика ранящих снарядов и огнестрельных ранений. Раневая баллистика. Особенности огнестрельных ранений лица. Огнестрельные повреждения костей лицевого скелета, диагностика, лечение	2	
2		Классификация повреждений ЧЛО	Общая характеристика и классификация повреждений ЧЛО. Травмы зубов и альвеолярного отростка, классификация, клиника, дифференциальная диагностика, лечение.	2	
3		Переломы костей лицевого скелета.	Механизм возникновения, клиника, диагностика, лечение.	2	
4		Повреждения мягких тканей	Классификация, клиника, диагностика, лечение	2	
5		Сочетанные и комбинированные повреждения ЧЛО.	Термические и химические ожоги. Радиационные поражения тканей лица, клиника, диагностика, первая помощь и лечение. Сочетанные и комбинированные повреждения ЧЛО. Осложнения травм	2	
6	2	Предраковые заболевания ЧЛО	Классификация, клиника, диагностика, лечение. Онконастороженность, принципы диспансеризации	2	
7		Классификация опухолей	Новообразования ЧЛО, классификация опухолей. Современные методы обследования больного и диагностика опухолей ЧЛО. Общие принципы лечения больных со злокачественными опухолями челюстно-лицевой области	2	
8		Общие принципы лечения больных со злокачественными опухолями	Общие принципы лечения больных со злокачественными опухолями челюстно-лицевой области	2	
9		Злокачественные опухоли кожи, губ, органов	Злокачественные опухоли кожи, губ. Классификация, клиника, диагностика, лечение Злокачественные опухоли органов полости	2	

		рта.	рта. Классификация, клиника, диагностика, лечение		
10		Злокачественные опухоли костей лицевого скелета	Классификация, морфология, клиника, диагностика, принципы лечения	2	
11		Доброкачественные опухоли мягких тканей лица, кисты ЧЛО	Доброкачественные опухоли мягких тканей лица и органов полости рта (эпителиальные, жировые, соединительнотканые, сосудистые). Клиника, морфологическая характеристика, диагностика, лечение. Опухолоподобные заболевания и кисты ЧЛО. Классификация, патогенез, клиника, дифференциальная диагностика, лечение.	2	
12		Одонтогенные опухоли костей лицевого скелета	Патогенез, морфологическая характеристика, клиника, диагностика, лечение.	2	
13		Неодонтогенные опухоли	Неодонтогенные опухоли челюстных костей, классификация, клинико-морфологическая характеристика, диагностика, принципы лечения		2
14		Опухолоподобные заболевания челюстей	Опухолоподобные заболевания челюстей, классификация, клиника, морфологическая характеристика, диагностика. Роль челюстно-лицевых хирургов в лечении этих заболеваний		2
15		Опухоли и кисты слюнных желёз	Опухоли и кисты слюнных желёз. Классификация, этиопатогенез, клиника, дифференциальная диагностика, лечение		2
16	3	Воспалительные заболевания слюнных желёз	Методика обследования больных с нарушением функции и дистрофическими процессами слюнных желёз. полости рта и челюстей. Клиника, диагностика, осложнения лечения. Повреждения слюнных желёз. Диагностика и лечение.		2
17		Сиалозы	Острый и хронический сиаладенит: этиология, патогенез, клиника, методы диагностики и лечения. Калькулезный сиаладенит (слюнно-каменная болезнь). Клиника, диагностика, осложнения лечения. Повреждения слюнных желёз. Диагностика и лечение		2
18		Классификация заболеваний нервов лица	Парез и паралич мимической мускулатуры (поражение лицевого нерва). Невралгия ветвей тройничного нерва, клинические проявления, дифференциальная диагностика. Классификация, этиопатогенез, клиника, дифференциальная диагностика, лечение		2
19		Невропатия лицевого нерва	Химическая невротомия инъекцией алкоголя. Невралгия языкоглоточного нерва.		2

			Классификация, этиопатогенез, клиника, дифференциальная диагностика, особенности лечения неврологических нарушений челюстно-лицевой области		
20	4	Заболевания и повреждения ВНЧС	Воспалительные; воспалительно-дистрофические и опухолевые процессы; мышечно-суставная дисфункция, анкилозы, вывихи ВНЧС, контрактуры. Анкилозы ВНЧС. Этиология, патогенез, методы лечения		2
21	5	Цели и задачи восстановительной хирургии лица. Костнопластические материалы	Цели и задачи восстановительной хирургии лица, определение понятия. Показания и противопоказания к реконструктивно-восстановительным операциям на лице. Биологические основы пластических операций Виды пластических материалов. Сроки остеоинтеграции.		2
22		Пластика местными тканями. Свободная кожная пластика, пластика лоскутами на ножке	Показания, виды, хирургические приемы. Перемещение встречных треугольных лоскутов. Классификация. Протоколы операций, Биологические основы приживления. Свободная пересадка тканей. Виды. Хирургические протоколы. Пластика стебельчатым лоскутом Филатова. Микрохирургия и ее возможности при лечении заболеваний ЧЛО.		2
23		Дентальная и челюстная имплантация	Виды трансплантатов. Имплантация.		2
24		Аномалии и деформации челюстей	Методы лечения. Понятие о косметической хирургии. Показания и противопоказания к косметическим операциям на лице.		2
<b>ИТОГО:</b>				<b>24</b>	<b>24</b>

### 3.5. Тематический план практических занятий

№ п/п	№ раздела дисциплины	Тематика лекций	Содержание лекций	Трудоемкость (час)	
				9 сем.	А сем.
1	2	3	4	7	8
1	6	Использование ионизирующего излучения в стоматологии.	Понятие о рентгеновском излучении. Медицинское использование ионизирующего излучения. Понятие визиографии Рентгенологический метод. Показания, основные методики. <b>Практическая подготовка:</b> осмотр пациента, изучение компьютерного томографа	2	3
2		Основные узлы современных	Компьютерная томография с применением конусного луча (КЛКТ).	2	

		КЛКТ аппаратов.	Поле зрения исследования. Принцип получения изображения при КЛКТ. <b>Практическая подготовка:</b> осмотр пациента, изучение оборудования	3	
3		Принцип работы современных КЛКТ аппаратов. Калибровка щёк	Ориентиры и координаты виртуального трехмерного пространства. Артефакты и искажения. <b>Практическая подготовка:</b> осмотр пациента, изучение оборудования	2 3	
4		Программы КЛКТ и их функции.	Принципы работы с программным обеспечением современных КЛКТ. Клиническое применение в стоматологической практике. Выбор метода отображения. Работа с объемным изображением объекта исследования. <b>Практическая подготовка:</b> осмотр пациента, изучение оборудования, проведение самостоятельно исследования	2 3	
5		Техническое обслуживание и меры по обеспечению безопасности при работе с источниками ионизирующего излучения.	Защита персонала рентген-кабинетов, пациентов. Аварии и их ликвидации. Журналы, активные документы. Приборы, используемые для дозиметрии ионизирующих излучений. Клинические радиационные эффекты. Детерминированные(пороговые) эффекты, острая и хроническая лучевая болезнь, местные лучевые поражения, отдаленные соматические эффекты <b>Практическая подготовка:</b> осмотр пациента, изучение оборудования, проведение самостоятельно исследования	2 3	
6		Составление плана лечения пациента при помощи КЛКТ	<b>Практическая подготовка:</b> Разбор клинических ситуаций на примере кейса задач.	5	
7	1	Травмы ЧЛО	Классификация и характеристика травм ЧЛО. Особенности обследования пострадавших. Повреждения альвеолярных отростков челюстей: этиология, клиника, дифференциальная диагностика, лечение. Особенности таких повреждений у детей. <b>Практическая подготовка:</b> осмотр пациента, установка шин на моделях, рефераты	2 3	
8		Неогнестрельные повреждения мягких тканей лица.	Этиология, клиника, дифференциальная диагностика, лечение. Особенности раневого процесса у детей. <b>Практическая подготовка:</b> осмотр пациента, презентации	2 3	
9		Неогнестрельные переломы костей средней	Классификация, симптоматика, дифференциальная диагностика, лечение. <b>Практическая подготовка:</b> осмотр па-	2 3	

		зоны лица	циента		
10		Неогнестрельные повреждения и вывихи нижней челюсти	Классификация, симптоматика, дифференциальная диагностика, лечение. Особенности таких повреждений у детей. <b>Практическая подготовка:</b> осмотр пациента, работа с рефератами	2 3	
11		Термические, химические, электрические повреждения лица и полости рта	Термические, химические, электрические повреждения лица и полости рта. Ожоги лица. Классификация, клиника, лечение. Отморожения. <b>Практическая подготовка:</b> осмотр пациента, работа с рефератами	2 3	
12		Огнестрельные ранения ЧЛЮ.	Огнестрельные ранения ЧЛЮ. Особенности, клиника, диагностика, лечение. <b>Практическая подготовка:</b> осмотр пациентов	2 3	
13		Сочетанная и комбинированная травма ЧЛЮ.	Принципы оказания помощи на этапах медицинской эвакуации. Особенности оказания медицинской помощи пострадавшим в экстремальных ситуациях. <b>Практическая подготовка:</b> осмотр пациентов, разбор рентгеновских снимков	2 3	
14		Осложнения при повреждениях ЧЛЮ.	Осложнения при повреждениях ЧЛЮ. Классификация. Ранние осложнения. <b>Практическая подготовка:</b> осмотр пациента, работа с презентациями	2 3	
15		Комплексное лечение повреждений ЧЛЮ. Реабилитация лиц с повреждениями ЧЛЮ.	Комплексное лечение повреждений ЧЛЮ. Принципы анестезиологического обеспечения и лечения повреждений ЧЛЮ. Особенности лечения повреждений у детей. Питание и уход за пострадавшими. Реабилитация лиц с повреждениями ЧЛЮ. Профилактика осложнений при травме в остром периоде. <b>Практическая подготовка:</b> Осмотр пациентов	2 3	
16	2	Онкостоматология.	Классификация объёмных процессов, суть опухолеподобных заболеваний, истинных опухолей. Организация онкостоматологической службы. Онконастороженность. Диспансеризация онкостоматологических больных. <b>Практическая подготовка:</b> осмотр пациентов, работа с рефератами	2 3	
17		Кисты мягких тканей ЧЛЮ	Дермоидные и эпидермоидные кисты, ретенционные кисты, кисты шеи. Этиология, патогенез, клиника, дифференциальная диагностика, лечение. <b>Практическая подготовка:</b> осмотр пациента, работа с рефератами	2 3	
18		Неодонтогенные и одонтогенные	Первичная киста, киста носо-небного канала, глубокомаксиллярная киста, хо-	2	

		кисты челюстей	лестеатома. Этиология, патогенез, клиника, дифференциальная диагностика, лечение. <b>Практическая подготовка:</b> осмотр пациента, работа с рефератами	3	
19		Одонтогенные опухолеподобные образования.	Эпулид, гигантоклеточная гранулема. Этиология, морфологическая характеристика, клиника, дифференциальная диагностика и лечение. <b>Практическая подготовка:</b> осмотр пациента, работа с рефератами	2 3	
20		Остеогенные опухолеподобные образования челюстей.	Костообразующие опухоли, фиброзная дисплазия, эозинофильная гранулёма, экзостоз. Этиология, морфологическая характеристика, клиника, дифференциальная диагностика и лечение остеогенных опухолеподобных образований. <b>Практическая подготовка:</b> осмотр пациента, работа с рефератами	2 3	
21		Доброкачественные опухоли мягких тканей, сосудистые опухоли. Нейрофиброматоз ЧЛЮ Невусы лица.	Папиллома, фиброма, липома. Классификация. Морфологическая характеристика, клиническая картинная, дифференциальная диагностика, лечение Гемангиомы, лимфангиомы. Этиология, морфологическая характеристика, клиника, дифференциальная диагностика и лечение <b>Практическая подготовка:</b> осмотр пациента, работа с рефератами	2 3	
22		Доброкачественные остеогенные опухоли челюстей. Неостеогенные и неодонтогенные доброкачественные опухоли челюстей.	Остеома, остеобластокластома. Классификация. Морфологическая характеристика, клиническая картинная, дифференциальная диагностика, лечение Миксома, хондрома, холестеотома. Классификация. Морфологическая характеристика, клиническая картинная, дифференциальная диагностика, лечение. <b>Практическая подготовка:</b> осмотр пациента	2 3	
23		Доброкачественные одонтогенные опухоли.	Одонтомы, амелобластома, одонтогенная фиброма. Классификация. Морфологическая характеристика, клиническая картинная, дифференциальная диагностика, лечение. <b>Практическая подготовка:</b> осмотр пациента	2 3	
24		Доброкачественные опухоли слюнных желёз.	Аденома, аденолимфома, полиморфная аденома, сиалоаденоз. Кистозные опухоли малых слюнных желез, киста околоушной слюнной железы. Классифика-	2	

			ция. Морфологическая характеристика, клиническая картинная, дифференциальная диагностика, лечение. <b>Практическая подготовка:</b> осмотр пациента, работа с рефератами	3	
25		Предраки кожи лица, красной каймы губ, СОР.	Опухолевая трансформация, факторы риска. Кератоакантома, себорейный кератоз, эритроплакия, эрозивная и веррукозная формы лейкоплакии, эрозивно-язвенная и гиперкератотическая формы красной волчанки и плоского лишая, постлучевой стоматит. Классификация. Морфологическая характеристика, клиническая картинная, дифференциальная диагностика, лечение. <b>Практическая подготовка:</b> осмотр пациента, работа с рефератами		3  3
26		Злокачественные опухоли кожи лица, губ.	Плоскоклеточный рак, классификация злокачественные опухоли по системе TNM. Морфологическая характеристика, клиническая картина, дифференциальная диагностика, лечение <b>Практическая подготовка:</b> осмотр пациента, работа с рефератами		3  3
27		Злокачественные новообразования языка.	Рак языка, Классификация, морфологическая характеристика, клиническая картина, дифференциальная диагностика, лечение. <b>Практическая подготовка:</b> осмотр пациента, работа с рефератами		3  3
28		Злокачественные новообразования верхней и нижней челюстей.	Остеосаркома, плоскоклеточные раки. Саркома нижней и верхней челюстей. Классификация, морфологическая характеристика, клиническая картина, дифференциальная диагностика, лечение <b>Практическая подготовка:</b> осмотр пациента, работа с рефератами		3  3
29		Основные принципы и виды лечения злокачественных опухолей ЧЛЮ	Основные принципы и виды лечения злокачественных опухолей ЧЛЮ. Классификация, морфологическая характеристика, клиническая картина, дифференциальная диагностика, лечение. <b>Практическая подготовка:</b> осмотр пациента		3  3
30	3	Воспалительные заболевания слюнных желез.	Этиология, патогенез. Острые и хронические сиалоадениты, клиника, диагностика, лечение. <b>Практическая подготовка:</b> осмотр пациента		3  3
		Слюннокаменная болезнь.	Слюннокаменная болезнь, клиника, диагностика, лечение. Сиалозы. Клини-		3

		Сиалозы.	ка, дифференциальная диагностика, принципы лечения. <b>Практическая подготовка:</b> осмотр пациента		3
32		Современная классификация заболеваний нервов лица.	Современная классификация заболеваний нервов лица, методы обследования. Заболевания тройничного нерва. Невропатия лицевого нерва. Паралич мимических мышц. Методы лечения заболеваний нервов лица. <b>Практическая подготовка:</b> осмотр пациента, работа с презентациями		3
33	4	Заболевания и повреждения ВНЧС. Анкилозы ВНЧС.	Воспалительные; воспалительно-дистрофические и опухолевые процессы; мышечно-суставная дисфункция, анкилозы, вывихи ВНЧС, контрактуры. Анкилозы ВНЧС. Этиология, патогенез, методы лечения. <b>Практическая подготовка:</b> осмотр пациента, работа с презентациями		3
34	5	Дефекты и деформации ЧЛО.	Эволюция и эстетические пропорции лица человека. Этиология, классификация, способы устранения. История восстановительного лечения ЧЛО. Виды, показания и противопоказания, обеспечение пластических операций. <b>Практическая подготовка:</b> осмотр пациентов		3
35		Пластика местными тканями. Метод перемещения встречных треугольных лоскутов (Лимберга)	Показания, противопоказания, способы и приёмы устранения дефектов кожи лица и СОПР Метод перемещения встречных треугольных лоскутов (Лимберга). <b>Практическая подготовка:</b> осмотр пациента, работа с презентациями		3
36		Пластика лоскутами на ножке, стебельчатым лоскутом Филатова.	Пластика лоскутами на ножке. Показания, противопоказания, способы и приёмы устранения дефектов на лице. Пластика стебельчатым лоскутом Филатова. Показания, противопоказания, способы и приёмы устранения дефектов лица. <b>Практическая подготовка:</b> осмотр пациента, работа с рефератами		3
37		Свободная пересадка тканей и кожи.	История, роль отечественных учёных в развитии свободной пересадки тканей. Виды трансплантатов. Условия эффективной пересадки. Свободная пересадка кожи. Классификация, виды, история. Пластика сложными трансплантатами.		3

			<b>Практическая подготовка:</b> осмотр пациентов, работа с презентациями		3
38		Костная пластика.	Виды, история, показания и противопоказания, ортопедическое обеспечение костной пластики. Свободная костная пластика. Виды трансплантатов. <b>Практическая подготовка:</b> осмотр пациента, работа с рефератами		3
39		Врожденные пороки развития.	Врожденные пороки развития: врожденная расщелина губы, твердого и мягкого неба. Диспансеризация детей с расщелинами челюстно-лицевой области. Хейлопластика и уранопластика. <b>Практическая подготовка:</b> осмотр пациентов, работа с презентациями		3
40		Деформации челюстей.	Деформации челюстей. Этиология, классификация, клиника, диагностика, принципы диагностики. Хирургическое лечение деформаций челюстей. <b>Практическая подготовка:</b> осмотр пациентов, разбор рентгеновских снимков		3
<b>ИТОГО</b>				<b>120</b>	<b>96</b>

### 3.6. Самостоятельная работа обучающегося

№ п/п	№ семестра	Наименование раздела учебной дисциплины	Виды СРС	Всего часов
1	2	3	4	5
1.	9	Лучевая диагностика в стоматологии	Подготовка к текущему контролю, подготовка к промежуточному контролю	24
2.		Травмы челюстно-лицевой области.	Рефераты, презентации, подготовка к текущему контролю, подготовка к промежуточному контролю	24
3.		Новообразования челюстно-лицевой области.	Рефераты, подготовка к текущему контролю, подготовка к промежуточному контролю	24
<b>ИТОГО часов в 9 семестре:</b>				<b>72</b>
4.	А	Новообразования челюстно-лицевой области.	Рефераты, подготовка к текущему контролю, подготовка к промежуточному контролю	15
5.		Воспалительные заболевания челюстно-лицевой области.	Презентации, подготовка к текущему контролю, подготовка к промежуточному контролю	15
6.		Заболевания височно-нижнечелюстного сустава.	Презентации, подготовка к текущему контролю, подготовка к промежуточному контролю	15
7.		Основы пластики челюстно-лицевой хирургии	Рефераты, презентации, подготовка к текущему контролю, подготовка к промежуточному контролю	15
<b>ИТОГО часов в А семестре:</b>				<b>60</b>
<b>ВСЕГО часов на самостоятельную работу:</b>				<b>132</b>

### 3.7. Лабораторный практикум

Не предусмотрен учебным планом

### 3.8. Примерная тематика курсовых проектов (работ), контрольных работ

Не предусмотрены учебным планом

## Раздел 4. Перечень учебно-методического и материально-технического обеспечения дисциплины (модуля)

### 4.1. Перечень основной и дополнительной учебной литературы, необходимой для освоения дисциплины (модуля)

#### 4.1.1. Основная литература

№ п/п	Наименование	Автор (ы)	Год, место издания	Кол-во экземпляров в библиотеке	Наличие в ЭБС
1	2	3	4	5	6
1.	Челюстно-лицевая хирургия:	под редакцией профессора А. Ю. Дробышева, профессора О. О. Янушевича.	Москва: ГЭОТАР-Медиа, 2018. - 876 с	30	Консультант студента
2.	Хирургическая стоматология: учебник	под ред. С.В. Тарасенко	М.: ГЭОТАР-Медиа, 2020. - 672 с.	25	Консультант врача
3.	Местное обезболивание в стоматологии, топографо-анатомическое обоснование способов его применения [Электронный ресурс]: учебное пособие /	С. Н. Громова [и др.].	Киров: ФГБОУ ВО Кировский ГМУ Минздрава России, 2018. - 166 с	45	+

#### 4.1.2. Дополнительная литература

№ п/п	Наименование	Автор (ы)	Год, место издания	Кол-во экземпляров в библиотеке	Наличие в ЭБС
1	2	3	4	7	9
1.	Хирургическая стоматология: учебник.	Под ред. В. В. Афанасьева	М.: ГЭОТАР-Медиа, 2016	3	Консультант студента
2.	Хирургическая стоматология: национальное руководство	ред. А. А. Кулаков	М.: ГЭОТАР-Медиа, 2021	1	Консультант врача
3.	Реконструктивная хирургия альвеолярной кости	С. Ю. Иванов, А. А. Мураев, Н. Ф. Ямуркова	Москва : ГЭОТАР-Медиа, 2016. - 360 с.	1	Консультант студента
4.	Конусно-лучевая томография в дентальной имплантологии	Н. К. Нечаева	Москва: ГЭОТАР-Медиа, 2016. - 96 с. - ISBN 978-5-9704-3796-4. - Текст: электронный // URL: <a href="http://www.studmedlib.ru/book/">http://www.studmedlib.ru/book/</a>		Консультант студента

			ISBN9785970437964.htm		
--	--	--	-----------------------	--	--

#### 4.2. Нормативная база

1. Приказ МЗ и СР РФ «Об утверждении Порядка оказания медицинской помощи взрослому населению при стоматологических заболеваниях» от 31 июля 2020 года №786н,
2. «Порядок оказания медицинской помощи детям со стоматологическими заболеваниями» от 13 ноября 2012 года №910н,
3. Клинические рекомендации (протоколы лечения) при диагнозе ПЕРИОСТИТ, Утверждены Постановлением № 14 Совета Ассоциации общественных объединений «Стоматологическая ассоциация России» от 24 апреля 2018 года;
4. Клинические рекомендации (протоколы лечения) ПРИ ДИАГНОЗЕ ПАРОДОНТИТ, Утверждены Решением Совета Ассоциации общественных объединений «Стоматологическая Ассоциация России» 23 апреля 2013 года с изменениями и дополнениями на основании Постановления №15 Совета Ассоциации общественных объединений «Стоматологическая Ассоциация России» от 30 сентября 2014 года. Актуализированы 2 августа 2018 года,
5. Клинические рекомендации (протоколы лечения) ПРИ ДИАГНОЗЕ БОЛЕЗНИ ПЕРИАПИКАЛЬНЫХ ТКАНЕЙ Утверждены Постановлением № 15 Совета Ассоциации общественных объединений «Стоматологическая Ассоциация России» от 30 сентября 2014 года. Актуализированы 2 августа 2018 года,
6. Клинические рекомендации (протоколы лечения) ПЕРИКРОНИТ Утверждены Постановлением № 11 Совета Ассоциации общественных объединений «Стоматологическая ассоциация России» от 26 сентября 2017 года
7. Клинические рекомендации (протоколы лечения) при диагнозе ПЕРИОСТИТ Утверждены Постановлением № 14 Совета Ассоциации общественных объединений «Стоматологическая ассоциация России» от 24 апреля 2018 года
8. Клинические рекомендации (протоколы лечения) при диагнозе АЛЬВЕОЛИТ Утверждены Постановлением № 8 Совета Ассоциации Общественных Объединений «Стоматологическая ассоциация России» от 25 сентября 2018 года

#### 4.3. Перечень ресурсов информационно-телекоммуникационной сети «Интернет», необходимых для освоения дисциплины (модуля)

1. Федеральная электронная медицинская библиотека (<http://193.232.7.109/feml>)
2. Федеральный портал «Российское образование» (<http://www.edu.ru>)
3. Информационная система «Единое окно доступа к образовательным ресурсам» (<http://window.edu.ru/window>)
4. Univadis.ru – ведущий интернет-ресурс для специалистов здравоохранения (<http://www.univadis.ru>).
5. Стоматологическая ассоциация России <https://e-stomatology.ru/star/>

#### 4.4. Перечень информационных технологий, используемых для осуществления образовательного процесса по дисциплине (модулю), программного обеспечения и информационно-справочных систем

Для осуществления образовательного процесса используются: видеозаписи, презентации, слайд-лекции.

В учебном процессе используется лицензионное программное обеспечение:

1. Договор Microsoft Office (версия 2003) №0340100010912000035\_45106 от 12.09.2012г. (срок действия договора - бессрочный),
2. Договор Microsoft Office (версия 2007) №0340100010913000043\_45106 от 02.09.2013г. (срок действия договора - бессрочный),
3. Договор Microsoft Office (версия 2010) № 340100010914000246\_45106 от 23.12.2014г. (срок действия договора - бессрочный).

4. Договор Windows (версия 2003) №0340100010912000035\_45106 от 12.09.2012г. (срок действия договора - бессрочный)
5. Договор Windows (версия 2007) №0340100010913000043\_45106 от 02.09.2013г. (срок действия договора - бессрочный),
6. Договор Windows (версия 2010) № 340100010914000246\_45106 от 23.12.2014г. (срок действия договора - бессрочный),
7. Договор Антивирус Kaspersky Endpoint Security для бизнеса – Стандартный Russian Edition. 150-249 Node 1 year Educational Renewal License, срок использования с 29.04.2021 до 24.08.2022 г., номер лицензии 280E-210429-102703-540-3202
8. Автоматизированная система тестирования Indigo Договор № Д53783/2 от 02.11.2015 (срок действия бессрочный, 1 год технической поддержки).

Обучающиеся обеспечены доступом (удаленным доступом) к современным профессиональным базам данных и информационно-справочным системам:

- 1) Научная электронная библиотека e-LIBRARY. Режим доступа: <http://www.e-library.ru/>.
- 2) Справочно-поисковая система Консультант Плюс – ООО «КонсультантКиров».
- 3) «Электронно-библиотечная система Кировского ГМУ». Режим доступа: <http://elib.kirovgma.ru/>.
- 4) ЭБС «Консультант студента» - ООО «ИПУЗ». Режим доступа: <http://www.studmedlib.ru>.
- 5) ЭБС «Университетская библиотека онлайн» - ООО «НексМедиа». Режим доступа: <http://www.biblioclub.ru>.
- 6) ЭБС «Консультант врача» - ООО ГК «ГЭОТАР». Режим доступа: <http://www.rosmedlib.ru/>
- 7) ЭБС «Айбукс» - ООО «Айбукс». Режим доступа: <http://ibooks.ru>.

#### 4.5. Описание материально-технической базы, необходимой для осуществления образовательного процесса по дисциплине (модулю)

В процессе преподавания дисциплины (модуля) используются следующие специальные помещения:

Наименование специально оборудованные помещения и помещений для самостоятельной работы	Номер кабинета, корпус, адрес Университета или медицинской организации	Оснащенность специальных помещений и помещений для самостоятельной работы
Учебные аудитории для проведения занятий лекционного типа	№ 406, 305, г. Киров, ул. К.Маркса,137 (1 корпус), 114, г.Киров, ул.К.Маркса 112 (3 корпус)	Специализированная учебная мебель (стол и стул преподавателя, столы и стулья ученические), компьютеры с выходом в интернет, мультимедиа проектор, экран, доска для ведения записей маркерами.
Учебные аудитории для проведения занятий семинарского типа	№ 102 г. Киров, ул. Володарского, 167 (кафедра стоматологии)	Специализированная учебная мебель (стол и стул преподавателя, столы и стулья ученические), компьютеры с выходом в интернет, мультимедиа проектор, экран, Доска магнит-маркер 90*120 2-стор. на передвиж. стенде, наборы демонстрационного оборудования и учебно-наглядных пособий. Дентомодель верхней и нижней челюсти с окклюдатором, Денто-модель верх. и ниж. челюстей для удаления ЧВН-28у, стоматологические наконечники (турбинный и угловой), Наборы стоматологических инструментов
учебные аудитории для проведения занятий семинарского типа	№ 103, г. Киров, ул. Володарского, 167 (кафедра стоматологии)	Специализированная учебная мебель (стол и стул преподавателя, столы и стулья ученические), компьютеры с выходом в интернет, мультимедиа проектор, экран, Доска магнит-маркер 90*120 2-стор. на передвиж. стенде, наборы демонстрационного оборудования и учебно-наглядных пособий. Стоматологический тренажер ТС-Г.01, Симулятор стоматологического пациента, денто-модель верхней и нижней челюсти с окклюдатором, Денто-модель верх. и ниж. челюстей для удаления ЧВН-28у, стоматологические наконечники (турбинный и угловой), Наборы стоматологических инструментов, Компрессор ДК 50-2 x 2В/110 С / ДК 50-2 x 2V/110 S 230V/50Hz 404102006-300, установка стоматологическая «Клер» со слюноотсосом 9452-005/1, микромотор зуботехнический "МАРАТОН-3" с наконечником М33TS.
учебные аудитории для проведения групповых и индивидуальных консультаций	каб.3 г. Киров, ул. Володарского, 161 (кафедра стоматологии)	Специализированная учебная мебель (столы и стулья ученические), мультимедиа, проектор.
Учебные аудитории для проведения занятий семинарского типа	каб.5 г. Киров, ул. Володарского, 161 (кафедра стоматологии)	СМАЙЛ-3; Стол стоматолога СС-4, Аспиратор стоматологический АСПИ-JET 6, наборы стоматологических инструментов, стоматологические наконечники (турбинный и угловой), модель челюсти д/обуч. навыкам удаления зубов, Шкаф медиц. металл. 2-х секц. 2-х дверный для медикаментов ШМ-2.202-"Айболит", Облучатель ультрафиолет. бактерицид. Дезар-3 настенный, Тумба медиц. 3-х дверная ТД-3

		1200*600*850 мм., визиограф стоматологический GXS-700 с принадлежностями, MELAdest65, негатоскоп.
учебные аудитории для проведения текущего контроля и промежуточной аттестации	№ 102 г. Киров, ул. Володарского, 167 (кафедра стоматологии)	Специализированная учебная мебель (стол и стул преподавателя, столы и стулья ученические), компьютеры с выходом в интернет, мультимедиа проектор, экран, Доска магнит-маркер 90*120 2-стор. на передвиж. стенде, наборы демонстрационного оборудования и учебно-наглядных пособий. Дентомодель верхней и нижней челюсти с окклюдатором, Денто-модель верх. и ниж. челюстей для удаления ЧВН-28у, стоматологические наконечники (турбинный и угловой), Наборы стоматологических инструментов
учебные аудитории для проведения текущего контроля и промежуточной аттестации	№ 103, г. Киров, ул. Володарского, 167 (кафедра стоматологии)	Специализированная учебная мебель (стол и стул преподавателя, столы и стулья ученические), компьютеры с выходом в интернет, мультимедиа проектор, экран, Доска магнит-маркер 90*120 2-стор. на передвиж. стенде, наборы демонстрационного оборудования и учебно-наглядных пособий. Стоматологический тренажер ТС-Г.01, Симулятор стоматологического пациента, денто-модель верхней и нижней челюсти с окклюдатором, Денто-модель верх. и ниж. челюстей для удаления ЧВН-28у, стоматологические наконечники (турбинный и угловой), Наборы стоматологических инструментов, Компрессор ДК 50-2 х 2В/110 С / ДК 50-2 х 2В/110 S 230V/50Hz 404102006-300, установка стоматологическая «Клер» со слюноотсосом 9452-005/1, микромотор зуботехнический "МАРАТОН-3" с наконечником М33TS.
помещения для самостоятельной работы:	читальный зал библиотеки г. Киров, ул. К.Маркса,137 (1 корпус)	Помещения для самостоятельной работы оснащены компьютерной техникой с возможностью выхода к сети «Интернет» и доступом в электронную информационно-образовательную среду вуза. ПК для работы с нормативно-правовой документацией, в т.ч. электронной базой "Консультант плюс".

Помещения для самостоятельной работы обучающихся оснащены компьютерной техникой с возможностью подключения к сети "Интернет" и обеспечены доступом в электронную информационно-образовательную среду университета.

## **Раздел 5. Методические рекомендации по организации изучения дисциплины**

Процесс изучения дисциплины предусматривает: контактную (работа на лекциях и практических занятиях) и самостоятельную работу.

Основное учебное время выделяется на практическую работу.

В качестве основных форм организации учебного процесса по дисциплине выступают классические лекционные и практические занятия (с использованием интерактивных технологий обучения), а также самостоятельная работа обучающихся.

При изучении учебного модуля обучающимся необходимо освоить практические умения по профессиональным навыкам, выявить умение применять на практике, закрепить навыки, полученные ранее.

При проведении учебных занятий кафедра обеспечивает развитие у обучающихся навыков командной работы, межличностной коммуникации, принятия решений, лидерских качеств (путем проведения интерактивных лекций, групповых дискуссий, ролевых игр, тренингов, анализа ситуаций и имитационных моделей, преподавания модуля в форме курса, составленного на основе результатов научных исследований, проводимых Университетом, в том числе с учетом региональных особенностей профессиональной деятельности выпускников и потребностей работодателей).

### **Лекции:**

**Классическая лекция.** Рекомендуется при изучении всех тем. На лекциях излагаются темы дисциплины, предусмотренные рабочей программой, акцентируется внимание на наиболее принципиальных и сложных вопросах дисциплины, устанавливаются вопросы для самостоятельной проработки. Конспект лекций является базой при подготовке к практическим занятиям, к экзамену, а также для самостоятельной работы.

Изложение лекционного материала рекомендуется проводить в мультимедийной форме. Смысловая нагрузка лекции смещается в сторону от изложения теоретического материала к формированию мотивации самостоятельного обучения через постановку проблем обучения и показ путей решения профессиональных проблем в рамках той или иной темы. При этом основным методом ведения лекции является метод проблемного изложения материала.

### **Практические занятия:**

Практические занятия по дисциплине проводятся с целью приобретения практических навыков в области стоматологии.

Практические занятия проводятся в виде собеседований, обсуждений, дискуссий в микрогруппах, демонстрации тематических больных и использования наглядных пособий, отработки практических навыков на фантомах, решения ситуационных задач, тестовых заданий, разбора клинических больных.

Выполнение практической работы обучающиеся производят как в устном, так и в письменном виде, в виде презентаций и докладов.

Практическое занятие способствует более глубокому пониманию теоретического материала учебного дисциплины, а также развитию, формированию и становлению различных уровней, составляющих профессиональной компетентности обучающихся.

При изучении модуля дисциплины используются следующие формы практических занятий:

- практикум традиционный по всем темам.

### **Самостоятельная работа:**

Самостоятельная работа студентов подразумевает подготовку по всем разделам дисциплины «Челюстно-лицевая хирургия» и включает подготовку рефератов, подготовку презентаций, подготовка к текущему контролю, подготовка к промежуточному контролю.

Работа с учебной литературой рассматривается как вид учебной работы по дисциплины «Челюстно-лицевая хирургия» и выполняется в пределах часов, отводимых на её изучение (в разделе СРС). Каждый обучающийся обеспечен доступом к библиотечным фондам университета и кафедры. Во время изучения дисциплины обучающиеся (под контролем преподавателя) самостоятельно проводят работу с больными, оформляют медицинскую документацию, рефераты и представляют их на занятиях. Написание реферата способствуют формированию навыков использования учебной и научной литературы, глобальных информационных ресурсов, способствует формированию клинического мышления. Работа обучающегося в группе формирует чувство коллективизма и

коммуникабельность. Обучение способствует воспитанию у обучающихся навыков общения с больным с учетом этико-деонтологических особенностей патологии и пациентов. Самостоятельная работа с пациентами способствует формированию должного с этической стороны поведения, аккуратности, дисциплинированности.

Исходный уровень знаний обучающихся определяется тестированием, собеседованием.

Текущий контроль освоения дисциплины проводится во время тестирования, собеседования по теме занятия, решение ситуационных задач, работа с презентациями, написание рефератов.

В конце изучения дисциплины проводится промежуточная аттестация с использованием тестового контроля, оценка практических навыков, собеседования. Для текущего контроля освоения дисциплины используется рейтинговая система.

Вопросы по дисциплине включены в государственную итоговую аттестацию выпускников.

### **5.1. Методика применения электронного обучения и дистанционных образовательных технологий при проведении занятий и на этапах текущего контроля и промежуточной аттестации по дисциплине**

Применение электронного обучения и дистанционных образовательных технологий по дисциплине осуществляется в соответствии с «Порядком реализации электронного обучения и дистанционных образовательных технологий в ФГБОУ ВО Кировский ГМУ Минздрава России», введенным в действие 01.11.2017, приказ № 476-ОД.

Дистанционное обучение реализуется в электронно-информационной образовательной среде Университета, включающей электронные информационные и образовательные ресурсы, информационные и телекоммуникационные технологии, технологические средства, и обеспечивающей освоение обучающимися программы в полном объеме независимо от места нахождения.

Электронное обучение (ЭО) – организация образовательной деятельности с применением содержащейся в базах данных и используемой при реализации образовательных программ информации и обеспечивающих ее обработку информационных технологий, технических средств, а также информационно-телекоммуникационных сетей, обеспечивающих передачу по линиям связи указанной информации, взаимодействие обучающихся и преподавателя.

Дистанционные образовательные технологии (ДОТ) – образовательные технологии, реализуемые в основном с применением информационно-телекоммуникационных сетей при опосредованном (на расстоянии) взаимодействии обучающихся и преподавателя. Дистанционное обучение – это одна из форм обучения.

При использовании ЭО и ДОТ каждый обучающийся обеспечивается доступом к средствам электронного обучения и основному информационному ресурсу в объеме часов учебного плана, необходимых для освоения программы.

В практике применения дистанционного обучения по дисциплине используются методики синхронного и асинхронного обучения.

Методика синхронного дистанционного обучения предусматривает общение обучающегося и преподавателя в режиме реального времени – on-line общение. Используются следующие технологии on-line: вебинары (или видеоконференции), аудиоконференции, чаты.

Методика асинхронного дистанционного обучения применяется, когда невозможно общение между преподавателем и обучающимся в реальном времени – так называемое off-line общение, общение в режиме с отложенным ответом. Используются следующие технологии off-line: электронная почта, рассылки, форумы.

Наибольшая эффективность при дистанционном обучении достигается при использовании смешанных методик дистанционного обучения, при этом подразумевается, что программа обучения строится как из элементов синхронной, так и из элементов асинхронной методики обучения.

Учебный процесс с использованием дистанционных образовательных технологий осуществляется посредством:

- размещения учебного материала на образовательном сайте Университета;
- сопровождения электронного обучения;

- организации и проведения консультаций в режиме «on-line» и «off-line»;
- организации обратной связи с обучающимися в режиме «on-line» и «off-line»;
- обеспечения методической помощи обучающимся через взаимодействие участников учебного процесса с использованием всех доступных современных телекоммуникационных средств, одобренных локальными нормативными актами;
- организации самостоятельной работы обучающихся путем обеспечения удаленного доступа к образовательным ресурсам (ЭБС, материалам, размещенным на образовательном сайте);
- контроля достижения запланированных результатов обучения по дисциплине обучающимися в режиме «on-line» и «off-line»;
- идентификации личности обучающегося.

Реализация программы в электронной форме начинается с проведения организационной встречи с обучающимися посредством видеоконференции (вебинара).

При этом преподаватель информирует обучающихся о технических требованиях к оборудованию и каналам связи, осуществляет предварительную проверку связи с обучающимися, создание и настройку вебинара. Преподаватель также сверяет предварительный список обучающихся с фактически присутствующими, информирует их о режиме занятий, особенностях образовательного процесса, правилах внутреннего распорядка, графике учебного процесса.

После проведения установочного вебинара учебный процесс может быть реализован асинхронно (обучающийся осваивает учебный материал в любое удобное для него время и общается с преподавателем с использованием средств телекоммуникаций в режиме отложенного времени) или синхронно (проведение учебных мероприятий и общение обучающегося с преподавателем в режиме реального времени).

Преподаватель самостоятельно определяет порядок оказания учебно-методической помощи обучающимся, в том числе в форме индивидуальных консультаций, оказываемых дистанционно с использованием информационных и телекоммуникационных технологий.

При дистанционном обучении важным аспектом является общение между участниками учебного процесса, обязательные консультации преподавателя. При этом общение между обучающимися и преподавателем происходит удаленно, посредством средств телекоммуникаций.

В содержание консультаций входят:

- разъяснение обучающимся общей технологии применения элементов ЭО и ДОТ, приемов и способов работы с предоставленными им учебно-методическими материалами, принципов самоорганизации учебного процесса;
- советы и рекомендации по изучению программы дисциплины и подготовке к промежуточной аттестации;
- анализ поступивших вопросов, ответы на вопросы обучающихся;
- разработка отдельных рекомендаций по изучению частей (разделов, тем) дисциплины, по подготовке к текущей и промежуточной аттестации.

Также осуществляются индивидуальные консультации обучающихся в ходе выполнения ими письменных работ.

Обязательным компонентом системы дистанционного обучения по дисциплине является электронный учебно-методический комплекс (ЭУМК), который включает электронные аналоги печатных учебных изданий (учебников), самостоятельные электронные учебные издания (учебники), дидактические материалы для подготовки к занятиям, текущему контролю и промежуточной аттестации, аудио- и видеоматериалы, другие специализированные компоненты (текстовые, звуковые, мультимедийные). ЭУМК обеспечивает в соответствии с программой организацию обучения, самостоятельной работы обучающихся, тренинги путем предоставления обучающимся необходимых учебных материалов, специально разработанных для реализации электронного обучения, контроль знаний. ЭУМК размещается в электронно-библиотечных системах и на образовательном сайте Университета.

Используемые виды учебной работы по дисциплине при применении ЭО и ДОТ:

№ п/п	Виды занятий/работ	Виды учебной работы обучающихся	
		Контактная работа (on-line и off-line)	Самостоятельная работа
1	Лекции	- веб-лекции (вебинары) - видеолекции - лекции-презентации	- работа с архивами проведенных занятий - работа с опорными конспектами лекций - выполнение контрольных заданий
2	Практические, семинарские занятия	- видеоконференции - вебинары - семинары в чате - видеодоклады - семинары-форумы - веб-тренинги - видеозащита работ	- работа с архивами проведенных занятий - самостоятельное изучение учебных и методических материалов - решение тестовых заданий и ситуационных задач - работа по планам занятий - самостоятельное выполнение заданий и отправка их на проверку преподавателю - выполнение тематических рефератов
3	Консультации (групповые и индивидуальные)	- видеоконсультации - веб-консультации - консультации в чате	- консультации-форумы (или консультации в чате) - консультации посредством образовательного сайта

При реализации программы или ее частей с применением электронного обучения и дистанционных технологий кафедра ведет учет и хранение результатов освоения обучающимися дисциплины на бумажном носителе и (или) в электронно-цифровой форме (на образовательном сайте, в системе INDIGO).

Текущий контроль успеваемости и промежуточная аттестация обучающихся по учебной дисциплине с применением ЭО и ДОТ осуществляется посредством собеседования (on-line), компьютерного тестирования или выполнения письменных работ (on-line или off-line).

**Раздел 6. Методические указания для обучающихся по освоению дисциплины (модуля) (приложение А)**

Изучение дисциплины следует начинать с проработки данной рабочей программы, методических указаний, прописанных в программе, особое внимание уделяется целям, задачам, структуре и содержанию дисциплины.

Успешное изучение дисциплины требует от обучающихся посещения лекций, активной работы на практических занятиях, выполнения всех учебных заданий преподавателя, ознакомления с базовыми учебниками, основной и дополнительной литературой. Лекции имеют в основном обзорный характер и нацелены на освещение наиболее трудных вопросов, а также призваны способствовать формированию навыков работы с научной литературой. Предполагается, что обучающиеся приходят на лекции, предварительно проработав соответствующий учебный материал по источникам, рекомендуемым программой.

Основным методом обучения является самостоятельная работа студентов с учебно-методическими материалами, научной литературой, Интернет-ресурсами.

Правильная организация самостоятельных учебных занятий, их систематичность, целесообразное планирование рабочего времени позволяют обучающимся развивать умения и навыки в усвоении и систематизации приобретаемых знаний, обеспечивать высокий уровень успеваемости в период обучения, получить навыки повышения профессионального уровня.

Основной формой промежуточного контроля и оценки результатов обучения по дисциплине является экзамен. На экзамене обучающиеся должны продемонстрировать не только теоретические знания, но и практические навыки, полученные на практических занятиях.

Постоянная активность на занятиях, готовность ставить и обсуждать актуальные проблемы дисциплины - залог успешной работы и положительной оценки.

Подробные методические указания к практическим занятиям и внеаудиторной самостоятельной работе по каждой теме дисциплины представлены в приложении А.

## **Раздел 7. Оценочные средства для проведения текущего контроля и промежуточной аттестации обучающихся по дисциплине (модулю) (приложение Б)**

Оценочные средства – комплект методических материалов, нормирующих процедуры оценивания результатов обучения, т.е. установления соответствия учебных достижений запланированным результатам обучения и требованиям образовательной программы, рабочей программы дисциплины.

ОС как система оценивания состоит из следующих частей:

1. Перечня компетенций с указанием этапов их формирования в процессе освоения образовательной программы.
2. Показателей и критерий оценивания компетенций на различных этапах их формирования, описание шкал оценивания.
3. Типовых контрольных заданий и иных материалов.
4. Методических материалов, определяющих процедуры оценивания знаний, умений, навыков и (или) опыта профессиональной деятельности, характеризующих этапы формирования компетенций.

Оценочные средства для проведения текущего контроля и промежуточной аттестации по дисциплине представлены в приложении Б.

## **Раздел 8. Особенности учебно-методического обеспечения образовательного процесса по дисциплине для инвалидов и лиц с ограниченными возможностями здоровья**

### **8.1. Выбор методов обучения**

Выбор методов обучения осуществляется, исходя из их доступности для инвалидов и лиц с ограниченными возможностями здоровья.

Выбор методов обучения определяется содержанием обучения, уровнем профессиональной подготовки педагогов, методического и материально-технического обеспечения, особенностями восприятия учебной информации обучающимися-инвалидами и обучающимися с ограниченными возможностями здоровья. В образовательном процессе используются социально-активные и рефлексивные методы обучения, технологии социокультурной реабилитации с целью оказания помощи в установлении полноценных межличностных отношений с другими обучающимися, создании комфортного психологического климата в группе.

В освоении дисциплины инвалидами и лицами с ограниченными возможностями здоровья большое значение имеет индивидуальная работа. Под индивидуальной работой подразумеваются две формы взаимодействия с преподавателем: индивидуальная учебная работа (консультации), т.е. дополнительное разъяснение учебного материала и углубленное изучение материала с теми обучающимися, которые в этом заинтересованы, и индивидуальная воспитательная работа. Индивидуальные консультации по предмету являются важным фактором, способствующим индивидуализации обучения и установлению воспитательного контакта между преподавателем и обучающимся инвалидом или обучающимся с ограниченными возможностями здоровья.

### **8.2. Обеспечение обучающихся инвалидов и лиц с ограниченными возможностями здоровья печатными и электронными образовательными ресурсами в формах, адаптированных к ограничениям их здоровья**

Подбор и разработка учебных материалов производятся с учетом того, чтобы предоставлять этот материал в различных формах так, чтобы инвалиды с нарушениями слуха получали информацию визуально, с нарушениями зрения – аудиально (например, с использованием программ-синтезаторов речи) или с помощью тифлоинформационных устройств.

Учебно-методические материалы, в том числе для самостоятельной работы обучающихся из числа инвалидов и лиц с ограниченными возможностями здоровья, предоставляются в формах, адаптированных к ограничениям их здоровья и восприятия информации:

<i>Категории обучающихся</i>	<i>Формы</i>
С нарушением слуха	- в печатной форме - в форме электронного документа
С нарушением зрения	- в печатной форме увеличенным шрифтом - в форме электронного документа - в форме аудиофайла
С ограничением двигательных функций	- в печатной форме - в форме электронного документа - в форме аудиофайла

Данный перечень может быть конкретизирован в зависимости от контингента обучающихся.

### **8.3. Проведение текущего контроля и промежуточной аттестации с учетом особенностей нозологий инвалидов и лиц с ограниченными возможностями здоровья**

Для осуществления процедур текущего контроля успеваемости и промежуточной аттестации обучающихся созданы оценочные средства, адаптированные для инвалидов и лиц с ограниченными возможностями здоровья и позволяющие оценить достижение ими запланированных результатов обучения и уровень сформированности компетенций, предусмотренных рабочей программой дисциплины.

Форма проведения текущего контроля и промежуточной аттестации для обучающихся -инвалидов устанавливается с учетом индивидуальных психофизических особенностей (устно, письменно на бумаге, письменно на компьютере, в форме тестирования и т.п.). При необходимости обучающемуся-инвалиду предоставляется дополнительное время для подготовки ответа на этапе промежуточной аттестации.

Для обучающихся с ограниченными возможностями здоровья предусмотрены следующие оценочные средства:

<i>Категории обучающихся</i>	<i>Виды оценочных средств</i>	<i>Формы контроля и оценки результатов обучения</i>
С нарушением слуха	Тест	преимущественно письменная проверка
С нарушением зрения	Собеседование	преимущественно устная проверка (индивидуально)
С ограничением двигательных функций	решение дистанционных тестов, контрольные вопросы	организация контроля с помощью электронной оболочки MOODLE, письменная проверка

### **8.4. Материально-техническое обеспечение образовательного процесса для инвалидов и лиц с ограниченными возможностями здоровья**

#### 1) для инвалидов и лиц с ОВЗ по зрению:

- обеспечение доступа обучающегося, являющегося слепым и использующего собаку-поводыря, к зданию Университета;
- присутствие ассистента, оказывающего обучающемуся необходимую помощь;
- наличие альтернативной версии официального сайта Университета в сети «Интернет» для обучающихся, являющихся слепыми или слабовидящими;
- размещение аудиторных занятий преимущественно в аудиториях, расположенных на первых этажах корпусов Университета;
- размещение в доступных для обучающихся, являющихся слепыми или слабовидящими, местах и в адаптированной форме (с учетом их особых потребностей) справочной информации о расписании учебных занятий, которая выполняется крупным рельефно-контрастным шрифтом на белом или желтом фоне и дублируется шрифтом Брайля;
- предоставление доступа к учебно-методическим материалам, выполненным в альтернативных форматах печатных материалов или аудиофайлов;

- наличие электронных луп, видеоувеличителей, программ невидимого доступа к информации, программ-синтезаторов речи и других технических средств приема-передачи учебной информации в доступных для обучающихся с нарушениями зрения формах;

- предоставление возможности прохождения промежуточной аттестации с применением специальных средств.

2) для инвалидов и лиц с ОВЗ по слуху:

- присутствие сурдопереводчика (при необходимости), оказывающего обучающемуся необходимую помощь при проведении аудиторных занятий, прохождении промежуточной аттестации;

- дублирование звуковой справочной информации о расписании учебных занятий визуальной (установка мониторов с возможностью трансляции субтитров);

- наличие звукоусиливающей аппаратуры, мультимедийных средств, компьютерной техники, аудиотехники (акустические усилители и колонки), видеотехники (мультимедийный проектор, телевизор), электронная доска, документ-камера, мультимедийная система, видеоматериалы.

3) для инвалидов и лиц с ОВЗ, имеющих ограничения двигательных функций:

- обеспечение доступа обучающегося, имеющего нарушения опорно-двигательного аппарата, в здание Университета;

- организация проведения аудиторных занятий в аудиториях, расположенных только на первых этажах корпусов Университета;

- размещение в доступных для обучающихся, имеющих нарушения опорно-двигательного аппарата, местах и в адаптированной форме (с учетом их особых потребностей) справочной информации о расписании учебных занятий, которая располагается на уровне, удобном для восприятия такого обучающегося;

- присутствие ассистента, оказывающего обучающемуся необходимую помощь при проведении аудиторных занятий, прохождении промежуточной аттестации;

- наличие компьютерной техники, адаптированной для инвалидов со специальным программным обеспечением, альтернативных устройств ввода информации и других технических средств приема-передачи учебной информации в доступных для обучающихся с нарушениями опорно-двигательного аппарата формах;

4) для инвалидов и лиц с ОВЗ с другими нарушениями или со сложными дефектами - определяется индивидуально, с учетом медицинских показаний и ИПРА.

## Дополнения и изменения в рабочей программе учебной дисциплины

### «Челюстно-лицевая хирургия»

Специальность 31.05.03 Стоматология

Направленность (профиль) Стоматология

Форма обучения очная

Кафедра Стоматологии

Автор (ы) С.Н.Громова, Т.Н.Кайсина, Ю.Г.Сырчин, Т.А Дрокина, А.В.Тарасов

На 2025 / 2026 учебный год в рабочую программу вносятся следующие дополнения и изменения:

**1. В пункте 4.4. «Перечень информационных технологий, используемых для осуществления образовательного процесса по дисциплине (модулю), программного обеспечения и информационно-справочных систем»:** п. 7. изменить и читать в следующей редакции:

7. Договор Антивирус Kaspersky Endpoint Security для бизнеса – Стандартный Russian Edition. 150-249 Node 1 year Educational Renewal License, срок использования с 11.08.2025 до 09.09.2026 г., номер лицензии 2B1E-250808-154818-2-497-4841

**2. Пункт «4.5. Описание материально-технической базы, необходимой для осуществления образовательного процесса по дисциплине (модулю)»** изменить и читать в следующей редакции:

В процессе преподавания дисциплины (модуля) используются следующие специальные помещения:

Наименование специально оборудованные помещения и помещений для самостоятельной работы	Номер кабинета, корпус, адрес Университета или медицинской организации	Оснащенность специальных помещений и помещений для самостоятельной работы
Учебные аудитории для проведения занятий лекционного типа	№ 406, 305, г. Киров, ул. Владимирская, 137 (1 корпус), 114, г. Киров, ул. Владимирская 112 (3 корпус)	Специализированная учебная мебель (стол и стул преподавателя, столы и стулья ученические), компьютеры с выходом в интернет, мультимедиа проектор, экран, доска для ведения записей маркерами.
Учебные аудитории для проведения занятий семинарского типа	№ 102 г. Киров, ул. Никитская, 167 (кафедра стоматологии)	Специализированная учебная мебель (стол и стул преподавателя, столы и стулья ученические), компьютеры с выходом в интернет, мультимедиа проектор, экран, Доска магнит-маркер 90*120 2-стор. на передвиж. стенде, наборы демонстрационного оборудования и учебно-наглядных пособий. Дентомодель верхней и нижней челюсти с окклюдатором, Денто-модель верх.иниж. челюстей для удаления ЧВН-28у, стоматологические наконечники (турбинный и угловой), Наборы стоматологических инструментов
учебные аудитории для проведения занятий семинарского типа	№ 103, г. Киров, ул. Никитская, 167 (кафедра стоматологии)	Специализированная учебная мебель (стол и стул преподавателя, столы и стулья ученические), компьютеры с выходом в интернет, мультимедиа проектор, экран, Доска магнит-маркер 90*120 2-стор. на передвиж. стенде, наборы демонстрационного оборудования и учебно-наглядных пособий. Стоматологический тренажер ТС-Г.01, Симулятор стоматологического пациента, денто-модель верхней и нижней челюсти с окклюдатором, Денто-модель верх. и ниж. челюстей для удаления ЧВН-28у, стоматологические наконечники (турбинный и угловой), Наборы стоматологических инструментов, Компрессор ДК 50-2 х 2В/110 С / ДК 50-2 х 2V/110 S 230V/50Hz 404102006-300, установка стоматологическая «Клер» со слюноотсосом 9452-005/1, микромотор зуботехнический

		"МАРАТОН-3" с наконечником М33ТС.
учебные аудитории для проведения групповых и индивидуальных консультаций	каб.3 г. Киров, ул. Никитская, 161 (кафедра стоматологии)	Специализированная учебная мебель (столы и стулья ученические), мультимедиа, проектор.
Учебные аудитории для проведения занятий семинарского типа	каб.5 г. Киров, ул. Володарского, 161 (кафедра стоматологии)	Стомат. установка СМАЙЛ-МИНИ.02-3 со стомат. креслом SK1.01; Стул стоматолога Аспиратор стоматологический ASPI-JET 6, наборы стоматологических инструментов, стоматологические наконечники (турбинный и угловой), модель челюсти д/обуч. навыкам удаления зубов, Шкаф медиц. металл. 2-х секц. 2-х дверный для медикаментов ШМ-2.202-"Айболит", Облучатель ультрафиолет. бактерицид. Дезар-3 настенный, Тумба медиц. 3-х дверная ТД-3 1200*600*850 мм., GXS-700 с принадлежностями, аквадистиллятор MELAdest65, негатоскоп..
учебные аудитории для проведения текущего контроля и промежуточной аттестации	№ 102 г. Киров, ул. Никитская, 167 (кафедра стоматологии)	Специализированная учебная мебель (стол и стул преподавателя, столы и стулья ученические), компьютеры с выходом в интернет, мультимедиа проектор, экран, Доска магнит-маркер 90*120 2-стор. на передвиж. стенде, наборы демонстрационного оборудования и учебно-наглядных пособий. Дентомодель верхней и нижней челюсти с окклюдатором, Денто-модель верх.иниж. челюстей для удаления ЧВН-28у, стоматологические наконечники (турбинный и угловой), Наборы стоматологических инструментов
учебные аудитории для проведения текущего контроля и промежуточной аттестации	№ 103, г. Киров, ул. Никитская, 167 (кафедра стоматологии)	Специализированная учебная мебель (стол и стул преподавателя, столы и стулья ученические), компьютеры с выходом в интернет, мультимедиа проектор, экран, Доска магнит-маркер 90*120 2-стор. на передвиж. стенде, наборы демонстрационного оборудования и учебно-наглядных пособий. Стоматологический тренажер ТС-Г.01, Симулятор стоматологического пациента, денто-модель верхней и нижней челюсти с окклюдатором, Денто-модель верх.иниж. челюстей для удаления ЧВН-28у стоматологические наконечники (турбинный и угловой), Наборы стоматологических инструментов, Компрессор ДК 50-2 х 2В/110 С / ДК 50-2 х 2В/110 S 230V/50Hz 404102006-300, установка стоматологическая «Клер» со слюноотсосом 9452-005/1, микромотор зуботехнический "МАРАТОН-3" с наконечником М33ТС.
помещения для самостоятельной работы:	читальный зал библиотеки г. Киров, ул. К.Маркса,137 (1 корпус)	Помещения для самостоятельной работы оснащены компьютерной техникой с возможностью выхода к сети «Интернет» и доступом в электронную информационно-образовательную среду вуза. ПК для работы с нормативно-правовой документацией, в т.ч. электронной базой "Консультант плюс".

Помещения для самостоятельной работы обучающихся оснащены компьютерной техникой с возможностью подключения к сети "Интернет" и обеспечены доступом в электронную информационно-образовательную среду университета.

Дополнения и изменения в рабочей программе рассмотрены на заседании кафедры "27" августа 2025 г. Протокол № 1  
Зав. кафедрой С.Н.Громова

Внесенные изменения и дополнения утверждаю:  
И.о. проректора по учебной работе М.П. Разин  
18 сентября 2025 г., протокол № 1

Федеральное государственное бюджетное  
образовательное учреждение высшего образования  
«Кировский государственный медицинский университет»  
Министерства здравоохранения Российской Федерации

Кафедра Стоматологии

**Приложение А к рабочей программе дисциплины**

**Методические указания для обучающихся по освоению дисциплины  
«Челюстно-лицевая хирургия»**

Специальность **31.05.03 Стоматология**

Направленность (профиль) ОПОП Стоматология

Форма обучения очная

**Раздел 1 Травмы челюстно-лицевой области.**

**Тема 1.1: Травмы ЧЛЮ.**

**Цель:** Дать понятие о травмах альвеолярных отростков челюстей, мягких тканей лица, органов и слизистой оболочки полости рта, челюстей. Особенности таких повреждений у детей

**Задачи:**

Рассмотреть:

- Травму костей лица. Переломы по типу «зеленой ветки», поднадкостничные переломы
- Особенности строения альвеолярных отростков челюстей
- Лечение вывихов и переломов челюстей.

Обучить:

- Срокам заживления переломов.
- Методам фиксации костных отломков в детском возрасте

Изучить:

- Методы иммобилизации вывихов и переломов
- Осложнения, развивающиеся после различного вида травм челюстных и лицевых костей.

Сформировать:

- Структуру и оснащение лечебных отделений поликлиники и стационара;
- санитарно-гигиенические требования к организации медицинских организаций стоматологического профиля.
- соблюдение правил асептики и антисептики в соответствии с действующим СанПиНом.

**Обучающийся должен знать:**

- Анатомию головы и шеи.
- Дополнительные методы обследования.
- Методы иммобилизации. Травма костей лица.
- Переломы по типу «зеленой ветки», поднадкостничные переломы.
- Методы фиксации костных отломков. Сроки заживления переломов
- Особенности строения некоторых органов и систем.
- Осложнения, развивающиеся у взрослых и детей после различного вида травм челюстных и лицевых костей. Их предупреждение.

**Обучающийся должен уметь:**

- Проводить дифференциальную диагностику травм ЧЛЮ.
- Планировать лечение больных с травмами ЧЛЮ.
- Назначить и оценить результаты дополнительных методов исследования.

**Обучающийся должен владеть:**

- Навыком осмотра
- Навыком сбора анамнеза, постановки предварительного диагноза
- Навыком местного обезболивания в челюстно-лицевой области

### **Самостоятельная аудиторная работа обучающихся по теме:**

#### **1. Ответить на вопросы по теме занятия:**

1. Методы иммобилизации.
2. Травма костей лица. Переломы по типу «зеленой ветки», поднадкостничные переломы.
3. Методы фиксации костных отломков. Сроки заживления переломов.
4. Осложнения, развивающиеся после различного вида травм челюстных и лицевых костей. Их предупреждение.

#### **2. Практическая подготовка.**

##### 1) Освоить манипуляции:

— Сбор анамнеза, осмотра больного, чтения рентгенограммы, проведение диагностики и дифференциальной диагностики, планирование лечения больных с челюстно-лицевой патологией по теме практического занятия. Определить индексы распространённости и интенсивности кариеса зубов.

— Лечение больных под руководством преподавателя по теме практического занятия.

Записать карту стоматологического осмотра. Провести установку шин на моделях

##### 2) Заслушать рефераты на подготовленные темы:

- a. Травмы ЧЛЮ. Классификация.
- b. Особенности течения травм у детей

#### **3. Решить ситуационные задачи:**

##### *Алгоритм разбора задачи:*

- проанализировать данные, представленные в задаче (жалобы и данные объективного обследования пациента)
- на основании клинических данных и методов дополнительного исследования сформулировать диагноз
- какие дополнительные методы обследования необходимы для подтверждения диагноза
- составьте план лечения

##### *Пример разбора задачи по алгоритму:*

##### Задача №1

Больной З., 14 лет, обратился в клинику с жалобами на боли в области 1.1 зуба, атипичное расположение, боли при накусывании. Из анамнеза выяснено, что упал с велосипеда, сознание не терял, тошноту, рвоту не отмечал. Анамнез жизни. Перенес в раннем детстве гепатит.

Общий статус. Общее состояние больного удовлетворительное. Кожа и видимые слизистые без изменений. Температура тела 36,9°С. Пульс 87 уд/мин. Тоны сердца ритмичные.

Местный статус. При осмотре определяется отек верхней губы. Кожа в цвете не изменена, собирается в складку. Пальпация мягких тканей безболезненна. Рот открывает свободно, слизистая полости рта без изменений. 1.1 зуб смещен в небную сторону, интактен, перкуссия резко болезненна.

##### **Контрольные вопросы:**

1. Поставить диагноз.
2. Какие дополнительные методы обследования необходимо назначить
3. Составить план лечения.

##### **Эталон ответа:**

Диагноз: ушиб верхней губы, вывих 1.1 зуба.

План лечения:

- Репозиция зуба 11
- Шинирование зуба 11

- Назначение диеты
- Дать рекомендации
- Динамическое наблюдение

**Задача для самостоятельного разбора на занятии:**

Больной Р., 14 лет, обратился в клинику с жалобами на боли в области подбородка. Из анамнеза выяснено, что упал с велосипеда, сознание не терял, тошноту, рвоту не отмечал.

Анамнез жизни. Был оперирован по поводу аппендицита.

Общий статус. Общее состояние больного удовлетворительное. Кожа и видимые слизистые без изменений. Температура тела 36,7°C. Пульс 77 уд/мин. Тоны сердца ритмичные.

Местный статус. При осмотре определяется отек подбородочной области. Отмечается мокнущая поверхность кожи и скудное выделение геморрагической жидкости. Пальпация мягких тканей слегка болезненна. На рентгенограмме патологии не выявлено.

**Контрольные вопросы:**

1. Поставить диагноз.
2. Какие дополнительные методы обследования необходимо назначить
3. Составить план лечения.

**4. Задания для групповой работы**

Провести установку шин Васильева на моделях

**Самостоятельная внеаудиторная работа обучающихся по теме:**

*Задания для самостоятельной внеаудиторной работы студентов по указанной теме:*

1) *Ознакомиться с теоретическим материалом по теме занятия с использованием конспектов лекций и/или рекомендуемой учебной литературы.*

2) *Ответить на вопросы для самоконтроля:*

1. Родовая травма и ее последствия.
2. Лечение вывихов и переломов зубов у детей. Методы иммобилизации.
3. Особенности строения некоторых органов и систем растущего организма: нервная система, сердечно-сосудистая, система дыхания, пищеварительная, мочевыводящая. Особенности терморегуляции.
4. Травма костей лица у детей. Переломы по типу «зеленой ветки», поднадкостничные переломы.
5. Методы фиксации костных отломков в детском возрасте. Сроки заживления переломов.

3) *Проверить свои знания с использованием тестового контроля:*

1. Перелом зуба не бывает:
  - a) вколоченным;
  - b) неполным;
  - c) полным;
  - d) открытым;
  - e) закрытым;
  - f) поперечным;
  - g) косым;
  - h) продольным.
2. Удаление корня молочного зуба не показано, если:
  - a) зуб интактный;
  - b) зуб с воспаленной пульпой;
  - c) зуб с некротизированной пульпой;
  - d) имеются периапикальные изменения.
3. При частичном переломе альвеолярного отростка:
  - a) линия перелома проходит через наружную компактную пластинку и губчатое вещество;
  - b) линия перелома проходит через всю толщу альвеолярного отростка.
4. В какую сторону смещается срединная линия при одиночном переломе нижней челюсти в области угла?:

- a) в сторону перелома;
  - b) в сторону противоположную перелому;
  - c) не смещается.
5. Переломы нижней челюсти в области угла:
- a) могут быть как открытыми, так и закрытыми
  - b) всегда являются открытыми
  - c) всегда являются закрытыми
6. При переломе собственно ветви нижней челюсти:
- a) значительных смещений отломков обычно нет;
  - b) большой фрагмент смещается вниз и в сторону перелома, а малый вверх и вовнутрь;
  - c) большой фрагмент смещается кнаружи, а малый вниз и вовнутрь;
  - d) большой фрагмент смещается вниз и вовнутрь, а малый - вверх и кнаружи.
7. При одиночном переломе ветви нижней челюсти срединная линия смещается:
- a) в сторону перелома;
  - b) в сторону, противоположную перелому;
  - c) не смещается ни в какую из сторон.
8. При переломе мышелковый отросток смещается кнаружи в том случае, если:
- a) линия перелома на наружной поверхности челюсти находится ниже, чем на внутренней;
  - b) линия перелома на наружной поверхности челюсти находится выше, чем на внутренней.
9. При двусторонних переломах нижней челюсти в области тела, углов, ветви и мышелковых отростков средний отломок:
- a) опускается вниз и смещается кзади;
  - b) остается без изменений
  - c) опускается вниз и смещается кпереди;
  - d) поднимается вниз и смещается кзади;
  - e) поднимается вверх и смещается кпереди.
10. Какой зуб можно временно не удалять из линии перелома:
- a) интактный зуб необходимый для удержания отломка в правильном положении,
  - b) с переломанными корнями
  - c) если зуб полностью вывихнут из лунки, но целостность его сохранена;
  - d) ретенированный зуб, мешающий правильному (плотному) сопоставлению фрагментов челюсти;
  - e) зуб, поддерживающий воспалительные явления.
- 4) Подготовить рефераты на темы:
- 1) Травмы ЧЛЮ. Классификация.

**Ответы:** 1- а; 2- а; 3-а; 4-а; 5-а; 6-а; 7-а; 8-а; 9-а; 10-а.

4) *Подготовить рефераты на темы:*

- 1) Травмы ЧЛЮ. Классификация.
- 2) Особенности течения травм у детей

### **Рекомендуемая литература:**

#### ***Основная:***

1. Челюстно-лицевая хирургия: под редакцией профессора А. Ю. Дробышева, профессора О. О. Янушевича. Москва: ГЭОТАР-Медиа, 2018. - 876 с
2. Хирургическая стоматология: учебник под ред. С.В. Тарасенко М.: ГЭОТАР-Медиа, 2020. - 672 с.
3. Местное обезболивание в стоматологии, топографо-анатомическое обоснование способов его применения [Электронный ресурс]: учебное пособие / С. Н. Громова [и др.]. Киров: ФГБОУ ВО Кировский ГМУ Минздрава России, 2018. - 166 с

#### ***Дополнительная:***

1. Хирургическая стоматология: учебник. Под ред. В. В. Афанасьева М.: ГЭОТАР-Медиа, 2016
2. Хирургическая стоматология: национальное руководство ред. А. А. Кулаков М.: ГЭОТАР-Медиа, 2021

## **Тема 1.2: Неогнестрельные повреждения мягких тканей лица.**

**Цель:** Изучить повреждения челюстно-лицевой области неогнестрельного происхождения.

### **Задачи:**

Рассмотреть:

- Общие осложнения (асфиксия, кровотечения, шок и другие).
- Классификацию травм.

Обучить:

- Общим характеристикам травм лица.
- Статистике повреждений челюстно-лицевой области.

Изучить:

- Основные принципы организации оказания помощи пострадавшим при повреждениях мягких тканей и костей лица.
- Причины и механизм неогнестрельной травмы лица, ее особенности и методы обследования пострадавших.

Сформировать:

- Основные принципы организации оказания помощи пострадавшим при повреждениях мягких тканей и костей лица.
- Причины и механизм неогнестрельной травмы лица, ее особенности и методы обследования пострадавших.

### **Обучающийся должен знать:**

- Анатомию головы и шеи.
- Дополнительные методы обследования
- Классификацию травм.
- Общую характеристику травмы лица.
- Статистику повреждений челюстно-лицевой области
- Общие осложнения (асфиксия, кровотечения, шок и другие).

### **Обучающийся должен уметь:**

- Проводить дифференциальную диагностику травм ЧЛЮ.
- Планировать лечение больных с травмами ЧЛЮ.
- Назначить и оценить результаты дополнительных методов исследования.

### **Обучающийся должен владеть:**

- Навыком осмотра
- Навыком сбора анамнеза, постановки предварительного диагноза
- Навыком местного обезболивания в челюстно-лицевой области

## **Самостоятельная аудиторная работа обучающихся по теме:**

### **1. Ответить на вопросы по теме занятия:**

1. Классификация травм.
2. Общая характеристика травмы лица.
3. Статистика повреждений челюстно-лицевой области.
4. Основные принципы организации оказания помощи пострадавшим при повреждениях мягких тканей и костей лица.
5. Причины и механизм неогнестрельной травмы лица, ее особенности и методы обследования пострадавших.
6. Общие осложнения (асфиксия, кровотечения, шок и другие)

### **2. Практическая подготовка.**

1) Освоить манипуляции:

- Сбора анамнеза, осмотра больного, чтения рентгенограммы, проведение диагностики и

дифференциальной диагностики, планирование лечения больных с челюстно-лицевой патологией по теме практического занятия. Определить индексы распространённости и интенсивности кариеса зубов.

- Лечение больных под руководством преподавателя по теме практического занятия. Записать карту стоматологического осмотра.

2) Заслушать подготовленные презентации на темы:

1. Неогнестрельные повреждения мягких тканей лица»; Классификация. Клиника. Лечение
2. Лечение пациента с рваной раной щеки

### **3. Решить ситуационные задачи:**

#### ***Алгоритм разбора задачи:***

- проанализировать данные, представленные в задаче (жалобы и данные объективного обследования пациента)
- на основании клинических данных и методов дополнительного исследования сформулировать диагноз
- какие дополнительные методы обследования необходимы для подтверждения диагноза
- составьте план лечения

#### **Задача №1**

Больной У., 25 лет, обратился в клинику с жалобами на боли в области щеки слева. Из анамнеза выяснено, что получил удар кулаком, сознание не терял, тошноту, рвоту не отмечал.

#### ***Пример разбора задачи по алгоритму:***

Больному 25 лет, обратился в клинику с жалобами на боли в области щеки слева. Из анамнеза выяснено, что получил удар кулаком, сознание не терял, тошноту, рвоту не отмечал.

Анамнез жизни. Детских заболеваний не помнит, взрослым болел ангиной, гриппом, был оперирован по поводу аппендицита и почечно-каменной болезни.

Общий статус. Общее состояние больного удовлетворительное. Кожа и видимые слизистые без изменений. Температура тела 36,7°C. Пульс 78 уд/мин. Тоны сердца ритмичные.

Местный статус. При осмотре определяется отек щечной области слева. Кожа в цвете не изменена, собирается в складку. Пальпация мягких тканей слегка болезненна. На рентгенограмме патологии не выявлено.

#### **Контрольные вопросы:**

- 1) Поставить диагноз
- 2) Дополнительные методы обследования
- 3) Составить план лечения

#### **Эталон ответа:**

Диагноз: ушиб щечной области слева.

План лечения:

- Назначить х
- Дать рекомендации
- Динамическое наблюдение

#### ***Задача для самостоятельного разбора на занятии:***

Больной З., 24 года, обратился в клинику с жалобами на боли в области зуба 1.1, атипичное расположение, боли при накусывании. Из анамнеза выяснено, что упал с велосипеда, сознание не терял, тошноту, рвоту не отмечал.

Анамнез жизни. Перенес в детстве гепатит.

Общий статус. Общее состояние больного удовлетворительное. Кожа и видимые слизистые без изменений. Температура тела 36,9°C. Пульс 87 уд/мин. Тоны сердца ритмичные.

Местный статус. При осмотре определяется отек верхней губы. Кожа в цвете не изменена, собирается в складку. Пальпация мягких тканей безболезненна. Рот открывает свободно, слизистая полости рта без изменений. Зуб 1.1 смещен в небную сторону, интактен, перкуссия

резко болезненна.

#### **Контрольные вопросы:**

1. Поставить диагноз.
2. Какие дополнительные методы обследования необходимо назначить
3. Составить план лечения.

#### **4. Задания для групповой работы**

Отработка наложения швов на мягкие ткани.

#### **Самостоятельная внеаудиторная работа обучающихся по теме:**

*Задания для самостоятельной внеаудиторной работы студентов по указанной теме:*

*1). Ознакомиться с теоретическим материалом по теме занятия с использованием конспектов лекций и/или рекомендуемой учебной литературы.*

*2). Ответить на вопросы для самоконтроля*

- Классификация травм.
- Общая характеристика травмы лица.
- Статистика повреждений челюстно-лицевой области.
- Основные принципы организации оказания помощи пострадавшим при повреждениях мягких тканей и костей лица.

- Причины и механизм неогнестрельной травмы лица, ее особенности и методы обследования пострадавших.

- Общие осложнения (асфиксия, кровотечения, шок и другие)

*3) Проверить свои знания с использованием тестового контроля:*

1. Сочетанная травма - это:

- а) одновременно возникшая травма двух и более органов, принадлежащих к различным анатомо-функциональным системам;
- б) одновременная травма (бытовая, транспортная, уличная и др.);
- в) одновременная уличная и дорожная травма;
- г) одновременная травма костной системы и мягких тканей челюстно-лицевой области, а также органов полости рта.

2. Как часто встречаются изолированные травмы мягких тканей, по отношению ко всем повреждениям челюстно-лицевой области?:

- а) в 16-20%;
- б) в 30-50%;
- в) в 50-70%;
- г) в 80-90%

3. Дезоксигемоглобин окрашивает кожу при кровоизлиянии в:

- а) бурый цвет;
- б) желтый цвет;
- в) зеленый цвет;
- г) желто-зеленый цвет;
- д) синий цвет.

4. В какой цвет вердогемоглобин окрашивает кожу при кровоизлиянии?:

- а) зеленый;
- б) желтый;
- в) желто-зеленый;
- г) бурый;
- д) синий.

5. В какой цвет гемосидерин окрашивает кожу при кровоизлиянии:

- а) желтый;
- б) зеленый;
- в) бурый;

- d) синий.
6. Ссадина - это:
- механическое повреждение поверхностных слоев кожи или слизистой оболочки;
  - закрытое механическое повреждение мягких тканей без видимого нарушения их анатомической целостности;
  - нарушение целостности кожи или слизистой оболочки на всю их толщину, вызванное механическим воздействием.
7. Как называется рана, при которой произошло раздавливание и разрыв тканей?:
- размозженная;
  - ушибленная;
  - резаная;
  - колотая;
  - укушенная;
  - скальпированная.
8. Имеется ли несоответствие величины раны на коже и слизистой оболочке при сквозных повреждениях мягких тканей?:
- раны на коже всегда больших размеров, чем на слизистой оболочке;
  - нет, несоответствия нет;
  - рана на слизистой оболочке всегда больших размеров, чем на коже.
9. Укушенные раны языка покрываются налетом фибрина уже через:
- 10-12 часов после ранения;
  - 24 часа после ранения;
  - 48 часов после ранения.
10. При повреждении какого нерва возникает аурикуло-темпоральный синдром (синдром Фрей)
- ушно-височного нерва
  - лицевого нерва;
  - тройничного нерва;
  - большого и малого ушного нерва;
  - язычного нерва;
  - подъязычного нерва.

**Ответы:** везде правильный ответ- а

4) *Подготовить презентации на темы:*

- Неогнестрельные повреждения мягких тканей лица»; Классификация. Клиника. Лечение
- Лечение пациента с рваной раной щеки

### **Рекомендуемая литература:**

#### ***Основная:***

- Челюстно-лицевая хирургия: под редакцией профессора А. Ю. Дробышева, профессора О. О. Янушевича. Москва: ГЭОТАР-Медиа, 2018. - 876 с
- Хирургическая стоматология: учебник под ред. С.В. Тарасенко М.: ГЭОТАР-Медиа, 2020. - 672 с.
- Местное обезболивание в стоматологии, топографо-анатомическое обоснование способов его применения [Электронный ресурс]: учебное пособие / С. Н. Громова [и др.]. Киров : ФГБОУ ВО Кировский ГМУ Минздрава России, 2018. - 166 с

#### ***Дополнительная:***

- Хирургическая стоматология: учебник. Под ред. В. В. Афанасьева М.:ГЭОТАР-Медиа, 2016
- Хирургическая стоматология: национальное руководство ред. А.А. Кулаков М.: ГЭОТАР-Медиа, 2021

### **Тема 1.3: Неогнестрельные переломы костей средней зоны лица.**

**Цель:** Изучить повреждения челюстно-лицевой области неогнестрельного происхождения

**Задачи:**

Рассмотреть:

- Общие осложнения (асфиксия, кровотечения, шок и другие).
- Классификацию травм.

Обучить:

- Общим характеристикам травм лица.
- Статистике повреждений челюстно-лицевой области.

Изучить:

- Основные принципы организации оказания помощи пострадавшим при повреждениях мягких тканей и костей лица.
- Причины и механизм неогнестрельной травмы лица, ее особенности и методы обследования пострадавших.

Сформировать:

- Основные принципы организации оказания помощи пострадавшим при повреждениях мягких тканей и костей лица.
- Причины и механизм неогнестрельной травмы лица, ее особенности и методы обследования пострадавших.

**Обучающийся должен знать:**

- Анатомию головы и шеи.
- Дополнительные методы обследования
- Классификацию травм.
- Общую характеристику травмы лица.
- Статистику повреждений челюстно-лицевой области
- Общие осложнения (асфиксия, кровотечения, шок и другие).

**Обучающийся должен уметь:**

- Проводить дифференциальную диагностику травм ЧЛЮ.
- Планировать лечение больных с травмами ЧЛЮ.
- Назначить и оценить результаты дополнительных методов исследования.

**Обучающийся должен владеть:**

- Навыком осмотра
- Навыком сбора анамнеза, постановки предварительного диагноза
- Навыком местного обезболивания в челюстно-лицевой области

**Самостоятельная аудиторная работа обучающихся по теме:**

**1. Ответить на вопросы по теме занятия:**

1. Классификация переломов средней зоны лица.
2. Переломы скуловой кости.
3. Перелом альвеолярного отростка верхней челюсти
4. Переломы верхней челюсти по Ле Фор I
5. Переломы верхней челюсти по Ле Фор II
6. Переломы верхней челюсти по Ле Фор III

**2. Практическая подготовка.**

1) Освоить манипуляции:

- Сбора анамнеза, осмотра больного, чтения рентгенограммы, проведение диагностики и дифференциальной диагностики, планирование лечения больных с челюстно-лицевой патологией по теме практического занятия. Определить индексы распространённости и интенсивности кариеса зубов.
- Лечение больных под руководством преподавателя по теме практического занятия. Записать карту стоматологического осмотра.

**3. Решить ситуационные задачи:**

### **Алгоритм разбора задачи:**

- проанализировать данные представленные в задаче (жалобы и данные объективного обследования пациента)
- на основании клинических данных и методов дополнительного исследования сформулировать диагноз
- какие дополнительные методы обследования необходимы для подтверждения диагноза
- составьте план лечения

### **Пример разбора задачи по алгоритму:**

#### **Задача №1**

Больному 25 лет, обратился в клинику с жалобами на боли в области щеки слева. Из анамнеза выяснено, что получил удар кулаком, сознание не терял, тошноту, рвоту не отмечал.

Анамнез жизни. Детских заболеваний не помнит, взрослым болел ангиной, гриппом, был оперирован по поводу аппендицита и почечно-каменной болезни.

Общий статус. Общее состояние больного удовлетворительное. Кожа и видимые слизистые без изменений. Температура тела 36,7°C. Пульс 78 уд/мин. Тоны сердца ритмичные.

Местный статус. При осмотре определяется отек щечной области слева. Кожа в цвете не изменена, собирается в складку. Пальпация мягких тканей слегка болезненна. На рентгенограмме патологии не выявлено.

Эталон ответа:

Диагноз: ушиб щечной области слева.

План лечения:

- Назначить холод, лекарственные препараты от ушиба (Траксевазиновая мазь, «Скорая мазь».)

- Дать рекомендации: не греть место ушиба

- Динамическое наблюдение

#### **Задача для самостоятельного разбора на занятии:**

Больная Л., 54 года, обратилась в приемный покой на невозможность закрыть рот. Внешний вид больной испуганный, глаза широко открыты.

Из анамнеза выяснено, что хотела разгрызть орех.

Анамнез жизни. Болеет ревматизмом, состоит на учете у невропатолога.

Общий статус. Общее состояние больного удовлетворительное. Кожа и видимые слизистые без изменений. Температура тела 36,9°C. Пульс 87 уд/мин. Тоны сердца ритмичные.

Местный статус. При осмотре определяется, что нижняя часть лица удлинена, рот открыт, из него выделяется слюна. При попытке закрыть рот нижняя челюсть совершает пружинистые движения. Впереди козелка видно западение, а под скуловой дугой — округлое выпячивание; в этих местах пальпируются аномально расположенные суставные головки. Жевательные мышцы резко напряжены, растянуты и пальпируются в виде плотных валиков, щеки уплощены. В полости рта при ощупывании определяется смещение кпереди венечных отростков, угол челюсти приближается к сосцевидному отростку, задний край ветви имеет косое направление. На рентгенограмме в боковой проекции видна суставная головка, расположенная в необычном месте — кпереди от суставного бугорка скуловой дуги; суставная впадина свободная.

#### **Контрольные вопросы:**

- 1) Поставьте диагноз
- 2) Дополнительные методы обследования
- 3) Назначить план лечения

#### **4. Задания для групповой работы**

Отработка наложение шин на моделях челюстей

#### **Самостоятельная внеаудиторная работа обучающихся по теме:**

*Задания для самостоятельной внеаудиторной работы студентов по указанной теме:*

1). *Ознакомиться с теоретическим материалом по теме занятия с использованием конспектов лекций и/или рекомендуемой учебной литературы.*

2). Ответить на вопросы для самоконтроля

1. Классификация переломов средней зоны лица.
2. Переломы скуловой кости.
3. Перелом альвеолярного отростка верхней челюсти
4. Переломы верхней челюсти по Ле Фор I
5. Переломы верхней челюсти по Ле Фор II
6. Переломы верхней челюсти по Ле Фор III

3) Проверить свои знания с использованием тестового контроля:

1. Сочетанная травма - это:

- a) одновременно возникшая травма двух и более органов, принадлежащих к различным анатомо-функциональным системам;
- b) одновременная травма (бытовая, транспортная, уличная и др.);
- c) одновременная уличная и дорожная травма;
- d) одновременная травма костной системы и мягких тканей челюстно-лицевой области, а также органов полости рта.

2. Как часто встречаются изолированные травмы мягких тканей, по отношению ко всем повреждениям челюстно-лицевой области?:

- a) в 16-20%;
- b) в 30-50%;
- c) в 50-70%;
- d) в 80-90%

3. Дезоксигемоглобин окрашивает кожу при кровоизлиянии в:

- a) бурый цвет;
- b) желтый цвет;
- c) зеленый цвет;
- d) желто-зеленый цвет;
- e) синий цвет.

4. В какой цвет вердогемоглобин окрашивает кожу при кровоизлиянии?:

- a) зеленый;
- b) желтый;
- c) желто-зеленый;
- d) бурый;
- e) синий.

5. В какой цвет гемосидерин окрашивает кожу при кровоизлиянии:

- a) желтый;
- b) зеленый;
- c) бурый;
- d) синий.

6. Ссадина - это:

- a) механическое повреждение поверхностных слоев кожи или слизистой оболочки;
- b) закрытое механическое повреждение мягких тканей без видимого нарушения их анатомической целостности;
- c) нарушение целостности кожи или слизистой оболочки на всю их толщину, вызванное механическим воздействием.

7. Как называется рана, при которой произошло раздавливание и разрыв тканей?:

- a) размозженная;
- b) ушибленная;
- c) резаная;
- d) колотая;
- e) укушенная;
- f) скальпированная.

8. Имеется ли несоответствие величины раны на коже и слизистой оболочке при сквозных

повреждениях мягких тканей?:

- a) раны на коже всегда больших размеров, чем на слизистой оболочке;
  - b) нет, несоответствия нет;
  - c) рана на слизистой оболочке всегда больших размеров, чем на коже.
9. Укушенные раны языка покрываются налетом фибрина уже через:
- a) 10-12 часов после ранения;
  - b) 24 часа после ранения;
  - c) 48 часов после ранения.
10. При повреждении какого нерва возникает аурикуло-темпоральный синдром (синдром Фрей)
- a) ушно-височного нерва
  - b) лицевого нерва;
  - c) тройничного нерва;
  - d) большого и малого ушного нерва;
  - e) язычного нерва;
  - f) подъязычного нерва.

**Ответы:** везде правильный ответ- а

### **Рекомендуемая литература:**

#### **Основная:**

1. Челюстно-лицевая хирургия: под редакцией профессора А. Ю. Дробышева, профессора О. О. Янушевича. Москва: ГЭОТАР-Медиа, 2018. - 876 с
2. Хирургическая стоматология: учебник под ред. С.В. Тарасенко М.: ГЭОТАР-Медиа, 2020. - 672 с.
3. Местное обезболивание в стоматологии, топографо-анатомическое обоснование способов его применения [Электронный ресурс]: учебное пособие / С. Н. Громова [и др.]. Киров : ФГБОУ ВО Кировский ГМУ Минздрава России, 2018. - 166 с

#### **Дополнительная:**

1. Хирургическая стоматология: учебник. Под ред. В. В. Афанасьева М.: ГЭОТАР-Медиа, 2016
2. Хирургическая стоматология: национальное руководство ред. А. А. Кулаков М. : ГЭОТАР-Медиа, 2021

### **Тема 1.4: Неогнестрельные повреждения и вывихи нижней челюсти**

**Цель:** Изучить вывихи нижней челюсти, вывихи и переломы зубов, альвеолярного отростка.

#### **Задачи:**

Рассмотреть:

- Способы вправления вывихов нижней челюсти

Обучить:

- Способам вправления вывихов нижней челюсти
- Классификации, клинике, диагностике и лечению вывихов нижней челюсти

Изучить:

- Изучить привычный вывих
- Осложнения вывиха нижней челюсти.
- Невправимый вывих. Лечение.

Сформировать:

- Механизм вывиха нижней челюсти.
- Признаки одно- и двустороннего вывиха.
- Способы вправления.
- Привычный вывих.
- Осложнения вывиха нижней челюсти

**Обучающийся должен знать:**

- Анатомию головы и шеи.

- Дополнительные методы обследования.
- Вывихи и переломы зубов и альвеолярного отростка: классификация, клиника, диагностика и лечение

**Обучающийся должен уметь:**

- Проводить дифференциальную диагностику травм ЧЛЮ.
- Планировать лечение больных с травмами ЧЛЮ.
- Назначить и оценить результаты дополнительных методов исследования.
- Провести обследование челюстно-лицевой области и полости рта пациента в детском отделении стоматологической поликлиники.

**Обучающийся должен владеть:**

- Навыком осмотра
- Навыком сбора анамнеза, постановки предварительного диагноза
- Навыком местного обезболивания в челюстно-лицевой области

**Самостоятельная аудиторная работа обучающихся по теме:**

**1. Ответить на вопросы по теме занятия:**

1. Механизм вывиха нижней челюсти.
2. Признаки одно- и двустороннего вывиха.
3. Способы вправления.
4. Привычный вывих.
5. Осложнения вывиха нижней челюсти.
6. Невправимый вывих. Лечение.
7. Вывихи и переломы зубов и альвеолярного отростка: классификация, клиника, диагностика и лечение.

**2. Практическая подготовка.**

1) Освоить манипуляции:

Практический навык сбора анамнеза, осмотра больного, чтения рентгенограммы, проведение диагностики и дифференциальной диагностики, планирование лечения больных с челюстно-лицевой патологией по теме практического занятия

2) Заслушать рефераты на темы:

- Перелом нижней челюсти в области угла.
- Перелом нижней челюсти в области тела.
- Перелом нижней челюсти в области ветви

**3. Решить ситуационные задачи:**

**Алгоритм разбора задачи:**

- проанализировать данные, представленные в задаче (жалобы и данные объективного обследования пациента)
- на основании клинических данных и методов дополнительного исследования сформулировать диагноз
- какие дополнительные методы обследования необходимы для подтверждения диагноза
- составьте план лечения на основании клинических данных и методов дополнительного исследования

**Пример разбора задачи по алгоритму:**

Больной 3.,24 года, обратился в клинику с жалобами на боли в области 11 зуба, атипичное расположение, боли при накусывании. Из анамнеза выяснено, что упал с велосипеда, сознание не терял, тошноту, рвоту не отмечал.

Анамнез жизни. Перенес в детстве гепатит.

Общий статус. Общее состояние больного удовлетворительное. Кожа и видимые слизистые без изменений. Температура тела 36,9°C. Пульс 87 уд/мин. Тоны сердца ритмичные.

Местный статус. При осмотре определяется отек верхней губы. Кожа в цвете не изменена, собирается в складку. Пальпация мягких тканей безболезненна. Рот открывает свободно,

слизистая полости рта без изменений. 11 зуб смещен в небную сторону, интактен, перкуссия резко болезненна. ЭОД показало снижение электровозбудимости. На рентгенограмме видна расширенная периодонтальная щель со всех сторон.

**Контрольные вопросы:**

- 1) Поставить диагноз
- 2) Дополнительные методы обследования:
- 3) Назначить план лечения.

**Эталон ответа:**

- 1) Диагноз: ушиб верхней губы, вывих 11 зуба.
- 2) УЗИ верхней губы
- 3) План лечения:
  - Ремплантация зуба 11, его шинирование
  - Назначить лекарственные препараты от ушиба
  - Дать рекомендации
  - Динамическое наблюдение

**Задача для самостоятельного разбора на занятии:**

Больная Л., 54 года, обратилась в приемный покой на невозможность закрыть рот. Внешний вид больной испуганный, глаза широко открыты.

Из анамнеза выяснено, что хотела разгрызть орех.

Анамнез жизни. Болеет ревматизмом, состоит на учете у невропатолога.

Общий статус. Общее состояние больного удовлетворительное. Кожа и видимые слизистые без изменений. Температура тела 36,9°C. Пульс 87 уд/мин. Тоны сердца ритмичные.

Местный статус. При осмотре определяется, что нижняя часть лица удлинена, рот открыт, из него выделяется слюна. При попытке закрыть рот нижняя челюсть совершает пружинистые движения. Впереди козелка видно западение, а под скуловой дугой — округлое выпячивание; в этих местах пальпируются аномально расположенные суставные головки. Жевательные мышцы резко напряжены, растянуты и пальпируются в виде плотных валиков, щеки уплощены. В полости рта при ощупывании определяется смещение кпереди венечных отростков, угол челюсти приближается к сосцевидному отростку, задний край ветви имеет косое направление. На рентгенограмме в боковой проекции видна суставная головка, расположенная в необычном месте — кпереди от суставного бугорка скуловой дуги; суставная впадина свободная.

**Контрольные вопросы:**

- 1) Поставить диагноз
- 2) Дополнительные методы обследования
- 3) Составить план лечения.

**4. Задания для групповой работы**

1. Установка положения пациента и положения врача, света стоматологического светильника для обследования внешнего вида стоматологического пациента, особенности для обследования верхней и нижней челюсти с соблюдением эргономических принципов, техники безопасности, и санитарно-эпидемиологического режима (на студентах).
2. Опрос, выяснение жалоб, анамнеза заболевания, анамнеза жизни, общесоматического статуса, аллергологического анамнеза.
3. Осмотр внешнего вида больного. Определение степени открывания рта. Осмотр полости рта стоматологического больного с помощью стоматологического инструментария (шпатель, зеркало, пинцет) (на студентах, на приеме хирурга-стоматолога)
4. Постановка предварительного диагноза.
5. Обход палат отделения челюстно-лицевой хирургии, опрос больных, проведение осмотра и перевязок.
6. Заполнение медицинской карты обследуемого стоматологического больного, постановка окончательного диагноза.

**Самостоятельная внеаудиторная работа обучающихся по теме:**

1) *Ознакомиться с теоретическим материалом по теме занятия с использованием конспектов лекций и/или рекомендуемой учебной литературы.*

2) *Ответить на вопросы для самоконтроля:*

1. Механизм вывиха нижней челюсти.
2. Признаки одно- и двустороннего вывиха.
3. Способы вправления.
4. Привычный вывих.
5. Осложнения вывиха нижней челюсти.
6. Невправимый вывих. Лечение.
7. Вывихи и переломы зубов и альвеолярного отростка: классификация, клиника, диагностика и лечение.

3) *Проверить свои знания с использованием тестового контроля:*

1. В зависимости от величины расхождения суставных поверхностей вывихи нижней челюсти могут быть:
  - a) полный и неполный;
  - b) односторонние и двусторонние;
  - c) острые и застарелые;
  - d) травматические, привычные, патологические,
  - e) передние и задние.
2. С учетом времени, прошедшего от момента травмы, вывихи нижней челюсти делятся на:
  - a) острые и застарелые;
  - b) односторонние и двусторонние;
  - c) полный и неполный;
  - d) травматический, привычный, патологический;
  - e) передние и задние.
3. В зависимости от локализации вывиха они могут быть:
  - a) односторонние и двусторонние;
  - b) острые и застарелые;
  - c) полный и неполный,
  - d) травматические, привычные, патологические;
  - e) передние и задние.
4. По механизму возникновения вывихи нижней челюсти различают:
  - a) травматические, привычные, патологические;
  - b) односторонние и двусторонние
  - c) острые и застарелые;
  - d) полный и неполный;
  - e) передние и задние.
5. В зависимости от направления смещения суставной головки вывихи бывают:
  - a) передние и задние;
  - b) односторонние и двусторонние;
  - c) острые и застарелые,
  - d) полный и неполный;
  - e) травматические, привычные, патологические.
6. Вколоченный вывих - это разновидность:
  - a) полного вывиха;
  - b) неполного вывиха;
  - c) самостоятельная разновидность.
7. Нервно-сосудистый пучок зуба редко разрывается при:
  - a) неполном вывихе;
  - b) полном вывихе;
  - c) вколоченном вывихе.
8. Какой тип сращения зуба и альвеолы не встречается:

- a) хондральный;
  - b) периодонтальный;
  - c) периодонтально-фиброзный;
  - d) остеоидный.
- 9 Противопоказано удаление постоянного зуба у больных с вколоченным вывихом при:
- a) хроническом периодонтите;
  - b) острых воспалительных явлениях;
  - c) смещении зуба в мягкие ткани;
  - d) смещении зуба в носовую или верхнечелюстную полости.
- a) Реплантиция зуба при вывихе проводится в том случае, если:
- сохранена целостность всех стенок лунки зуба;
  - b) сохранена целостность только медиальной и дистальной стенок лунки зуба;
  - c) сохранена целостность только щечной и язычной (небной) стенок лунки зуба.

**Ответы:** везде правильный ответ- а

4) Подготовить рефераты на темы:

- Перелом нижней челюсти в области угла.
- Перелом нижней челюсти в области тела.
- Перелом нижней челюсти в области ветви

### **Рекомендуемая литература:**

#### **Основная:**

1. Челюстно-лицевая хирургия: под редакцией профессора А. Ю. Дробышева, профессора О. О. Янушевича. Москва: ГЭОТАР-Медиа, 2018. - 876 с
2. Хирургическая стоматология: учебник под ред. С.В. Тарасенко М.: ГЭОТАР-Медиа, 2020. - 672 с.
3. Местное обезболивание в стоматологии, топографо-анатомическое обоснование способов его применения [Электронный ресурс]: учебное пособие / С. Н. Громова [и др.]. Киров : ФГБОУ ВО Кировский ГМУ Минздрава России, 2018. - 166 с

#### **Дополнительная:**

1. Хирургическая стоматология: учебник. Под ред. В. В. Афанасьева М.: ГЭОТАР-Медиа, 2016
2. Хирургическая стоматология: национальное руководство ред. А. А. Кулаков М. : ГЭОТАР-Медиа, 2021

### **Тема 1.5: Термические, химические, электрические повреждения лица и полости рта.**

**Цель:** Изучить ожоги лица.

#### **Задачи:**

Рассмотреть:

- Частоту ожогов лица и причины возникновения в условиях современной войны
- Методы определения площади ожогового поражения.

Обучить:

- Мероприятиям, проводимым по поводу ожогов на МПБ, МПП, ОМедБ.
- Принципам местного и общего лечения обожженных.

Изучить:

- Лечение последствий ожогов головы, лица и шеи.
- Классификацию ожогов лица
- Периоды ожоговой болезни.
- Особенности ожогов лица и органов челюстно-лицевой области

Сформировать:

- Понятия о клинических рекомендациях (протоколы лечения) по вопросам оказания медицинской помощи.
- Порядки оказания медицинской помощи при стоматологических заболеваниях.

— Стандарты медицинской помощи при стоматологических заболеваниях.

**Обучающийся должен знать:**

- Анатомию головы и шеи.
- Дополнительные методы обследования.
- Частоту ожогов лица и причины возникновения в условиях современной войны.
- Классификацию ожогов лица.
- Методы определения площади ожогового поражения.
- Периоды ожоговой болезни. Клиническая картина.
- Особенности ожогов лица и органов челюстно-лицевой области.
- Мероприятия, проводимые по поводу ожогов на МПБ, МПП, ОМедБ.
- Лечение ожогов в специализированных военных госпиталях.
- Принципы местного и общего лечения обожженных.
- Лечение последствий ожогов головы, лица и шеи.
- Периоды минерализации зубов.
- Современные направления, принципы организации и методы профилактики стоматологических заболеваний у детей.

**Обучающийся должен уметь:**

- Проводить дифференциальную диагностику травм ЧЛЮ.
- Планировать лечение больных с травмами ЧЛЮ.
- Назначить и оценить результаты дополнительных методов исследования.

**Обучающийся должен владеть:**

- Навыком осмотра
- Навыком сбора анамнеза, постановки предварительного диагноза
- Навыком местного обезболивания в челюстно-лицевой области

**Самостоятельная аудиторная работа обучающихся по теме:**

**1. Ответить на вопросы по теме занятия:**

1. Частота ожогов лица и причины возникновения в условиях современной войны.
2. Классификация ожогов лица.
3. Методы определения площади ожогового поражения.
4. Периоды ожоговой болезни. Клиническая картина.
5. Особенности ожогов лица и органов челюстно-лицевой области.
6. Оказание первой помощи на поле боя.
7. Мероприятия, проводимые по поводу ожогов на МПБ, МПП, ОМедБ.
8. Лечение ожогов в специализированных военных госпиталях.
9. Принципы местного и общего лечения обожженных.
10. Лечение последствий ожогов головы, лица и шеи

**2. Практическая подготовка.**

1) Освоить манипуляции:

- Сбора анамнеза, осмотра больного, чтения рентгенограммы, проведение диагностики и дифференциальной диагностики, планирование лечения больных с челюстно-лицевой патологией по теме практического занятия. Определить индексы распространённости и интенсивности кариеса зубов.

2) заслушать рефераты на темы:

- Термические повреждения лица и полости рта
- Химические повреждения лица и полости рта
- Электрические повреждения лица и полости рта

**3. Решить ситуационные задачи:**

**Алгоритм разбора задачи:**

- проанализировать данные, представленные в задаче (жалобы и данные объективного обследования пациента);

- на основании клинических данных и методов дополнительного исследования сформулировать диагноз;
- какие дополнительные методы обследования необходимы для подтверждения диагноза;

**Пример разбора задачи по алгоритму:**

Больной С., 20 лет, при запуске двигателя обратной отдачей заводной ручки получил удар в лицо. В течение 20 минут находился в бессознательном состоянии.

Доставлен в госпиталь в тяжелом состоянии: положение пассивное, сознание затемнено, возбужден. Границы сердца в пределах нормы, тоны чистые, пульс ритмичный, слабого наполнения и напряжения, 50 ударов в минуту, артериальное давление 110/70. В легких сухие хрипы. Со стороны брюшной полости патологических изменений не обнаружено, мочеиспускание свободное. Сухожильные рефлексы повышены.

Локально: лицо вытянутое, переносица сглажена, кровоизлияние в клетчатку век. Мягкие ткани в области правого угла нижней челюсти отечны и резко болезненные при пальпации. На верхней губе рваная рана, которая пересекает всю губу и сообщается с полостью рта. Прикус открытый. При сомкнутых зубах между верхними и нижними резцами остается щель в 1см высотой. Перелом 11,21,22 зубов. При закрывании рта левые верхние и нижние моляры приходят в контакт, в то время как справа контакт между зубами отсутствует. При бимануальном исследовании нижней челюсти — резкая болезненность за 48 зубом. На рентгенограмме обнаружено нарушение непрерывности нижней челюсти в области правого угла. На фасной рентгенограмме черепа отмечается щель шириной в 2мм в месте соединения левой скуловой кости с лобной костью, и такая же щель проходит через нижнемедиальный угол левой глазницы.

**Контрольные вопросы:**

- 1) Поставить диагноз?
- 2) Какие дополнительные методы обследования необходимо назначить?
- 3) Составить план лечения?

**Эталон ответа:**

1) Перелом нижней челюсти в области угла справа, перелом скуловой кости справа, перелом 11, 21, 22 зубов, рваная рана верхней губы.

Сопутствующий диагноз: ЗЧМТ. Сотрясение головного мозга тяжелой степени

2) Прицельная рентгенограмма нижней челюсти и скуловой кости справа. УЗИ верхней губы

3) Репозиция отломков, шинирования, назначить холод на место перелома. Дать рекомендации: не греть место перелома.

**Задача для самостоятельного разбора на занятии:**

Сержант Т. 30 лет ранен осколками в лицо. Входное отверстие расположено справа в подчелюстной области, выходное — на внутренней поверхности левой щеки в области выходящего отростка нижней челюсти. Двусторонний огнестрельный перелом нижней и верхней челюсти. На 6-й день состояние резко ухудшилось, появился кашель, начала нарастать температура тела. В последующие дни лихорадка стала гектической, пульс участился до 120 в минуту. Лицо отекло. Из полости рта обильное выделение зловонного гноя. В области выходного отверстия имеется участок некроза слизистой оболочки. В легких с обеих сторон появились обильные звучные влажные хрипы, мелко и средне-пузырчатые. Состояние тяжелое. Одышка, цианоз. Анализ крови: Нв 140 г/л, эр. 3,8-10<sup>12</sup>/л, л. 15-10<sup>9</sup>/л, с. 75%, метамиелоциты 1%, п. 15%, лимф. 7%, мон. 3%. Анализ мочи: плотность 1018, белок 0,132 г/л, в осадке эритроциты выщелоченные 2—3 в поле зрения, единичные цилиндры. В анализе мокроты лейкоциты покрывают все поле зрения, мокрота гнойная. Произведена рентгенография грудной клетки: справа в VIII—IX сегментах, слева — в IV—V сегментах крупноочаговые неомогенные затемнения.

**Контрольные вопросы:**

- 1) Поставить диагноз
- 2) Какие дополнительные методы обследования необходимо назначить?

### 3) Составить план лечения

#### 4. Задания для групповой работы

1. Установка положения пациента и положения врача, света стоматологического светильника для обследования внешнего вида стоматологического пациента, особенности для обследования верхней и нижней челюсти с соблюдением эргономических принципов, техники безопасности, и санитарно-эпидемиологического режима (на студентах).
2. Опрос, выяснение жалоб, анамнеза заболевания, анамнеза жизни, общесоматического статуса, аллергологического анамнеза.
3. Осмотр внешнего вида больного. Определение степени открывания рта. Осмотр полости рта стоматологического больного с помощью стоматологического инструментария (шпатель, зеркало, пинцет) (на студентах, на приеме хирурга-стоматолога)
4. Постановка предварительного диагноза.
5. Обход палат отделения челюстно-лицевой хирургии, опрос больных, проведение осмотра и перевязок.
6. Заполнение медицинской карты обследуемого стоматологического больного, постановка окончательного диагноза.

#### Самостоятельная внеаудиторная работа обучающихся по теме:

1) *Ознакомиться с теоретическим материалом по теме занятия с использованием конспектов лекций и/или рекомендуемой учебной литературы.*

2) *Ответить на вопросы для самоконтроля:*

1. Частота ожогов лица и причины возникновения в условиях современной войны.
2. Классификация ожогов лица.
3. Методы определения площади ожогового поражения.
4. Периоды ожоговой болезни. Клиническая картина.
5. Особенности ожогов лица и органов челюстно-лицевой области.
6. Оказание первой помощи на поле боя.
7. Мероприятия, проводимые по поводу ожогов на МПБ, МПП, ОМедБ.
8. Лечение ожогов в специализированных военных госпиталях.
9. Принципы местного и общего лечения обожженных.
10. Лечение последствий ожогов головы, лица и шеи

3) *Проверить свои знания с использованием тестового контроля:*

1. За счет какого слоя регенерирует эпидермис:
  - a) базального;
  - b) шиповатого,
  - c) зернистого
2. При какой степени ожога начинает погибать (разрушаться) ростковый (базальный слой) эпидермиса:
  - a) III-А степени,
  - b) I степени,
  - c) II степени;
  - d) III-Б степени;
  - e) IV степени
3. За счет чего идет регенерация кожи при ожоге II степени:
  - a) эпителизация из сохранившихся слоев эпидермиса,
  - b) эпителиальных придатков кожи, краевой эпителизации и рубцового стяжения,
  - c) краевой эпителизации и рубцового стяжения
4. За счет чего идет регенерация кожи при ожоге III-А степени:

- a) эпителиальных придатков кожи, краевой эпителизации и рубцового стяжения;
  - b) эпителизация из сохранившихся слоев эпидермиса,
  - c) краевой эпителизации и рубцового стяжения.
5. За счет чего идет регенерация кожи при ожоге III -Б степени:
- a) краевой эпителизации и рубцового стяжения
  - b) эпителизация из сохранившихся слоев эпидермиса
  - c) эпителиальных придатков кожи, краевой эпителизации и рубцового стяжения
6. При какой степени ожога начинают погибать эпителиальные придатки кожи:
- a) III -Б степени;
  - b) I степени;
  - c) II степени;
  - d) III-А степени
  - e) IV степени.
7. Назовите первую стадию (период) ожоговой болезни:
- a) ожоговый шок;
  - b) ожоговая токсемия,
  - c) ожоговая септикотоксемия;
8. Назовите третий период ожоговой болезни:
- a) ожоговая септикотоксемия;
  - b) ожоговый шок;
  - c) ожоговая токсемия;
  - d) реконвалесценции.
- 9 Назовите второй период ожоговой болезни:
- a) ожоговая токсемия;
  - b) ожоговый шок;
  - c) ожоговая септикотоксемия;
  - d) реконвалесценции
10. При каком проценте поражения кожи у взрослого (от всей поверхности тела) поверхностные ожоги еще можно рассматривать, как местное поражение:
- a) до 10%;
  - b) до 15%;
  - c) до 20%,
  - d) до 25%.

**Ответы:** везде правильный ответ- а.

*4)Подготовить рефераты на темы:*

- Термические повреждения лица и полости рта
- Химические повреждения лица и полости рта
- Электрические повреждения лица и полости рта

**Рекомендуемая литература:**

**Основная:**

1. Челюстно-лицевая хирургия: под редакцией профессора А. Ю. Дробышева, профессора О. О. Янушевича. Москва: ГЭОТАР-Медиа, 2018. - 876 с
2. Хирургическая стоматология: учебник под ред. С.В. Тарасенко М.: ГЭОТАР-Медиа, 2020. - 672 с.
3. Местное обезболивание в стоматологии, топографо-анатомическое обоснование способов его применения [Электронный ресурс]: учебное пособие / С. Н. Громова [и др.]. Киров : ФГБОУ ВО Кировский ГМУ Минздрава России, 2018. - 166 с

**Дополнительная:**

1. Хирургическая стоматология: учебник. Под ред. В. В. Афанасьева М.: ГЭОТАР-Медиа, 2016
2. Хирургическая стоматология: национальное руководство ред. А. А. Кулаков М. : ГЭОТАР-

## Тема 1.6: Огнестрельные ранения ЧЛЮ.

**Цель:** Изучить общую характеристику, клиническое течение, диагностику и особенности огнестрельных повреждений челюстно-лицевой области.

### Задачи:

Рассмотреть:

- Частоту огнестрельных ранений лица и челюстей.
- Классификацию ранений и повреждений лица и челюстей.

Обучить:

- Диагностику и лечению огнестрельных ранений и повреждений челюстно-лицевой области.
- Понятию о сочетанной и комбинированной травме.

Изучить:

- Клинику огнестрельных повреждений лица и челюстей.
- Анатомо-топографические особенности челюстно-лицевой области.
- Особенности ранений челюстно-лицевой области.

Сформировать:

- Понятия о клинических рекомендациях (протоколы лечения) по вопросам оказания медицинской помощи.
- Порядки оказания медицинской помощи при стоматологических заболеваниях.
- Стандарты медицинской помощи при стоматологических заболеваниях.

### Обучающийся должен знать:

- Анатомию головы и шеи.
- Дополнительные методы обследования
- Частоту огнестрельных ранений лица и челюстей.
- Классификацию ранений и повреждений лица и челюстей.
- Клинику огнестрельных повреждений лица и челюстей.
- Диагностику и лечение огнестрельных ранений и повреждений челюстно-лицевой области.

### Обучающийся должен уметь:

- Проводить дифференциальную диагностику травм ЧЛЮ.
- Планировать лечение больных с травмами ЧЛЮ.
- Назначить и оценить результаты дополнительных методов исследования.

### Обучающийся должен владеть:

- Навыком осмотра
- Навыком сбора анамнеза, постановки предварительного диагноза
- Навыком местного обезболивания в челюстно-лицевой области

### Самостоятельная аудиторная работа обучающихся по теме:

#### 1. Ответить на вопросы по теме занятия:

- 1) Частота огнестрельных ранений лица и челюстей.
- 2) Классификация ранений и повреждений лица и челюстей.
- 3) Понятие о сочетанной и комбинированной травме.
- 4) Клиника огнестрельных повреждений лица и челюстей.
- 5) Диагностика и лечение огнестрельных ранений и повреждений челюстно-лицевой области.
- 6) Анатомо-топографические особенности челюстно-лицевой области.
- 7) Особенности ранений челюстно-лицевой области (обезображивание лица, несоответствие между видом и тяжестью ранения, наличие зубов, близость жизненно-важных органов, регенеративная способность тканей, наличие слюнных желез и мимической мускулатуры, питание и уход).

#### 2. Практическая подготовка.

- 1) Освоить манипуляции:

- Сбора анамнеза, осмотра больного, чтения рентгенограммы, проведение диагностики и дифференциальной диагностики, планирование лечения больных с челюстно-лицевой патологией по теме практического занятия. Определить индексы распространённости и интенсивности кариеса зубов.

### **3. Решить ситуационные задачи:**

#### **Алгоритм разбора задачи:**

- проанализировать данные, представленные в задаче (жалобы и данные объективного обследования пациента);
- на основании клинических данных и методов дополнительного исследования сформулировать диагноз;
- какие дополнительные методы обследования необходимы для подтверждения диагноза;

#### **Пример разбора задачи по алгоритму:**

Больной С., 20 лет, при запуске двигателя обратной отдачей заводной ручки получил удар в лицо. В течение 20 минут находился в бессознательном состоянии.

Доставлен в госпиталь в тяжелом состоянии: положение пассивное, сознание затемнено, возбужден. Границы сердца в пределах нормы, тоны чистые, пульс ритмичный, слабого наполнения и напряжения, 50 ударов в минуту, артериальное давление 110/70. В легких сухие хрипы. Со стороны брюшной полости патологических изменений не обнаружено, мочеиспускание свободное. Сухожильные рефлексы повышены.

Локально: лицо вытянутое, переносица сглажена, кровоизлияние в клетчатку век. Мягкие ткани в области правого угла нижней челюсти отечны и резко болезненные при пальпации. На верхней губе рваная рана, которая пересекает всю губу и сообщается с полостью рта. Прикус открытый. При сомкнутых зубах между верхними и нижними резцами остается щель в 1 см высотой. Перелом 11,21,22 зубов. При закрывании рта левые верхние и нижние моляры приходят в контакт, в то время как справа контакт между зубами отсутствует. При бимануальном исследовании нижней челюсти — резкая болезненность за 48 зубом. На рентгенограмме обнаружено нарушение непрерывности нижней челюсти в области правого угла. На фасной рентгенограмме черепа отмечается щель шириной в 2 мм в месте соединения левой скуловой кости с лобной костью, и такая же щель проходит через нижнемедиальный угол левой глазницы.

#### **Контрольные вопросы:**

- 1) Поставить диагноз?
- 2) Какие дополнительные методы обследования необходимо назначить?
- 3) Составить план лечения?

#### **Эталон ответа:**

1) Основной диагноз: перелом нижней челюсти в области угла справа, перелом скуловой кости справа, перелом 11, 21, 22 зубов, рваная рана верхней губы.

2) Прицельная рентгенограмма нижней челюсти и скуловой кости справа. УЗИ верхней губы

Сопутствующий диагноз: ЗЧМТ. Сотрясение головного мозга тяжелой степени

3) Репозиция отломков, шинирование, холод на место перелома. Дать рекомендации: не греть место перелома.

#### **Задача для самостоятельного разбора на занятии:**

Больной Я., 22 лет, ранен осколком мины в лицо. Обширное разрушение мягких тканей с изъёмом кости нижней челюсти на протяжении 8-ми фронтальных зубов. Шок.

На медицинском пункте проведены противошоковые мероприятия: переливание крови, дача сердечных средств, гемостаз легированием сосудов в ране, повязка.

Доставлен в специализированный госпиталь. Общее состояние больного тяжелое. На всем протяжении подбородочной области рваная, сообщающаяся с полостью рта рана, дефект кости нижней челюсти от 35 до 45 зуба. На правой щеке — рваная рана размером 2 x 1,2 см, проникающая в полость рта. Сформулируйте развернутый диагноз, окажите помощь.

Контрольные вопросы:

- 1) Поставить диагноз?
- 2) Какие дополнительные методы обследования необходимо назначить?
- 3) Составить план лечения?

#### **4. Задания для групповой работы**

1. Установка положения пациента и положения врача, света стоматологического светильника для обследования внешнего вида стоматологического пациента, особенности для обследования верхней и нижней челюсти с соблюдением эргономических принципов, техники безопасности, и санитарно-эпидемиологического режима (на студентах).
2. Опрос, выяснение жалоб, анамнеза заболевания, анамнеза жизни, общесоматического статуса, аллергологического анамнеза.
3. Осмотр внешнего вида больного. Определение степени открывания рта. Осмотр полости рта стоматологического больного с помощью стоматологического инструментария (шпатель, зеркало, пинцет) (на студентах, на приеме хирурга-стоматолога)
4. Постановка предварительного диагноза.
5. Обход палат отделения челюстно-лицевой хирургии, опрос больных, проведение осмотра и перевязок.
6. Заполнение медицинской карты обследуемого стоматологического больного, постановка окончательного диагноза.

#### **Самостоятельная внеаудиторная работа обучающихся по теме:**

*1) Ознакомиться с теоретическим материалом по теме занятия с использованием конспектов лекций и/или рекомендуемой учебной литературы.*

*2) Ответить на вопросы для самоконтроля:*

- 1) Частота огнестрельных ранений лица и челюстей.
- 2) Классификация ранений и повреждений лица и челюстей.
- 3) Понятие о сочетанной и комбинированной травме.
- 4) Клиника огнестрельных повреждений лица и челюстей.
- 5) Диагностика и лечение огнестрельных ранений и повреждений челюстно-лицевой области.
- 6) Анатомо-топографические особенности челюстно-лицевой области.
- 7) Особенности ранений челюстно-лицевой области (обезображивание лица, несоответствие между видом и тяжестью ранения, наличие зубов, близость жизненно-важных органов, регенеративная способность тканей, наличие слюнных желез и мимической мускулатуры, питание и уход).

*3) Проверить свои знания с использованием тестового контроля:*

1. Диета пациентов с переломами челюстей:
  - a) трубочная
  - b) общий стол
  - c) хирургическая
  - d) высококалорийная
2. Огнестрельные ранения лица отличаются от ран других областей:
  - a) несоответствием внешнего вида раненого с его жизнеспособностью
  - b) течением раневого процесса
  - c) быстрым развитием осложнений
  - d) сроками эпителизации раны
3. Особенности первичной хирургической обработки ран челюстно-лицевой области заключаются:
  - a) в экономном иссечении тканей в области раны, использовании первичной пластики, обшивании раны (подшивание слизистой оболочки к коже)
  - b) в антисептической обработке, наложении швов и повязки
  - c) в остановке кровотечения, антисептической обработке, наложении швов и повязки
  - d) в иссечении некротически измененных тканей, удалении кровных сгустков, дренировании раны

- е) в антисептической обработке, в иссечении некротически измененных тканей, ушивании раны на себя
4. БМП - это:
- а) батальонный медицинский пункт
  - б) медицинский пункт полка
  - в) база медицинской поддержки
  - г) отдельный медицинский батальон
  - д) полевой подвижной хирургический госпиталь
  - е) специализированный хирургический подвижной госпиталь
5. МПП - это:
- а) медицинский пункт полка
  - б) база медицинской поддержки
  - в) батальонный медицинский пункт
  - г) отдельный медицинский батальон
  - д) полевой подвижной хирургический госпиталь
  - е) специализированный хирургический подвижной госпиталь
6. ОМедБ - это:
- а) отдельный медицинский батальон
  - б) медицинский пункт полка
  - в) основная медицинская база
  - г) батальонный медицинский пункт
  - д) полевой подвижной хирургический госпиталь
  - е) специализированный хирургический подвижной госпиталь
7. ППХГ - это:
- а) полевой подвижной хирургический госпиталь
  - б) медицинский пункт полка
  - в) батальонный медицинский пункт
  - г) отдельный медицинский батальон
  - д) полевой подвижной химический гарнизон
  - е) специализированный хирургический подвижной госпиталь
8. СХППГ - это:
- а) специализированный хирургический подвижной полевой госпиталь
  - б) медицинский пункт полка
  - в) батальонный медицинский пункт
  - г) отдельный медицинский батальон
  - д) полевой подвижной хирургический госпиталь
- 9 Мероприятия при переломах челюстей на БМП:
- а) временная (транспортная) иммобилизация
  - б) остеосинтез
  - в) наложение гладкой шины скобы
  - г) наложение бимаксиллярных шин
  - д) межчелюстное связывание по Айви
10. Мероприятия при переломах челюстей на ОМедБ включают в себя:
- а) наложение бимаксиллярных шин
  - б) временную (транспортную) иммобилизацию
  - в) наложение компрессионно-дистракционного аппарата
  - г) наложение гладкой шины скобы

**Ответы:** везде правильный ответ- а

**Рекомендуемая литература:**

**Основная:**

1. Челюстно-лицевая хирургия: под редакцией профессора А. Ю. Дробышева, профессора О. О. Янушевича. Москва: ГЭОТАР-Медиа, 2018. - 876 с
2. Хирургическая стоматология: учебник под ред. С.В. Тарасенко М.: ГЭОТАР-Медиа, 2020. - 672 с.
3. Местное обезболивание в стоматологии, топографо-анатомическое обоснование способов его применения [Электронный ресурс]: учебное пособие / С. Н. Громова [и др.]. Киров : ФГБОУ ВО Кировский ГМУ Минздрава России, 2018. - 166 с

**Дополнительная:**

1. Хирургическая стоматология: учебник. Под ред. В. В. Афанасьева М.: ГЭОТАР-Медиа, 2016
2. Хирургическая стоматология: национальное руководство ред. А. А. Кулаков М. : ГЭОТАР-Медиа, 2021

**Тема 1.7: Сочетанная и комбинированная травма ЧЛЮ.**

**Цель:** Изучить сочетанные повреждения челюстно-лицевой области.

**Задачи:**

Рассмотреть:

- Диагностику, лечение сочетанных повреждений челюстно-лицевой области
- Классификацию ранений и повреждений лица и челюстей.
- Особенности оказания помощи при сочетанных травмах лица.

Обучить:

- Диагностике и лечению сочетанных повреждений челюстно-лицевой области
- Диагностике, лечению закрытой черепно-мозговой травмы.

Изучить:

- Клиническую картину сочетанных повреждений челюстно-лицевой области.
- Клинику закрытой черепно-мозговой травмы.
- Особенности ранений челюстно-лицевой области.

Сформировать:

- Понятия о клинических рекомендациях (протоколы лечения) по вопросам оказания медицинской помощи.
- Порядки оказания медицинской помощи при стоматологических заболеваниях.
- Стандарты медицинской помощи при стоматологических заболеваниях.

**Обучающийся должен знать:**

- Анатомию головы и шеи.
- Дополнительные методы обследования
- Сочетанные повреждения челюстно-лицевой области: клиника, диагностика, лечение.
- Закрытые черепно-мозговые травмы: клиника, диагностика, лечение.
- Повреждения других органов: клиника, диагностика, лечение.
- Особенности оказания помощи при сочетанных травмах лица.

**Обучающийся должен уметь:**

- Проводить дифференциальную диагностику травм ЧЛЮ.
- Планировать лечение больных с травмами ЧЛЮ.
- Назначить и оценить результаты дополнительных методов исследования.

**Обучающийся должен владеть:**

- Навыком осмотра
- Навыком сбора анамнеза, постановки предварительного диагноза
- Навыком местного обезболивания в челюстно-лицевой области

**Самостоятельная аудиторная работа обучающихся по теме:**

**1. Ответить на вопросы по теме занятия:**

- 1) Сочетанные повреждения челюстно-лицевой области: клиника, диагностика, лечение.
- 2) Закрытые черепно-мозговые травмы: клиника, диагностика, лечение.

- 3) Повреждения других органов: клиника, диагностика, лечение.
- 4) Особенности оказания помощи при сочетанных травмах лица.
- 5) Классификация ранений и повреждений лица и челюстей.
- 6) Понятие о сочетанной и комбинированной травме.

## 2. Практическая подготовка.

1) Освоить манипуляции:

- Сбора анамнеза, осмотра больного, чтения рентгенограммы, проведение диагностики и дифференциальной диагностики, планирование лечения больных с челюстно-лицевой патологией по теме практического занятия. Определить индексы распространённости и интенсивности кариеса зубов.

2) Разбор рентгеновских снимков

## 3. Решить ситуационные задачи:

### *Алгоритм разбора задачи:*

- проанализировать данные, представленные в задаче (жалобы и данные объективного обследования пациента);
- на основании клинических данных и методов дополнительного исследования сформулировать диагноз;
- какие дополнительные методы обследования необходимы для подтверждения диагноза;

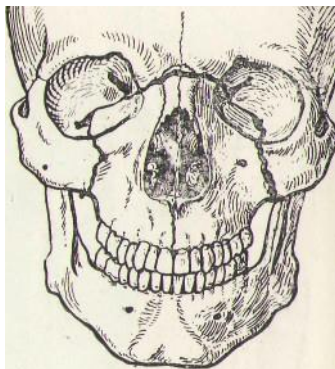
### *Пример разбора задачи по алгоритму:*

Больной О., 28 лет. Доставлен в приемный покой каретой скорой медицинской помощи. Из анамнеза выяснено, что была автодорожная травма.

Общее состояние средней степени тяжести, за счет перенесенной травмы, сознание терял, отмечал однократную рвоту.

Местный статус. На кожных покровах средней зоны лица, особенно в области век, отмечаются кровоизлияния; резко выраженная отечность тканей. Лицо вытянуто, удлинено вследствие опускания верхней челюсти вниз. Рот полуоткрыт, что связано с затруднением носового дыхания и невозможностью соединить губы. При переломе, вследствие запрокидывания задних отделов тела верхней челюсти, наблюдается открытый прикус со смещением зубного ряда в левую сторону. При этом из наружных носовых ходов и полости рта выделяется кровь.

При пальпаторном исследовании определяется подвижность всей верхней челюсти вместе с твердым небом и носовыми костями.



На рентгенограмме: линия перелома проходит через корень носа по шву, соединяющему лобные отростки верхней челюсти и особенно носовые кости с носовыми отростками лобной кости, продолжается по внутреннему краю глазницы до задней границы нижней глазничной щели, откуда направляется вперед к нижнеглазничному отверстию и опускается вниз по линии соединения скулового отростка верхней челюсти со скуловой костью и через нижние отделы крыловидных отростков. Сзади линия перелома идет отвесно через костную перегородку носа.

### **Контрольные вопросы:**

- 1) Поставить диагноз?
- 2) Какие дополнительные методы диагностики необходимо назначить?

3) Составить план лечения?

**Эталон ответа:**

1) Перелом верхней челюсти по типу Ле Фор II.

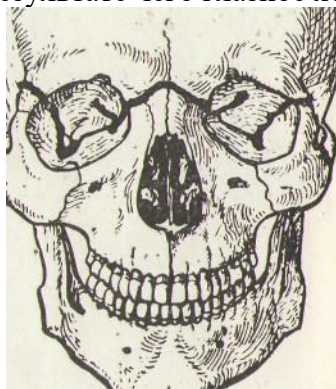
2) Прицельная рентгенограмма средней трети лица, КТ

3) Репозиция отломков, шинирование. Назначить холод на место перелома.

**Задача для самостоятельного разбора на занятии:**

Больной К., 62 года. Доставлен в приемный покой каретой скорой медицинской помощи. Из анамнеза упал с высоты.

Состояние больного тяжелое, за счет перенесенной травмы. Имеется черепно-мозговая травма. Верхняя челюсть, запрокидывается кзади, закрывая вход в гортань, проявляется резким затруднением дыхания. Характерен симптом двоения зрения — диплопия, что объясняется опусканием нижнеглазничного края, в результате чего глазное яблоко, теряет точку опоры.



На рентгенограмме линия перелома идет от нижнеглазничной щели, она направляется к наружному краю глазницы через край орбиты на скуловую дугу. При этом вся верхняя челюсть вместе с носовыми скуловыми костями, а также нижнеглазничный край становятся подвижными.

Контрольные вопросы:

1) Поставить диагноз?

2) Какие дополнительные обследования необходимо назначить?

3) Составить план лечения?

#### **4. Задания для групповой работы**

1. Установка положения пациента и положения врача, света стоматологического светильника для обследования внешнего вида стоматологического пациента, особенности для обследования верхней и нижней челюсти с соблюдением эргономических принципов, техники безопасности, и санитарно-эпидемиологического режима (на студентах).

2. Опрос, выяснение жалоб, анамнеза заболевания, анамнеза жизни, общесоматического статуса, аллергологического анамнеза.

3. Осмотр внешнего вида больного. Определение степени открывания рта. Осмотр полости рта стоматологического больного с помощью стоматологического инструментария (шпатель, зеркало, пинцет) (на студентах, на приеме хирурга-стоматолога)

4. Постановка предварительного диагноза.

5. Обход палат отделения челюстно-лицевой хирургии, опрос больных, проведение осмотра и перевязок.

6. Заполнение медицинской карты обследуемого стоматологического больного, постановка окончательного диагноза.

#### **Самостоятельная внеаудиторная работа обучающихся по теме:**

1) Ознакомиться с теоретическим материалом по теме занятия с использованием конспектов лекций и/или рекомендуемой учебной литературы.

2) Ответить на вопросы для самоконтроля:

1. Частота огнестрельных ранений лица и челюстей.

2. Классификация ранений и повреждений лица и челюстей.

3. Понятие о сочетанной и комбинированной травме.
4. Клиника огнестрельных повреждений лица и челюстей.
5. Диагностика и лечение огнестрельных ранений и повреждений челюстно-лицевой области.
6. Анатомо-топографические особенности челюстно-лицевой области.
7. Особенности ранений челюстно-лицевой области (обезображивание лица, несоответствие между видом и тяжестью ранения, наличие зубов, близость жизненно-важных органов, регенеративная способность тканей, наличие слюнных желез и мимической мускулатуры, питание и уход).

3) Проверить свои знания с использованием тестового контроля:

1. В среднюю зону лица включены следующие кости:
  - a) носа, верхняя челюсть, скулового комплекса, орбиты;
  - b) носа, верхняя челюсть, скуловая кость, орбита,
  - c) носа, верхняя челюсть, скуловая дуга, орбита;
  - d) носа, верхняя челюсть, клиновидная, скулового комплекса, орбиты;
  - e) носа, верхняя челюсть, решетчатая, клиновидная, скулового комплекса, орбиты.
2. Для повреждения передней костной стенки верхнечелюстной пазухи достаточна сила удара:
  - a) 65-75 кг;
  - b) в 5-10 кг;
  - c) в 15-35 кг;
  - d) в 35-65 кг;
  - e) в 90-100 кг
3. Различают следующие контрфорсы в средней зоне лица:
  - a) лобно-носовой, скуловой, крылонёбный, нёбный;
  - b) лобный, скуловой, небный, туберальный;
  - c) носовой, скуловой, нёбный, крылонёбный;
  - d) верхнечелюстной, скуловой, крылонёбный, нёбный.
4. Место слабого сопротивления средней зоны лица:
  - a) пластинки крыловидного отростка клиновидной кости;
  - b) скуловая дуга;
  - c) скуловая кость;
  - d) кости нёба;
  - e) кости носа;
5. Перелом Герена-Лефора характеризуется тем, что линия перелома проходит:
  - a) над альвеолярным отростком и над твердым нёбом, через нижний край грушевидного отверстия и концы крыловидного отростка клиновидной кости, по дну верхнечелюстных пазух;
  - b) через корень носа, по внутренней стенке глазницы до нижнеглазничной щели, через нее и направляется вперед по нижней стенке орбиты к месту соединения скулового отростка верхней челюсти со скуловой костью, а сзади через крыловидные отростки клиновидной кости;
  - c) через корень носа, по внутренней стенке глазницы до нижнеглазничной щели, через нее и направляется вперед по нижней стенке орбиты через лобно-скуловой шов и скуловую дугу
6. Суббазальный перелом характеризуется тем, что линия перелома проходит:
  - a) через корень носа, по внутренней стенке глазницы до нижнеглазничной щели, через нее и направляется вперед по нижней стенке орбиты через лобно-скуловой шов и скуловую дугу;
  - b) над альвеолярным отростком и над твердым нёбом, через нижний край грушевидного отверстия и концы крыловидного отростка клиновидной кости, по дну верхнечелюстных пазух;
  - c) через корень носа, по внутренней стенке глазницы до нижнеглазничной щели,

через нее и направляется вперед по нижней стенке орбиты к месту соединения скулового отростка верхней челюсти со скуловой костью, а сзади через крыловидные отростки клиновидной кости

7. Присутствие крови в верхнечелюстной пазухе при переломе верхней челюсти является ли показанием к гайморотомии:

- a) не является показанием к гайморотомии;
- b) является абсолютным показанием;
- c) является относительным показанием.

8. Наличие в верхнечелюстной пазухе инородных тел и осколков кости при огнестрельных переломах верхней челюсти является ли показанием к обязательной гайморотомии:

- a) является абсолютным показанием;
- b) является относительным показанием;
- c) не является показанием к гайморотомии

9 Сагиттальный перелом верхней челюсти - это:

- a) когда отламывается только одна верхнечелюстная кость;
- b) перелом верхней челюсти по типу Лефор II, но без повреждения костей носа;
- c) перелом верхней челюсти по типу Лефор III, но без повреждения костей носа.

10. Отличие «симптома очков» при изолированном переломе верхней челюсти и переломе костей основания черепа заключается:

- a) во времени его появления и распространенности;
- b) в локализации кровоизлияний;
- c) по интенсивности (выраженности) окраски;
- d) по распространенности и выраженности окраски.

**Ответы:** везде правильный ответ- а

### **Рекомендуемая литература:**

#### **Основная:**

1. Челюстно-лицевая хирургия: под редакцией профессора А. Ю. Дробышева, профессора О. О. Янушевича. Москва: ГЭОТАР-Медиа, 2018. - 876 с
2. Хирургическая стоматология: учебник под ред. С.В. Тарасенко М.: ГЭОТАР-Медиа, 2020. - 672 с.
3. Местное обезболивание в стоматологии, топографо-анатомическое обоснование способов его применения [Электронный ресурс]: учебное пособие / С. Н. Громова [и др.]. Киров : ФГБОУ ВО Кировский ГМУ Минздрава России, 2018. - 166 с

#### **Дополнительная:**

1. Хирургическая стоматология: учебник. Под ред. В. В. Афанасьева М.: ГЭОТАР-Медиа, 2016
2. Хирургическая стоматология: национальное руководство ред. А. А. Кулаков М. : ГЭОТАР-Медиа, 2021

### **Тема 1.8: Осложнения при повреждениях ЧЛЮ.**

**Цель:** Изучить ранние и поздние осложнения ранений челюстно-лицевой области.

#### **Задачи:**

Рассмотреть:

- Виды и частоту осложнений при ранениях лица и челюстей.
- Виды асфиксий.
- Кровотечения при ранениях лица. Клиника.

Обучить:

- Диагностику и лечению осложнений ранений челюстно-лицевой области.
- Лечение, профилактике асфиксий.

Изучить:

- Шок, коллапс – оказание помощи, профилактика.

- Поздние осложнения при ранениях лица и челюстей (вторичные кровотечения, слюнные свищи, контрактуры, травматический токсикоз).
- Особенности ранений челюстно-лицевой области.

Сформировать:

- Понятия о клинических рекомендациях (протоколы лечения) по вопросам оказания медицинской помощи.
- Порядки оказания медицинской помощи при стоматологических заболеваниях.
- Стандарты медицинской помощи при стоматологических заболеваниях.

**Обучающийся должен знать:**

- Анатомию головы и шеи.
- Дополнительные методы обследования
- Виды и частота осложнений при ранениях лица и челюстей.
- Виды асфиксий. Лечение. Профилактика.
- Кровотечение при ранениях лица. Клиника, диагностика, оказание помощи и лечение.
- Шок, коллапс – оказание помощи, профилактика.
- Поздние осложнения при ранениях лица и челюстей (вторичные кровотечения, слюнные свищи, контрактуры, травматический токсикоз).
- Психические нарушения.
- Бронхолёгочные осложнения при ранениях челюстно-лицевой области.
- Огнестрельный остеомиелит челюсти. Клиника, диагностика, лечение.
- Классификацию ранений и повреждений лица и челюстей.

**Обучающийся должен уметь:**

- Проводить дифференциальную диагностику травм ЧЛЮ.
- Планировать лечение больных с травмами ЧЛЮ.
- Назначить и оценить результаты дополнительных методов исследования.

**Обучающийся должен владеть:**

- Навыком осмотра
- Навыком сбора анамнеза, постановки предварительного диагноза
- Навыком местного обезболивания в челюстно-лицевой области

**Самостоятельная аудиторная работа обучающихся по теме:**

**1. Ответить на вопросы по теме занятия:**

- 1) Виды и частота осложнений при ранениях лица и челюстей.
- 2) Виды асфиксий. Лечение. Профилактика.
- 3) Кровотечение при ранениях лица. Клиника, диагностика, оказание помощи и лечение.
- 4) Шок, коллапс – оказание помощи, профилактика.
- 5) Поздние осложнения при ранениях лица и челюстей (вторичные кровотечения, слюнные свищи, контрактуры, травматический токсикоз).
- 6) Психические нарушения.
- 7) Бронхолёгочные осложнения при ранениях челюстно-лицевой области.
- 8) Огнестрельный остеомиелит челюсти. Клиника, диагностика, лечение.
- 9) Травматический верхнечелюстной синусит. Клиника, лечение.
- 10) Инфекционные осложнения боевых повреждений челюстно-лицевой области (сепсис, столбняк).

**2. Практическая подготовка.**

1) Освоить манипуляции:

- Сбор анамнеза, осмотра больного, чтения рентгенограммы, проведение диагностики и дифференциальной диагностики, планирование лечения больных с челюстно-лицевой патологией по теме практического занятия. Определить индексы распространённости и интенсивности кариеса зубов.

2) Заслушать презентации на темы:

- Ранние осложнения при повреждениях ЧЛЮ

— Поздние осложнения при повреждениях ЧЛЮ;

### **3. Решить ситуационные задачи:**

#### **Алгоритм разбора задачи:**

- проанализировать данные, представленные в задаче (жалобы и данные объективного обследования пациента);
- на основании клинических данных и методов дополнительного исследования сформулировать диагноз;
- какие дополнительные методы обследования необходимы для подтверждения диагноза;

#### **Пример разбора задачи по алгоритму:**

Больной С., 20 лет, при запуске двигателя обратной отдачей заводной ручки получил удар в лицо. В течение 20 минут находился в бессознательном состоянии.

Доставлен в госпиталь в тяжелом состоянии: положение пассивное, сознание затемнено, возбужден. Границы сердца в пределах нормы, тоны чистые, пульс ритмичный, слабого наполнения и напряжения, 50 ударов в минуту, артериальное давление 110/70. В легких сухие хрипы. Со стороны брюшной полости патологических изменений не обнаружено, мочеиспускание свободное. Сухожильные рефлексы повышены.

Локально: лицо вытянутое, переносица сглажена, кровоизлияние в клетчатку век. Мягкие ткани в области правого угла нижней челюсти отечны и резко болезненные при пальпации. На верхней губе рваная рана, которая пересекает всю губу и сообщается с полостью рта. Прикус открытый. При сомкнутых зубах между верхними и нижними резцами остается щель в 1см высотой. Перелом 11,21,22 зубов. При закрывании рта левые верхние и нижние моляры приходят в контакт, в то время как справа контакт между зубами отсутствует. При бимануальном исследовании нижней челюсти — резкая болезненность за 48 зубом. На рентгенограмме обнаружено нарушение непрерывности нижней челюсти в области правого угла. На фасной рентгенограмме черепа отмечается щель шириной в 2мм в месте соединения левой скуловой кости с лобной костью, и такая же щель проходит через нижнемедиальный угол левой глазницы.

#### **Контрольные вопросы:**

- 1) Поставить диагноз?
- 2) Какие дополнительные методы обследования необходимо назначить?
- 3) Составить план лечения?

#### **Эталон ответа:**

1) Основной диагноз: перелом нижней челюсти в области угла справа, перелом скуловой кости справа, перелом 11, 21, 22 зубов, рваная рана верхней губы.

Сопутствующий диагноз: ЗЧМТ. Сотрясение головного мозга тяжелой степени

2) Прицельная рентгенограмма нижней челюсти и скуловой кости справа. УЗИ верхней губы

3) Репозиция отломков, шинирования. Назначить холод на место перелома.

#### **Задача для самостоятельного разбора на занятии:**

Больной Я., 22 лет, ранен осколком мины в лицо. Обширное разрушение мягких тканей с изъязном кости нижней челюсти на протяжении 8-ми фронтальных зубов. Шок.

На медицинском пункте проведены противошоковые мероприятия: переливание крови, дача сердечных средств, гемостаз легированием сосудов в ране, повязка.

Доставлен в специализированный госпиталь. Общее состояние больного тяжелое. На всем протяжении подбородочной области рваная, сообщающаяся с полостью рта рана, дефект кости нижней челюсти от 35 до 45 зуба. На правой щеке — рваная рана размером 2 x 1,2см, проникающая в полость рта. Сформулируйте развернутый диагноз, окажите помощь.

Контрольные вопросы:

- 1) Поставить диагноз?
- 2) Какие дополнительные методы обследования необходимо назначить?

3) Составить план лечения?

#### **4. Задания для групповой работы**

1. Установка положения пациента и положения врача, света стоматологического светильника для обследования внешнего вида стоматологического пациента, особенности для обследования верхней и нижней челюсти с соблюдением эргономических принципов, техники безопасности, и санитарно-эпидемиологического режима (на студентах).
2. Опрос, выяснение жалоб, анамнеза заболевания, анамнеза жизни, общесоматического статуса, аллергологического анамнеза.
3. Осмотр внешнего вида больного. Определение степени открывания рта. Осмотр полости рта стоматологического больного с помощью стоматологического инструментария (шпатель, зеркало, пинцет) (на студентах, на приеме хирурга-стоматолога)
4. Постановка предварительного диагноза.
5. Обход палат отделения челюстно-лицевой хирургии, опрос больных, проведение осмотра и перевязок.
6. Заполнение медицинской карты обследуемого стоматологического больного, постановка окончательного диагноза.

#### **Самостоятельная внеаудиторная работа обучающихся по теме:**

*1) Ознакомиться с теоретическим материалом по теме занятия с использованием конспектов лекций и/или рекомендуемой учебной литературы.*

*2) Ответить на вопросы для самоконтроля:*

- 1) Частота огнестрельных ранений лица и челюстей.
- 2) Классификация ранений и повреждений лица и челюстей.
- 3) Понятие о сочетанной и комбинированной травме.
- 4) Клиника огнестрельных повреждений лица и челюстей.
- 5) Диагностика и лечение огнестрельных ранений и повреждений челюстно-лицевой области.
- 6) Анатомо-топографические особенности челюстно-лицевой области.
- 7) Особенности ранений челюстно-лицевой области (обезображивание лица, несоответствие между видом и тяжестью ранения, наличие зубов, близость жизненно-важных органов, регенеративная способность тканей, наличие слюнных желез и мимической мускулатуры, питание и уход).

*3) Проверить свои знания с использованием тестового контроля:*

1. При огнестрельном остеомиелите челюсти первичные секвестры образуются:
  - a) из свободно лежащих костных отломков;
  - b) из поврежденных участков кости, которые не потеряли связь с надкостницей;
  - c) в участках кости, которые подверглись молекулярному сотрясению (внешне ничем не отличаются от неповрежденной кости).
2. При огнестрельном остеомиелите челюсти вторичные секвестры образуются:
  - a) из поврежденных участков кости, которые не потеряли связь с надкостницей;
  - b) из свободно лежащих костных отломков;
  - c) в участках кости, которые подверглись молекулярному сотрясению (внешне ничем не отличаются от неповрежденной кости).
3. При огнестрельном остеомиелите челюсти третичные секвестры образуются:
  - a) в участках кости, которые подверглись молекулярному сотрясению (внешне ничем не отличаются от неповрежденной кости)
  - b) из свободно лежащих костных отломков
  - c) из поврежденных участков кости, которые не потеряли связь с надкостницей
4. Огнестрельный остеомиелит челюсти - это:
  - a) гнойно-некротический процесс в поврежденных участках костной ткани челюсти, которые не потеряли связи с окружающими тканями (надкостницей или мягкими тканями), а также во внешне неизмененных участках кости, подвергшихся молекулярному сотрясению;

- b) инфекционно-аллергический гнойно-некротический процесс, который развивается в кости под воздействием как внешних (физических, химических, биологических) так и внутренних (нейрогуморальных, аутоинтоксикации) факторов;
  - c) воспаление костного мозга, обычно распространяющееся на компактное и губчатое вещество кости и надкостницу.
5. При длительном (4-8 часов и более) раздавливании мягких тканей конечностей обломками разрушенных зданий развивается:
- a) травматический токсикоз;
  - b) обморок;
  - c) коллапс;
  - d) шок,
  - e) замедленная консолидация отломков;
  - f) бронхопульмональные осложнения.
6. В раннем периоде травматического токсикоза лечение должно быть направлено на:
- a) ликвидацию травматического гиповолемического шока;
  - b) терапию острой почечной недостаточности;
  - c) лечение ран, контрактур, невритов, ограничение подвижности в суставе.
7. В промежуточном периоде травматического токсикоза лечение должно быть направлено на:
- a) терапию острой почечной недостаточности;
  - b) ликвидацию травматического гиповолемического шока;
  - c) лечение ран, контрактур, невритов, ограничения подвижности в суставе
8. В позднем периоде травматического токсикоза лечение должно быть направлено на:
- a) лечение ран, контрактур, невритов, ограничение подвижности в суставе
  - b) ликвидацию травматического гиповолемического шока
  - c) терапию острой почечной недостаточности
9. В какой зоне некроза при огнестрельном ранении имеется снижение, но не полная утрата жизнеспособности мягких тканей:
- a) зоне вторичного некроза
  - b) зоне первичного некроза
10. Тяжесть огнестрельного ранения не зависит от следующего фактора:
- a) скорости и направления ветра;
  - b) расстояния с которого произведен выстрел;
  - c) местности (горной, лесной и т.д.);
  - d) наличия преград (деревья, кустарник и т.д.),
  - e) разнообразных средств защиты (дзот, бронежилет).

**Ответы:** везде правильный ответ- а

4) *Подготовить презентации на темы:*

- Ранние осложнения при повреждениях ЧЛЮ
- Поздние осложнения при повреждениях ЧЛЮ;

**Рекомендуемая литература:**

**Основная:**

1. Челюстно-лицевая хирургия: под редакцией профессора А. Ю. Дробышева, профессора О. О. Янушевича. Москва: ГЭОТАР-Медиа, 2018. - 876 с
2. Хирургическая стоматология: учебник под ред. С.В. Тарасенко М.: ГЭОТАР-Медиа, 2020. - 672 с.
3. Местное обезболивание в стоматологии, топографо-анатомическое обоснование способов его применения [Электронный ресурс]: учебное пособие / С. Н. Громова [и др.]. Киров : ФГБОУ ВО Кировский ГМУ Минздрава России, 2018. - 166 с

**Дополнительная:**

1. Хирургическая стоматология: учебник. Под ред. В. В. Афанасьева М.: ГЭОТАР-Медиа, 2016
2. Хирургическая стоматология: национальное руководство ред. А. А. Кулаков М. : ГЭОТАР-Медиа, 2021

**Тема 1.9: Комплексное лечение повреждений ЧЛЮ. Реабилитация лиц с повреждениями ЧЛЮ.**

**Цель:** Изучить послеоперационное лечение, воспалительные осложнения, возникающие при лечении пострадавших с травмой костей лица.

**Задачи:**

Рассмотреть:

- Медикаментозное лечение больных с травмой лица в послеоперационном периоде.
- Физиотерапевтические методы лечения в послеоперационном периоде.

Обучить:

- Диагностике и лечению нагноения мягких тканей челюстно-лицевой области.
- Диагностике и лечению травмы нагноения костной раны

Изучить:

- Клинику нагноения мягких тканей.
- Клинику травматического остеомиелита.
- Особенности ранений челюстно-лицевой области.

Сформировать:

- Понятия о клинических рекомендациях (протоколы лечения) по вопросам оказания медицинской помощи.
- Порядки оказания медицинской помощи при стоматологических заболеваниях.
- Стандарты медицинской помощи при стоматологических заболеваниях.

**Обучающийся должен знать:**

- Анатомию головы и шеи.
- Дополнительные методы обследования
- Медикаментозное лечение.
- Физиотерапия.
- Нагноение мягких тканей: клиника, диагностика, лечение.
- Нагноение костной раны: клиника, диагностика, лечение.
- Травматический остеомиелит: клиника, диагностика, лечение.

**Обучающийся должен уметь:**

- Проводить дифференциальную диагностику травм ЧЛЮ.
- Планировать лечение больных с травмами ЧЛЮ.
- Назначить и оценить результаты дополнительных методов исследования.

**Обучающийся должен владеть:**

- Навыком осмотра
- Навыком сбора анамнеза, постановки предварительного диагноза
- Навыком местного обезболивания в челюстно-лицевой области

**Самостоятельная аудиторная работа обучающихся по теме:**

1. Ответить на вопросы по теме занятия:

- 1) Медикаментозное лечение травм ЧЛЮ.
- 2) Физиотерапия при лечении травм ЧЛЮ.
- 3) Нагноение мягких тканей ЧЛЮ: клиника, диагностика, лечение.
- 4) Нагноение костной раны ЧЛЮ: клиника, диагностика, лечение.
- 5) Травматический остеомиелит ЧЛЮ: клиника, диагностика, лечение.
- 6) Профилактика осложнений при лечении травм ЧЛЮ.

## **2. Практическая подготовка.**

1) Освоить манипуляции:

- Сбора анамнеза, осмотра больного, чтения рентгенограммы, проведение диагностики и дифференциальной диагностики, планирование лечения больных с челюстно-лицевой патологией по теме практического занятия. Определить индексы распространённости и интенсивности кариеса зубов.

## **3. Решить ситуационные задачи:**

### **Алгоритм разбора задачи:**

- проанализировать данные, представленные в задаче (жалобы и данные объективного обследования пациента);
- на основании клинических данных и методов дополнительного исследования сформулировать диагноз;
- какие дополнительные методы обследования необходимы для подтверждения диагноза;

### **Пример разбора задачи по алгоритму:**

Пострадавший Б., 18 лет, обратился к врачу через 3 суток после травмы нижней губы. При осмотре – состояние удовлетворительное, температура тела – 37,0. Края раны отечны, кожа вокруг гиперемирована. Дно раны покрыто фибрином, имеется скудное гнойное отделяемое. Подподбородочные лимфоузлы увеличены, болезненны.

### **Контрольные вопросы:**

- 1) Поставить диагноз?
- 2) Какие дополнительные методы обследования необходимо назначить?
- 3) Составить план лечения?

### **Эталон ответа:**

- 1) Инфицированная рана нижней губы.
- 2) УЗИ нижней губы. Общий анализ крови.
- 3) Произвести ПХО раны. Назначить антибактериальное лечение, десенсебилизирующую терапию, ежедневные перевязки.

### **Задача для самостоятельного разбора на занятии:**

Пострадавший от удара копытом лошади в лицо; лежит вниз лицом, окровавлен, разможенная рана левой половины лица, сознание потеряно.

### **Контрольные вопросы:**

- 1) Поставить диагноз?
- 2) Какие дополнительные методы обследования необходимо назначить?
- 3) Составить план лечения?

## **4. Задания для групповой работы**

1. Установка положения пациента и положения врача, света стоматологического светильника для обследования внешнего вида стоматологического пациента, особенности для обследования верхней и нижней челюсти с соблюдением эргономических принципов, техники безопасности, и санитарно-эпидемиологического режима (на студентах).
2. Опрос, выяснение жалоб, анамнеза заболевания, анамнеза жизни, общесоматического статуса, аллергологического анамнеза.
3. Осмотр внешнего вида больного. Определение степени открывания рта. Осмотр полости рта стоматологического больного с помощью стоматологического инструментария (шпатель, зеркало, пинцет) (на студентах, на приеме хирурга-стоматолога)

4. Постановка предварительного диагноза.
5. Обход палат отделения челюстно-лицевой хирургии, опрос больных, проведение осмотра и перевязок.
6. Заполнение медицинской карты обследуемого стоматологического больного, постановка окончательного диагноза.

**Самостоятельная внеаудиторная работа обучающихся по теме:**

1) *Ознакомиться с теоретическим материалом по теме занятия с использованием конспектов лекций и/или рекомендуемой учебной литературы.*

2) *Ответить на вопросы для самоконтроля:*

- 1) Медикаментозное лечение травм ЧЛЮ.
- 2) Физиотерапия при лечении травм ЧЛЮ.
- 3) Нагноение мягких тканей ЧЛЮ: клиника, диагностика, лечение.
- 4) Нагноение костной раны ЧЛЮ: клиника, диагностика, лечение.
- 5) Травматический остеомиелит ЧЛЮ: клиника, диагностика, лечение.
- 6) Профилактика осложнений при лечении травм ЧЛЮ.

3) *Проверить свои знания с использованием тестового контроля:*

1. Какое осложнение не встречается после перелома челюстей:

- a) рожистое воспаление;
- b) кровоизлияния;
- c) гематомы;
- d) эмфизема мягких тканей;
- e) лимфадениты;
- f) воспалительный инфильтрат;
- g) абсцессы;
- h) флегмоны.

2. Какое осложнение не встречается после перелома нижней челюсти:

- a) эмфизема мягких тканей;
- b) кровоизлияния;
- c) гематомы;
- d) смещение отломков;
- e) лимфадениты;
- f) абсцессы и флегмоны.

3. Какое осложнение наиболее часто встречается при переломе нижней челюсти:

- a) посттравматический остеомиелит;
- b) нагноение костной раны;
- c) замедленная консолидация отломков;
- d) несросшийся перелом;
- e) ложный сустав;
- f) заболевания височно-нижнечелюстного сустава;
- g) деформация челюсти.

4. К каким осложнениям при переломе верхней челюсти следует отнести эмфизему мягких тканей:

- a) ранним;
- b) поздним.

5. Нагноение костной раны при переломе нижней челюсти возникает:

- a) в первые 3-7 дней после травмы;
- b) спустя две недели после травмы;
- c) не ранее 3-4 недель после травмы

6. Перелом нижней челюсти чаще сопровождается:

- a) обычной саливацией;
- b) сухостью в полости рта;

- с) нормальным слюноотделением.
7. Как влияют речевые и глотательные движения на проникновение слюны в щель перелома:
- увеличивают;
  - затрудняют;
  - не влияют
8. Посттравматические осложнения чаще возникают при каких переломах:
- открытых;
  - закрытых
9. Что способствует нагноению костной раны при переломе верхней челюсти:
- подвижность фрагментов верхнечелюстной кости;
  - наличие инородного тела;
  - наличие костных отломков;
  - посттравматический гайморит
10. Что не является причиной вторичного смещения костных отломков при переломе нижней челюсти:
- раннее медикаментозное лечение;
  - нарушение режима лечения;
  - недостаточная фиксация костных фрагментов;
  - дополнительная травма;
  - использование ранних функциональных нагрузок.

**Ответы:** везде правильный ответ- а

### **Рекомендуемая литература:**

#### **Основная:**

- Челюстно-лицевая хирургия: под редакцией профессора А. Ю. Дробышева, профессора О. О. Янушевича. Москва: ГЭОТАР-Медиа, 2018. - 876 с
- Хирургическая стоматология: учебник под ред. С.В. Тарасенко М.: ГЭОТАР-Медиа, 2020. - 672 с.
- Местное обезболивание в стоматологии, топографо-анатомическое обоснование способов его применения [Электронный ресурс]: учебное пособие / С. Н. Громова [и др.]. Киров : ФГБОУ ВО Кировский ГМУ Минздрава России, 2018. - 166 с

#### **Дополнительная:**

- Хирургическая стоматология: учебник. Под ред. В. В. Афанасьева М.: ГЭОТАР-Медиа, 2016
- Хирургическая стоматология: национальное руководство ред. А. А. Кулаков М. : ГЭОТАР-Медиа, 2021

## **Раздел 2 Новообразования челюстно-лицевой области.**

### **Тема 2.1: Онкостоматология.**

**Цель:** Изучить опухоли и опухолеподобные образования; статистику, классификацию; одонтогенные опухоли, кисты челюстей: этиология, патогенез, клиника, диагностика, дифференциальная диагностика, лечение.

#### **Задачи:**

Рассмотреть:

- Диагностику, дифференциальную диагностику, лечение одонтогенных опухолей челюстей.
- Диагностику, дифференциальную диагностику, лечение кист челюстей.

Обучить:

- Классификации доброкачественных опухолей и опухолеподобных образований.

Изучить:

- Статистические данные.

- Этиологию, патогенез, клинику одонтогенных опухолей челюстей.
- Этиологию, патогенез, клинику кист челюстей.

Сформировать:

- Понятия о клинических рекомендациях (протоколы лечения) по вопросам оказания медицинской помощи.
- Порядки оказания медицинской помощи при стоматологических заболеваниях.
- Стандарты медицинской помощи при стоматологических заболеваниях.

**Обучающийся должен знать:**

- Анатомию головы и шеи.
- Дополнительные методы обследования
- Классификация доброкачественных опухолей и опухолеподобных образований.
- Статистические данные.
- Амелобластома: этиология, патогенез, клиника, диагностика, дифференциальная диагностика, лечение.
- Амелобластическая фиброма: этиология, патогенез, клиника, диагностика, дифференциальная диагностика, лечение.
- Одонтома: этиология, патогенез, клиника, диагностика, дифференциальная диагностика, лечение.
- Миксома: этиология, патогенез, клиника, диагностика, дифференциальная диагностика, лечение.
- Радикулярная киста: этиология, патогенез, клиника, диагностика, дифференциальная диагностика, лечение.
- Первичная киста (кератокиста): этиология, патогенез, клиника, диагностика, дифференциальная диагностика, лечение.
- Зубосодержащая (фолликулярная) киста: этиология, патогенез, клиника, диагностика, дифференциальная диагностика, лечение.
- Кисты резцового канала: этиология, патогенез, клиника, диагностика, дифференциальная диагностика, лечение.

**Обучающийся должен уметь:**

- Проводить дифференциальную диагностику травм ЧЛЮ.
- Планировать лечение больных с травмами ЧЛЮ.
- Назначить и оценить результаты дополнительных методов исследования.

**Обучающийся должен владеть:**

- Навыком осмотра
- Навыком сбора анамнеза, постановки предварительного диагноза
- Навыком местного обезболивания в челюстно-лицевой области

**Самостоятельная аудиторная работа обучающихся по теме:**

**1. Ответить на вопросы по теме занятия:**

- 1) Классификация доброкачественных опухолей и опухолеподобных образований.
- 2) Доброкачественные опухоли, исходящие из многослойного плоского эпителия.
- 3) Одонтогенные опухоли, опухолеподобные поражения челюстей.
- 4) Опухоли, опухолеподобные поражения кожи лица.
- 5) Опухоли, опухолеподобные поражения фиброзной ткани.
- 6) Опухоли и опухолеподобные поражения из жировой ткани.
- 7) Опухоли из мышечной, сосудистой, нервной тканей.
- 8) Доброкачественные опухоли из многослойного плоского эпителия

**2. Практическая подготовка.**

1) Освоить манипуляции:

- Сбор анамнеза, осмотра больного, чтения рентгенограммы, проведение диагностики и дифференциальной диагностики, планирование лечения больных с челюстно-лицевой патологией по теме практического занятия. Определить индексы распространённости и

интенсивности кариеса зубов.

2) заслушать рефераты на темы:

- Специальные методы исследования в онкостоматологии
- Теории канцерогенеза

### **3. Решить ситуационные задачи:**

#### **Алгоритм разбора задачи:**

- проанализировать данные, представленные в задаче (жалобы и данные объективного обследования пациента);
- на основании клинических данных и методов дополнительного исследования сформулировать диагноз;
- какие дополнительные методы обследования необходимы для подтверждения диагноза;

#### **Пример разбора задачи по алгоритму:**

Больной, 50 лет, обратился с жалобами на безболезненную припухлость в области нижней челюсти справа, появившееся 5 лет назад, которая медленно увеличивается, безболезненное. Нижняя челюсть справа значительно утолщена, безболезненная, местами имеет плотную консистенцию. Кожные покровы над утолщением в цвете не изменены, подвижны. Полость рта санирована. Зубы на нижней челюсти справа интактны. Чувствительность нижней губы не изменена. Регионарные лимфатические узлы не увеличены, безболезненные. При рентгенологическом обследовании определяется разрежение участка костной ткани в области тела нижней челюсти справа с четкими границами, напоминающее поликистозное образование.

#### **Контрольные вопросы:**

- 1) Поставить диагноз?
- 2) Какие дополнительные методы обследования необходимо назначить?
- 3) Как правильно собрать анамнез данного заболевания?

#### **Эталон ответа:**

1. Предположительный диагноз - амелобластома нижней челюсти справа. Диагноз ставится на основании данных клинического и рентгенологического обследований.

2. Для уточнения диагноза необходимо гистологическое исследование - биопсия. В плане лечения – удаление новообразования нижней челюсти справа в пределах здоровых тканей.

3. При правильном сборе анамнеза заболевания необходимо определить момент обнаружения жалоб на наличие новообразования и связь с предшествующими факторами, длительность существования и скорость нарастания симптомов, их динамика. Следует выяснить проводилось ли лечение ранее и какое? Из анамнеза жизни обращается внимание на наследственность заболевания, перенесенные и сопутствующие заболевания, профессиональные вредности, неблагоприятные метеорологические условия, вредные привычки.

#### **Задача для самостоятельного разбора на занятии:**

Больной 40 лет обратился с жалобами на опухолевидное образование в полости рта в области 32, 33 зубов. Время появления образования не знает. При внешнем осмотре без особенностей, открывание рта свободное, слизистая в области указанных зубов обычной окраски. При пальпации – по переходной складке выбухание округлой формы 1x1,5 см, безболезненное, в центре определяется прогибание кости. На рентгенограмме – разрежение костной ткани округлой формы с четкими границами.

#### **Контрольные вопросы:**

- 1) Поставить диагноз?
- 2) Какие дополнительные методы обследования необходимо назначить?
- 3) Составить план лечения?

### **4. Задания для групповой работы**

1. Установка положения пациента и положения врача, света стоматологического светильника

- для обследования внешнего вида стоматологического пациента, особенности для обследования верхней и нижней челюсти с соблюдением эргономических принципов, техники безопасности, и санитарно-эпидемиологического режима (на студентах).
2. Опрос, выяснение жалоб, анамнеза заболевания, анамнеза жизни, общесоматического статуса, аллергологического анамнеза.
  3. Осмотр внешнего вида больного. Определение степени открывания рта. Осмотр полости рта стоматологического больного с помощью стоматологического инструментария (шпатель, зеркало, пинцет) (на студентах, на приеме хирурга-стоматолога)
  4. Постановка предварительного диагноза.
  5. Обход палат отделения челюстно-лицевой хирургии, опрос больных, проведение осмотра и перевязок.
  6. Заполнение медицинской карты обследуемого стоматологического больного, постановка окончательного диагноза.

### **Самостоятельная внеаудиторная работа обучающихся по теме:**

*1) Ознакомиться с теоретическим материалом по теме занятия с использованием конспектов лекций и/или рекомендуемой учебной литературы.*

*2) Ответить на вопросы для самоконтроля:*

- 1) Классификация доброкачественных опухолей и опухолеподобных образований.
- 2) Доброкачественные опухоли, исходящие из многослойного плоского эпителия.
- 3) Одонтогенные опухоли, опухолеподобные поражения челюстей.
- 4) Опухоли, опухолеподобные поражения кожи лица.
- 5) Опухоли, опухолеподобные поражения фиброзной ткани.
- 6) Опухоли и опухолеподобные поражения из жировой ткани.
- 7) Опухоли из мышечной, сосудистой, нервной тканей.
- 8) Доброкачественные опухоли из многослойного плоского эпителия

*3) Проверить свои знания с использованием тестового контроля:*

1. Киста челюсти - это:

- a) опухолеподобное образование;
- b) опухоль соединительнотканная
- c) эпителиальная опухоль,
- d) опухоль из зубообразующего эпителия.

2. Псевдокиста:

- a) лишена эпителиальной выстилки
- b) имеет выстилку из многослойного, но обязательного неороговевшего эпителия;
- c) имеет выстилку из многослойного плоского ороговевшего эпителия,
- d) имеет выстилку из кубического эпителия.

3. Кисты челюстей могут быть:

- a) одонтогенными и неодонтогенными;
- b) одонтогенными сливаторными тонзиллогенными;
- c) одонтогенными, гингивальными, сливаторными;
- d) одонтогенными, мукостоматогенными

4. Какая киста челюсти не относится к одонтогенной:

- a) носонебная;
- b) радикулярная
- c) фолликулярная;
- d) парадентальная;
- e) эпидермоидная.

5. Какая киста челюсти не относится к одонтогенной:

- a) глобуломаксиллярная;
- b) радикулярная,
- c) фолликулярная;

- d) парадентальная,
  - e) эпидермоидна.
6. Амелобластомы развиваются из:
- a) эпителиальной ткани;
  - b) кровеносных сосудов;
  - c) нервов;
  - d) лимфатических сосудов;
  - e) кожи;
  - f) эмали,
  - g) дентита.
7. Какую из опухолей не относят к амелобластомам:
- a) твердую одонтому;
  - b) истинную амелобластому;
  - c) амелобластическую фиброму;
  - d) аденоамелобластому,
  - e) одонтоамелобластому;
  - f) амелобластическую фиброодонтому
8. Для амелобластом характерен:
- d) инвазивный рост;
  - e) экспансивный рост
9. Нехарактерный рост амелобластом:
- c) инвазивный;
  - d) экспансивный;
  - e) деструктивный;
  - f) инфильтративный.
10. Где чаще локализуются амелобластомы:
- a) на нижней челюсти в области угла;
  - b) на верхней челюсти;
  - c) на нижней челюсти в области резцов;
  - d) в скуловой кости;
  - e) в лобной кости;
  - f) в носовых костях.

**Ответы:** везде правильный ответ- а

4) *Подготовить рефераты на темы:*

- Специальные методы исследования в онкостоматологии
- Теории канцерогенеза

### **Рекомендуемая литература:**

#### ***Основная:***

1. Челюстно-лицевая хирургия: под редакцией профессора А. Ю. Дробышева, профессора О. О. Янушевича. Москва: ГЭОТАР-Медиа, 2018. - 876 с
2. Хирургическая стоматология: учебник под ред. С.В. Тарасенко М.: ГЭОТАР-Медиа, 2020. - 672 с.
3. Местное обезболивание в стоматологии, топографо-анатомическое обоснование способов его применения [Электронный ресурс]: учебное пособие / С. Н. Громова [и др.]. Киров : ФГБОУ ВО Кировский ГМУ Минздрава России, 2018. - 166 с

#### ***Дополнительная:***

1. Хирургическая стоматология: учебник. Под ред. В. В. Афанасьева М.: ГЭОТАР-Медиа, 2016
2. Хирургическая стоматология: национальное руководство ред. А. А. Кулаков М. : ГЭОТАР-Медиа, 2021

## **Тема 2.2: Кисты мягких тканей ЧЛЮ.**

**Цель:** Изучить врожденные кисты и свищи лица и шеи.

**Задачи:**

Рассмотреть:

- Диагностику, дифференциальную диагностику, лечение врожденных кист и свищей лица и шеи.

Обучить:

- Диагностике и лечению врожденных кист и свищей лица и шеи.

Изучить:

- Этиологию, патогенез, клинику врожденных кист и свищей лица и шеи.

Сформировать:

- Понятия о клинических рекомендациях (протоколы лечения) по вопросам оказания медицинской помощи.
- Порядки оказания медицинской помощи при стоматологических заболеваниях.
- Стандарты медицинской помощи при стоматологических заболеваниях.

**Обучающийся должен знать:**

- Кисты (свищи) корня языка и срединные кисты шеи: этиология, патогенез, клиника, диагностика, дифференциальная диагностика, лечение.
- Кисты и свищи околоушной области: этиология, патогенез, клиника, диагностика, дифференциальная диагностика, лечение.
- Боковые кисты и свищи: этиология, патогенез, клиника, диагностика, дифференциальная диагностика, лечение.
- Дермоидная киста: этиология, патогенез, клиника, диагностика, дифференциальная диагностика, лечение.
- Кератиновая киста: этиология, патогенез, клиника, диагностика, дифференциальная диагностика, лечение

**Обучающийся должен уметь:**

- Проводить дифференциальную диагностику травм ЧЛЮ.
- Планировать лечение больных с травмами ЧЛЮ.
- Назначить и оценить результаты дополнительных методов исследования.

**Обучающийся должен владеть:**

- Навыком осмотра
- Навыком сбора анамнеза, постановки предварительного диагноза
- Навыком местного обезболивания в челюстно-лицевой области

**Самостоятельная аудиторная работа обучающихся по теме:**

**1. Ответить на вопросы по теме занятия:**

- 1) Кисты (свищи) корня языка и срединные кисты шеи: этиология, патогенез, клиника, диагностика, дифференциальная диагностика, лечение.
- 2) Кисты и свищи околоушной области: этиология, патогенез, клиника, диагностика, дифференциальная диагностика, лечение.
- 3) Боковые кисты и свищи: этиология, патогенез, клиника, диагностика, дифференциальная диагностика, лечение.
- 4) Дермоидная киста: этиология, патогенез, клиника, диагностика, дифференциальная диагностика, лечение.
- 5) Кератиновая киста: этиология, патогенез, клиника, диагностика, дифференциальная диагностика, лечение.

**2. Практическая подготовка.**

1) Освоить манипуляции:

- Сбор анамнеза, осмотра больного, чтения рентгенограммы, проведение диагностики и дифференциальной диагностики, планирование лечения больных с челюстно-лицевой патологией по теме практического занятия. Определить индексы распространённости и

интенсивности кариеса зубов.

2) Заслушать рефераты на темы:

- Одонтогенные кисты: Киста прорезывания. Клиника, диагностика, лечение
- Одонтогенные кисты: Фоликулярная киста. Клиника, диагностика. Лечение
- Лечение пациента с кистой резцового канала

### **3. Решить ситуационные задачи:**

#### **Алгоритм разбора задачи:**

- проанализировать данные, представленные в задаче (жалобы и данные объективного обследования пациента);
- на основании клинических данных и методов дополнительного исследования сформулировать диагноз;
- какие дополнительные методы обследования необходимы для подтверждения диагноза;

#### **Пример разбора задачи по алгоритму:**

Больная, 28 лет, обратилась с жалобами на образование в области верхнего отдела шеи справа, безболезненное, медленно увеличивающееся. При осмотре определяется образование, локализующееся в верхних отделах шеи справа на уровне проекции щитовидного хряща, отклоняющееся вправо от средней линии, мягко-эластической консистенции, ограниченно-подвижное, смещающееся при глотании, безболезненное, размером 3,0 x 4,0 см. Кожа над ним не изменена.

#### **Контрольные вопросы:**

1. Какие заболевания можно предполагать?
2. Какие дополнительные методы исследования необходимы для уточнения диагноза?
3. Консультации каких специалистов необходимы для уточнения диагноза?

#### **Эталон ответа:**

1. Срединная киста шеи, опухоли щитовидной и паращитовидных желез, мягкотканые опухоли шеи.
2. Цитологическое исследование пунктата, компьютерная или ядерно-резонансная томография.
3. Эндокринолога.

#### **Задача для самостоятельного разбора на занятии:**

Больная, 41 года, обратилась с жалобами на наличие болезненного новообразования в области боковой поверхности верхнего отдела шеи справа. Боль несколько усиливается при повороте головы. Впервые появилось образование и болезненность около 2 лет назад. В районной поликлинике был поставлен диагноз «хронический гиперпластический лимфаденит в области боковой» поверхности шеи справа. Проведена санация полости рта, назначалось противовоспалительное и физиолечение. После чего боль прошла, образование уменьшилось, размягчилось и практически не определялось при пальпации. После переохлаждения, простудного заболевания вновь увеличивалось, становилось болезненным. Врач районной поликлиники повторял курсы противовоспалительного и физиолечения. После проведенного обследования поставлен диагноз «боковая киста шеи справа в стадии воспаления».

#### **Контрольные вопросы:**

- 1) Поставить диагноз?
- 2) Какие дополнительные методы обследования необходимо назначить?
- 3) Составить план лечения?

### **4. Задания для групповой работы**

- 1) Установка положения пациента и положения врача, света стоматологического светильника для обследования внешнего вида стоматологического пациента, особенности для обследования верхней и нижней челюсти с соблюдением эргономических принципов, техники безопасности, и санитарно-эпидемиологического режима (на студентах).
- 2) Опрос, выяснение жалоб, анамнеза заболевания, анамнеза жизни, общесоматического статуса, аллергологического анамнеза.

- 3) Осмотр внешнего вида больного. Определение степени открывания рта. Осмотр полости рта стоматологического больного с помощью стоматологического инструментария (шпатель, зеркало, пинцет) (на студентах, на приеме хирурга-стоматолога)
- 4) Постановка предварительного диагноза.
- 5) Обход палат отделения челюстно-лицевой хирургии, опрос больных, проведение осмотра и перевязок.
- 6) Заполнение медицинской карты обследуемого стоматологического больного, постановка окончательного диагноза.

**Самостоятельная внеаудиторная работа обучающихся по теме:**

*1) Ознакомиться с теоретическим материалом по теме занятия с использованием конспектов лекций и/или рекомендуемой учебной литературы.*

*2) Ответить на вопросы для самоконтроля:*

- 1) Кисты (свищи) корня языка и срединные кисты шеи: этиология, патогенез, клиника, диагностика, дифференциальная диагностика, лечение.
- 2) Кисты и свищи околоушной области: этиология, патогенез, клиника, диагностика, дифференциальная диагностика, лечение.
- 3) Боковые кисты и свищи: этиология, патогенез, клиника, диагностика, дифференциальная диагностика, лечение.
- 4) Дермоидная киста: этиология, патогенез, клиника, диагностика, дифференциальная диагностика, лечение.
- 5) Кератиновая киста: этиология, патогенез, клиника, диагностика, дифференциальная диагностика, лечение.

*3) Проверить свои знания с использованием тестового контроля:*

1. К врожденным кистам мягких тканей челюстно-лицевой области не относятся:

- a) ретенционные кисты слюнных желез.
- b) дермоидные кисты,
- c) эпидермоидные кисты;
- d) срединные кисты шеи;
- e) боковые кисты шеи;
- f) кисты околоушной области.

2. К врожденным кистам мягких тканей челюстно-лицевой области не относятся:

- a) кисты слизистых желез;
- b) дермоидные кисты;
- c) эпидермоидные кисты;
- d) срединные кисты шеи;
- e) боковые кисты шеи;
- f) кисты околоушной области.

3. К врожденным кистам мягких тканей челюстно-лицевой области не относятся:

- a) посттравматические кисты;
- b) дермоидные кисты;
- c) эпидермоидные кисты;
- d) срединные кисты шеи;
- e) боковые кисты шеи,
- f) кисты околоушной области.

4. Какие кисты относятся к врожденным опухолеподобным образованиям::

- a) дермоидные (эпидермоидные) кисты
- b) атеромы
- c) кисты слизистых желез верхнечелюстных пазух;
- d) посттравматические кисты

5. Какие кисты относятся к врожденным опухолеподобным образованиям:

- a) посттравматические кисты;

- b) срединные кисты шеи
  - c) атеромы
  - d) кисты слизистых желез верхнечелюстных пазух
6. Какие кисты относятся к врожденным опухолеподобным образованиям:
- a) боковые кисты шеи
  - b) атеромы
  - c) кисты слизистых желез верхнечелюстных пазух
  - d) посттравматические кисты
7. Какие кисты относятся к врожденным опухолеподобным образованиям:
- d) кисты околоушной области
  - e) атеромы
  - f) кисты слизистых желез верхнечелюстных пазух
  - g) посттравматические кисты
8. Дермоидные кисты развиваются как порок развития:
- f) эктодермы
  - g) энтодермы
  - h) энтодермы и эктодермы
- 9 Брахиогенные кисты развиваются из:
- a) энтодермы и эктодермы
  - b) энтодермы
  - c) эктодермы
10. Стенка дермоидной кисты состоит из каких слоев кожи:
- a) эпидермиса и дермы
  - b) эпидермиса
  - c) дермы

**Ответы:** везде правильный ответ- а

4)Подготовить рефераты на темы:

- Одонтогенные кисты: Киста прорезывания. Клиника, диагностика, лечение
- Одонтогенные кисты: Фоликулярная киста. Клиника, диагностика. Лечение
- Лечение пациента с кистой резцового канала

### **Рекомендуемая литература:**

#### **Основная:**

1. Челюстно-лицевая хирургия: под редакцией профессора А. Ю. Дробышева, профессора О. О. Янушевича. Москва: ГЭОТАР-Медиа, 2018. - 876 с
2. Хирургическая стоматология: учебник под ред. С.В. Тарасенко М.: ГЭОТАР-Медиа, 2020. - 672 с.
3. Местное обезболивание в стоматологии, топографо-анатомическое обоснование способов его применения [Электронный ресурс]: учебное пособие / С. Н. Громова [и др.]. Киров : ФГБОУ ВО Кировский ГМУ Минздрава России, 2018. - 166 с

#### **Дополнительная:**

1. Хирургическая стоматология: учебник. Под ред. В. В. Афанасьева М.: ГЭОТАР-Медиа, 2016
2. Хирургическая стоматология: национальное руководство ред. А. А. Кулаков М. : ГЭОТАР-Медиа, 2021

### **Тема 2.3: Неодонтогенные и одонтогенные кисты челюстей**

**Цель:** Изучить кисты челюстей: этиология, патогенез, клиника, диагностика, дифференциальная диагностика, лечение.

#### **Задачи:**

Рассмотреть:

- Диагностику, дифференциальную диагностику, лечение кист челюстей

Обучить:

- Диагностике и лечению кист челюстей.

Изучить:

- Этиологию, патогенез, клинику кист челюстей.

Сформировать:

- Понятия о клинических рекомендациях (протоколы лечения) по вопросам оказания медицинской помощи.
- Порядки оказания медицинской помощи при стоматологических заболеваниях.
- Стандарты медицинской помощи при стоматологических заболеваниях.

**Обучающийся должен знать:**

- Анатомию головы и шеи.
- Дополнительные методы обследования
- Первичная киста (кератокиста): этиология, патогенез, клиника, диагностика, дифференциальная диагностика, лечение.
- Зубосодержащая (фолликулярная) киста: этиология, патогенез, клиника, диагностика, дифференциальная диагностика, лечение.
- Кисты резцового канала: этиология, патогенез, клиника, диагностика, дифференциальная диагностика, лечение
- Радикулярная киста: этиология, патогенез, клиника, диагностика, дифференциальная диагностика, лечение.

**Обучающийся должен уметь:**

- Проводить дифференциальную диагностику травм ЧЛЮ.
- Планировать лечение больных с травмами ЧЛЮ.
- Назначить и оценить результаты дополнительных методов исследования.

**Обучающийся должен владеть:**

- Навыком осмотра
- Навыком сбора анамнеза, постановки предварительного диагноза
- Навыком местного обезболивания в челюстно-лицевой области

**Самостоятельная аудиторная работа обучающихся по теме:**

**1. Ответить на вопросы по теме занятия:**

- 1) Первичная киста (кератокиста): этиология, патогенез, клиника, диагностика, дифференциальная диагностика, лечение.
- 2) Зубосодержащая (фолликулярная) киста: этиология, патогенез, клиника, диагностика, дифференциальная диагностика, лечение.
- 3) Кисты резцового канала: этиология, патогенез, клиника, диагностика, дифференциальная диагностика, лечение
- 4) Остеоид-остеома и остеобластома: этиология, патогенез, клиника, диагностика, дифференциальная диагностика, лечение.
- 5) Радикулярная киста: этиология, патогенез, клиника, диагностика, дифференциальная диагностика, лечение.

**2. Практическая подготовка.**

1) Освоить манипуляции:

- Сбор анамнеза, осмотра больного, чтения рентгенограммы, проведение диагностики и дифференциальной диагностики, планирование лечения больных с челюстно-лицевой патологией по теме практического занятия. Определить индексы распространённости и интенсивности кариеса зубов.

2) заслушать рефераты на темы:

- Одонтогенные эпителиальные кисты челюстей
- Киста прорезывания и десневая киста.
- Киста носо-небного канала

**3. Решить ситуационные задачи:**

### **Алгоритм разбора задачи:**

- проанализировать данные, представленные в задаче (жалобы и данные объективного обследования пациента);
- на основании клинических данных и методов дополнительного исследования сформулировать диагноз;
- какие дополнительные методы обследования необходимы для подтверждения диагноза;

### **Пример разбора задачи по алгоритму:**

Больная, 35 лет, жалуется на наличие плотного образования в области тела нижней челюсти справа, безболезненное, медленно увеличивающееся. Пальпаторно определяется новообразование в области тела нижней челюсти справа, эластичной консистенции, 765] подвижны. При цитологическом исследовании пунктата новообразования обнаружены клетки, сходные с остеобластами и остеокластами. Полость рта не санирована, имеется большое количество кариозных полостей.

#### **Контрольные вопросы:**

1. Проведите обоснование диагноза.
2. Поставьте диагноз и составьте план лечения.
3. Определите признаки, нехарактерные для данного заболевания.

#### **Эталон ответа:**

1. На основании клинико-рентгенологического и цитологического обследования поставлен диагноз гигантоклеточной опухоли тела нижней челюсти справа.
2. Остеокластома тела нижней челюсти справа. Лечение - резекция нижней челюсти, определяемая границами новообразования.
3. Не санированная полость рта не является характерным признаком остеокластомы.

### **Задача для самостоятельного разбора на занятии:**

Больной 40 лет обратился с жалобами на опухолевидное образование в полости рта в области 32, 33 зубов. Время появления образования не знает. При внешнем осмотре без особенностей, открывание рта свободное, слизистая в области указанных зубов обычной окраски. При пальпации – по переходной складке выбухание округлой формы 1x1,5 см, безболезненное, в центре определяется прогибание кости. На рентгенограмме – разряжение костной ткани округлой формы с четкими границами.

#### **Контрольные вопросы:**

- 1) Поставить диагноз?
- 2) Какие дополнительные методы обследования необходимо назначить?
- 3) Составить план лечения?

### **4. Задания для групповой работы**

- 1) Установка положения пациента и положения врача, света стоматологического светильника для обследования внешнего вида стоматологического пациента, особенности для обследования верхней и нижней челюсти с соблюдением эргономических принципов, техники безопасности, и санитарно-эпидемиологического режима (на студентах).
- 2) Опрос, выяснение жалоб, анамнеза заболевания, анамнеза жизни, общесоматического статуса, аллергологического анамнеза.
- 3) Осмотр внешнего вида больного. Определение степени открывания рта. Осмотр полости рта стоматологического больного с помощью стоматологического инструментария (шпатель, зеркало, пинцет) (на студентах, на приеме хирурга-стоматолога)
- 4) Постановка предварительного диагноза.
- 5) Обход палат отделения челюстно-лицевой хирургии, опрос больных, проведение осмотра и перевязок.
- 6) Заполнение медицинской карты обследуемого стоматологического больного, постановка окончательного диагноза.

### **Самостоятельная внеаудиторная работа обучающихся по теме:**

1) Ознакомиться с теоретическим материалом по теме занятия с использованием конспектов лекций и/или рекомендуемой учебной литературы.

2) Ответить на вопросы для самоконтроля:

- 1) Первичная киста (кератокиста): этиология, патогенез, клиника, диагностика, дифференциальная диагностика, лечение.
- 2) Зубосодержащая (фолликулярная) киста: этиология, патогенез, клиника, диагностика, дифференциальная диагностика, лечение.
- 3) Кисты резцового канала: этиология, патогенез, клиника, диагностика, дифференциальная диагностика, лечение
- 4) Остеоид-остеома и остеобластома: этиология, патогенез, клиника, диагностика, дифференциальная диагностика, лечение.
- 5) Радикулярная киста: этиология, патогенез, клиника, диагностика, дифференциальная диагностика, лечение.

3) Проверить свои знания с использованием тестового контроля:

1. Остеомы делятся на:

- a) периферическую и центральную;
- b) внутрикостную и надкостную,
- c) твердую и мягкую;
- d) остеобластическую и остеолитическую;

2. Для компактной остеомы характерно

- a) типичные остеогенные структуры отсутствуют, гаверсовы каналы узкие и почти полностью отсутствуют,
- b) костные балки располагаются беспорядочно степень зрелости их различная, а межбалочное пространство содержит фибро-ретикулярную ткань

3. Для губчатой остеомы характерно:

- a) костные балки располагаются беспорядочно, степень зрелости их различная, а межбалочное пространство содержит фибро-ретикулярную ткань
- b) типичные остеогенные структуры отсутствуют, гаверсовы каналы узкие и почти полностью отсутствуют;

4. Остеома представляет собой:

- a) гладкое образование плотной консистенции, безболезненное, четкие границы, не смещается, слизистая оболочка над опухолью в цвете не изменена;
- b) бугристое выпячивание пружинящей консистенции, безболезненное границы нечеткие не смещается, слизистая оболочка над опухолью гиперемированная и отечная,
- c) гладкое образование плотной консистенции, безболезненное, четкие границы, не смещается слизистая оболочка над опухолью гиперемированная и отечная.

5. Рентгенографическая картина губчатой остеомы челюсти:

- a) неоднородный очаг округлой формы с чередованием участков разрежения и уплотнения;
- b) гомогенный очаг затемнения округлой формы с четкими границами,
- c) гомогенный очаг затемнения округлой формы с нечеткими границами.

6. Найдите рентгенологическое описание остеомы:

- a) округлой формы очаг гомогенного затемнения с четкими границами;
- b) гомогенный очаг затемнения с нечеткими и неровными границами,
- c) очаг интенсивного затемнения с четкими и ровными границами, окружен полоской просветления ширина около 1 мм,
- d) очаг деструкции кости с нечеткими границами, окружен ободком склерозированной ткани.

7. Найдите рентгенологическое описание оссифицирующего периостита:

- a) гомогенный очаг затемнения с нечеткими и неровными границами;
- b) округлой формы очаг гомогенного затемнения с четкими границами;

- c) очаг интенсивного затемнения с четкими и ровными границами, окружен полоской просветления ширина около 1 мм;
  - d) очаг деструкции кости с нечеткими границами окружен ободком склерозированной ткани.
8. Найдите рентгенологическое описание остеоид-остеомы:
- a) очаг деструкции кости с нечеткими границами, окружен ободком склерозированной ткани;
  - b) округлой формы очаг гомогенного затемнения с четкими границами;
  - c) гомогенный очаг затемнения с нечеткими и неровными границами;
  - d) очаг интенсивного затемнения с четкими и ровными границами, окружен полоской просветления ширина около 1 мм.
- 9 При остеоме операция заключается в том, что:
- a) удаляется образование в пределах здоровых тканей;
  - b) проводится сглаживание (нивелирование) деформированного участка челюсти;
  - c) проводится резекция участка челюсти в пределах патологического очага
10. При экзостозе операция заключается в том, что:
- a) проводится сглаживание (нивелирование) деформированного участка челюсти;
  - b) удаляется образование в пределах здоровых тканей;
  - c) проводится резекция участка челюсти в пределах патологического очага.

**Ответы:** везде правильный ответ- а

4) *Подготовить рефераты на темы:*

- Одонтогенные эпителиальные кисты челюстей
- Киста прорезывания и десневая киста.
- Киста носо-небного канала

### **Рекомендуемая литература:**

#### **Основная:**

1. Челюстно-лицевая хирургия: под редакцией профессора А. Ю. Дробышева, профессора О. О. Янушевича. Москва: ГЭОТАР-Медиа, 2018. - 876 с
2. Хирургическая стоматология: учебник под ред. С.В. Тарасенко М.: ГЭОТАР-Медиа, 2020. - 672 с.
3. Местное обезболивание в стоматологии, топографо-анатомическое обоснование способов его применения [Электронный ресурс]: учебное пособие / С. Н. Громова [и др.]. Киров : ФГБОУ ВО Кировский ГМУ Минздрава России, 2018. - 166 с

#### **Дополнительная:**

1. Хирургическая стоматология: учебник. Под ред. В. В. Афанасьева М.: ГЭОТАР-Медиа, 2016
2. Хирургическая стоматология: национальное руководство ред. А. А. Кулаков М. : ГЭОТАР-Медиа, 2021

### **Тема 2.4: Одонтогенные опухолеподобные образования**

**Цель:** Изучить опухоли и опухолеподобные образования; статистику, классификацию; одонтогенные опухоли, кисты челюстей: этиология, патогенез, клиника, диагностика, дифференциальная диагностика, лечение.

#### **Задачи:**

Рассмотреть:

- Диагностику, дифференциальную диагностику, лечение одонтогенных опухолей челюстей

Обучить:

- Этиологии, патогенезу, клинике одонтогенных опухолей челюстей.

Изучить:

- Классификацию доброкачественных опухолей и опухолеподобных образований
- Статистические данные

Сформировать:

- Понятия о клинических рекомендациях (протоколы лечения) по вопросам оказания медицинской помощи.
- Порядки оказания медицинской помощи при стоматологических заболеваниях.
- Стандарты медицинской помощи при стоматологических заболеваниях.

**Обучающийся должен знать:**

- Анатомию головы и шеи.
- Дополнительные методы обследования
- Классификация доброкачественных опухолей и опухолеподобных образований.
- Статистические данные.
- Амелобластома: этиология, патогенез, клиника, диагностика, дифференциальная диагностика, лечение.
- Амелобластическая фиброма: этиология, патогенез, клиника, диагностика, дифференциальная диагностика, лечение.
- Одонтома: этиология, патогенез, клиника, диагностика, дифференциальная диагностика, лечение.
- Миксома: этиология, патогенез, клиника, диагностика, дифференциальная диагностика, лечение.
- Радикулярная киста: этиология, патогенез, клиника, диагностика, дифференциальная диагностика, лечение.
- Первичная киста (кератокиста): этиология, патогенез, клиника, диагностика, дифференциальная диагностика, лечение.
- Зубосодержащая (фолликулярная) киста: этиология, патогенез, клиника, диагностика, дифференциальная диагностика, лечение.
- Кисты резцового канала: этиология, патогенез, клиника, диагностика, дифференциальная диагностика, лечение.

**Обучающийся должен уметь:**

- Проводить дифференциальную диагностику травм ЧЛЮ.
- Планировать лечение больных с травмами ЧЛЮ.
- Назначить и оценить результаты дополнительных методов исследования.

**Обучающийся должен владеть:**

- Навыком осмотра
- Навыком сбора анамнеза, постановки предварительного диагноза
- Навыком местного обезболивания в челюстно-лицевой области

**Самостоятельная аудиторная работа обучающихся по теме:**

**1. Ответить на вопросы по теме занятия:**

- 1) Амелобластома: этиология, патогенез, клиника, диагностика, дифференциальная диагностика, лечение.
- 2) Амелобластическая фиброма: этиология, патогенез, клиника, диагностика, дифференциальная диагностика, лечение.
- 3) Одонтома: этиология, патогенез, клиника, диагностика, дифференциальная диагностика, лечение.
- 4) Миксома: этиология, патогенез, клиника, диагностика, дифференциальная диагностика, лечение.

**2. Практическая подготовка.**

1) Освоить манипуляции:

- Сбор анамнеза, осмотра больного, чтения рентгенограммы, проведение диагностики и дифференциальной диагностики, планирование лечения больных с челюстно-лицевой патологией по теме практического занятия. Определить индексы распространённости и интенсивности кариеса зубов.

- Лечение больных под руководством преподавателя по теме практического занятия. Записать карту стоматологического осмотра.
- Написание истории болезни согласно протоколам ведения больных по теме практического занятия

2) Заслушать рефераты на темы:

- Амелобластома челюсти;
- Простая одонтома;
- Доброкачественная цементобластома (истинная цементома)
- Миксома (миксофиброма)

### **3. Решить ситуационные задачи:**

#### ***Алгоритм разбора задачи:***

- проанализировать данные, представленные в задаче (жалобы и данные объективного обследования пациента);
- на основании клинических данных и методов дополнительного исследования сформулировать диагноз;
- какие дополнительные методы обследования необходимы для подтверждения диагноза;

#### ***Пример разбора задачи по алгоритму:***

Больной, 50 лет, обратился с жалобами на безболезненную припухлость в области нижней челюсти справа, появившееся 5 лет назад, которая медленно увеличивается, безболезненное. Нижняя челюсть справа значительно утолщена, безболезненная, местами имеет плотную консистенцию. Кожные покровы над утолщением в цвете не изменены, подвижны. Полость рта санирована. Зубы на нижней челюсти справа интактны. Чувствительность нижней губы не изменена. Регионарные лимфатические узлы не увеличены, безболезненные. При рентгенологическом обследовании определяется разрежение участка костной ткани в области тела нижней челюсти справа с четкими границами, напоминающее поликистозное образование.

#### **Контрольные вопросы:**

1. Поставьте предварительный диагноз и проведите его обоснование.
2. Наметьте план дальнейшего обследования и лечения.
3. Как правильно собрать анамнез у стоматологического больного, имеющего новообразование?

#### **Эталон ответа:**

1. Предположительный диагноз - амелобластома нижней челюсти справа. Диагноз ставится на основании данных клинического и рентгенологического обследований.

2. Для уточнения диагноза необходимо гистологическое исследование - биопсия. В плане лечения – удаление новообразования нижней челюсти справа в пределах здоровых тканей.

3. При правильном сборе анамнеза заболевания необходимо определить момент обнаружения жалоб на наличие новообразования и связь с предшествующими факторами, длительность существования и скорость нарастания симптомов, их динамика. Следует выяснить проводилось ли лечение ранее и какое? Из анамнеза жизни обращается внимание на наследственность заболевания, перенесенные и сопутствующие заболевания, профессиональные вредности, неблагоприятные метеорологические условия, вредные привычки.

#### ***Задача для самостоятельного разбора на занятии:***

У больного 50 лет отмечается деформация лица за счет выбухания нижней челюсти слева, которую он заметил более 3-х лет назад, деформация постепенно увеличивается, безболезненна. При пальпации определяется крепитация в области деформации челюсти. На рентгенограмме определяется очаг разрежения кости с четкими границами, выступает за пределы челюсти.

#### **Контрольные вопросы:**

- 1) Поставить диагноз?

- 2) Какие дополнительные методы обследования необходимо назначить?
- 3) Составить план лечения?

#### **4. Задания для групповой работы**

- 1) Установка положения пациента и положения врача, света стоматологического светильника для обследования внешнего вида стоматологического пациента, особенности для обследования верхней и нижней челюсти с соблюдением эргономических принципов, техники безопасности, и санитарно-эпидемиологического режима (на студентах).
- 2) Опрос, выяснение жалоб, анамнеза заболевания, анамнеза жизни, общесоматического статуса, аллергологического анамнеза.
- 3) Осмотр внешнего вида больного. Определение степени открывания рта. Осмотр полости рта стоматологического больного с помощью стоматологического инструментария (шпатель, зеркало, пинцет) (на студентах, на приеме хирурга-стоматолога)
- 4) Постановка предварительного диагноза.
- 5) Обход палат отделения челюстно-лицевой хирургии, опрос больных, проведение осмотра и перевязок.
- 6) Заполнение медицинской карты обследуемого стоматологического больного, постановка окончательного диагноза.

#### **Самостоятельная внеаудиторная работа обучающихся по теме:**

*1) Ознакомиться с теоретическим материалом по теме занятия с использованием конспектов лекций и/или рекомендуемой учебной литературы.*

*2) Ответить на вопросы для самоконтроля:*

- 1) Амелобластома: этиология, патогенез, клиника, диагностика, дифференциальная диагностика, лечение.
- 2) Амелобластическая фиброма: этиология, патогенез, клиника, диагностика, дифференциальная диагностика, лечение.
- 3) Одонтома: этиология, патогенез, клиника, диагностика, дифференциальная диагностика, лечение.
- 4) Миксома: этиология, патогенез, клиника, диагностика, дифференциальная диагностика, лечение.

*3) Проверить свои знания с использованием тестового контроля:*

1. Киста челюсти - это:
  - a) опухолеподобное образование;
  - b) опухоль соединительнотканная
  - c) эпителиальная опухоль,
  - d) опухоль из зубообразующего эпителия.
2. Псевдокиста:
  - a) лишена эпителиальной выстилки
  - b) имеет выстилку из многослойного но обязательного неороговевшего эпителия;
  - c) имеет выстилку из многослойного плоского ороговевшего эпителия,
  - d) имеет выстилку из кубического эпителия.
3. Кисты челюстей могут быть:
  - a) одонтогенными и неодонтогенными;
  - b) одонтогенными сливаторными тонзиллогенными;
  - c) одонтогенными, гингивальными, сливаторными;
  - d) одонтогенными, мукостоматогенными
4. Какая киста челюсти не относится к одонтогенной:
  - a) носонебная;
  - b) радикулярная
  - c) фолликулярная;
  - d) парадентальная;
  - e) эпидермоидная.
5. Какая киста челюсти не относится к одонтогенной:

- a) глобуломаксиллярная;
  - b) радикулярная,
  - c) фолликулярная;
  - d) парадентальная,
  - e) эпидермоидна.
6. Амелобластомы развиваются из:
- a) эпителиальной ткани;
  - b) кровеносных сосудов;
  - c) нервов;
  - d) лимфатических сосудов;
  - e) кожи;
  - f) эмали,
  - g) дентита.
7. Какую из опухолей не относят к амелобластомам:
- a) твердую одонтому;
  - b) истинную амелобластому;
  - c) амелобластическую фиброму;
  - d) аденоамелобластому,
  - e) одонтоамелобластому;
  - f) амелобластическую фиброодонтому
8. Для амелобластом характерен:
- a) инвазивный рост;
  - b) экспансивный рост
9. Нехарактерный рост амелобластом:
- a) инвазивный;
  - b) экспансивный;
  - c) деструктивный;
  - d) инфильтративный.
10. Где чаще локализуются амелобластомы:
- a) на нижней челюсти в области угла;
  - b) на верхней челюсти;
  - c) на нижней челюсти в области резцов;
  - d) в скуловой кости;
  - e) в лобной кости;
  - f) в носовых костях.

**Ответы:** везде правильный ответ- а

4) *Подготовить рефераты на темы:*

- Амелобластома челюсти;
- Простая одонтома;
- Доброкачественная цементобластома (истинная цементома)
- Миксома (миксофиброма)

**Рекомендуемая литература:**

**Основная:**

1. Челюстно-лицевая хирургия: под редакцией профессора А. Ю. Дробышева, профессора О. О. Янушевича. Москва: ГЭОТАР-Медиа, 2018. - 876 с
2. Хирургическая стоматология: учебник под ред. С.В. Тарасенко М.: ГЭОТАР-Медиа, 2020. - 672 с.
3. Местное обезболивание в стоматологии, топографо-анатомическое обоснование способов его применения [Электронный ресурс]: учебное пособие / С. Н. Громова [и др.]. Киров : ФГБОУ ВО Кировский ГМУ Минздрава России, 2018. - 166 с

**Дополнительная:**

1. Хирургическая стоматология: учебник. Под ред. В. В. Афанасьева М.: ГЭОТАР-Медиа, 2016
2. Хирургическая стоматология: национальное руководство ред. А. А. Кулаков М. : ГЭОТАР-Медиа, 2021

**Тема 2.5: Остеогенные опухолеподобные образования челюстей.**

**Цель:** Изучить остеогенные опухоли.

**Задачи:**

Рассмотреть:

- Диагностику, дифференциальную диагностику, лечение остеогенных опухолей.

Обучить:

- Диагностике и лечению остеогенных опухолей.

Изучить:

- Этиологию, патогенез, клинику остеогенных опухолей.

Сформировать:

- Понятия о клинических рекомендациях (протоколы лечения) по вопросам оказания медицинской помощи.
- Порядки оказания медицинской помощи при стоматологических заболеваниях.
- Стандарты медицинской помощи при стоматологических заболеваниях.

**Обучающийся должен знать:**

- Анатомию головы и шеи.
- Дополнительные методы обследования
- Остеохондрома: этиология, патогенез, клиника, диагностика, дифференциальная диагностика, лечение.
- Хондробластома: этиология, патогенез, клиника, диагностика, дифференциальная диагностика, лечение.
- Остеокластома: этиология, патогенез, клиника, диагностика, дифференциальная диагностика, лечение.

**Обучающийся должен уметь:**

- Проводить дифференциальную диагностику травм ЧЛЮ.
- Планировать лечение больных с травмами ЧЛЮ.
- Назначить и оценить результаты дополнительных методов исследования.

**Обучающийся должен владеть:**

- Навыком осмотра
- Навыком сбора анамнеза, постановки предварительного диагноза
- Навыком местного обезболивания в челюстно-лицевой области

**Самостоятельная аудиторная работа обучающихся по теме:**

**1. Ответить на вопросы по теме занятия:**

- 1) Остеохондрома: этиология, патогенез, клиника, диагностика, дифференциальная диагностика, лечение.
- 2) Хондробластома: этиология, патогенез, клиника, диагностика, дифференциальная диагностика, лечение.
- 3) Остеокластома: этиология, патогенез, клиника, диагностика, дифференциальная диагностика, лечение.

## 2. Практическая подготовка.

1) Освоить манипуляции:

- Сбора анамнеза, осмотра больного, чтения рентгенограммы, проведение диагностики и дифференциальной диагностики, планирование лечения больных с челюстно-лицевой патологией по теме практического занятия. Определить индексы распространённости и интенсивности кариеса зубов.
- Лечение больных под руководством преподавателя по теме практического занятия. Записать карту стоматологического осмотра.
- Написание истории болезни согласно протоколам ведения больных по теме практического занятия

2) Заслушать рефераты на темы

- остеома;
- остеод-остеома;
- остеобластома;
- оссифицирующая фиброма.

## 3. Решить ситуационные задачи:

**Алгоритм разбора задачи:**

- проанализировать данные, представленные в задаче (жалобы и данные объективного обследования пациента);
- на основании клинических данных и методов дополнительного исследования сформулировать диагноз;
- какие дополнительные методы обследования необходимы для подтверждения диагноза;

**Пример разбора задачи по алгоритму:**

Больная, 35 лет, жалуется на наличие плотного образования в области тела нижней челюсти справа, безболезненное, медленно увеличивающееся. Пальпаторно определяется новообразование в области тела нижней челюсти справа, эластичной консистенции, 765 ] подвижны. При цитологическом исследовании пунктата новообразования обнаружены клетки, сходные с остеобластами и остеоцитами. Полость рта не санирована, имеется большое количество кариозных полостей.

**Контрольные вопросы:**

1. Проведите обоснование диагноза.?
2. Поставьте диагноз и составьте план лечения.?
3. Определите признаки, нехарактерные для данного заболевания.?

**Эталон ответа:**

1. На основании клинико-рентгенологического и цитологического обследования поставлен диагноз гигантоклеточной опухоли тела нижней челюсти справа.

2. Остеокластома тела нижней челюсти справа. Лечение - резекция нижней челюсти, определяемая границами новообразования.

3. Не санированная полость рта не является характерным признаком остеокластомы.

**Задача для самостоятельного разбора на занятии:**

Больной Е., 17 лет, поступил в больницу г. Шымкент с жалобами на увеличивающуюся опухоль левой половины лица. Впервые заметил опухоль впереди левой ушной раковины 6 месяцев назад. В больнице диагностирована злокачественная опухоль нижней челюсти и проведена дистанционная гамма-терапия (20,4 Гр). Эффекта от лучевого лечения не отмечено, и больной был направлен в клинику г. Алматы. При осмотре и ощупывании установлена довольно большая безболезненная опухоль, относящаяся к нижней челюсти. Рот открывался свободно. Рентгенологическое исследование не позволило определенно высказаться о характере новообразования, предполагалась злокачественная опухоль. Поэтому было решено произвести биопсию, однако дважды произведенное гистологическое исследование не уточнило диагноза - подозревалась саркома нижней челюсти. Произведены катетеризация наружной сонной артерии и регионарная инфузия сарколизином - без эффекта.

Выполнены резекция левой половины нижней челюсти и одномоментная костная пластика

лиофилизированным трансплантатом. Послеоперационный период протекал гладко. Микроскопически: фиброзная дисплазия.

**Контрольные вопросы:**

- 1) Поставить диагноз?
- 2) Какие дополнительные методы обследования необходимо назначить?
- 3) Составить план лечения?

**4. Задания для групповой работы**

1. Установка положения пациента и положения врача, света стоматологического светильника для обследования внешнего вида стоматологического пациента, особенности для обследования верхней и нижней челюсти с соблюдением эргономических принципов, техники безопасности, и санитарно-эпидемиологического режима (на студентах).
2. Опрос, выяснение жалоб, анамнеза заболевания, анамнеза жизни, общесоматического статуса, аллергологического анамнеза.
3. Осмотр внешнего вида больного. Определение степени открывания рта. Осмотр полости рта стоматологического больного с помощью стоматологического инструментария (шпатель, зеркало, пинцет) (на студентах, на приеме хирурга-стоматолога)
4. Постановка предварительного диагноза.
5. Обход палат отделения челюстно-лицевой хирургии, опрос больных, проведение осмотра и перевязок.
6. Заполнение медицинской карты обследуемого стоматологического больного, постановка окончательного диагноза.

**Самостоятельная внеаудиторная работа обучающихся по теме:**

- 1) *Ознакомиться с теоретическим материалом по теме занятия с использованием конспектов лекций и/или рекомендуемой учебной литературы.*
- 2) *Ответить на вопросы для самоконтроля:*
  - 1) Остеохондрома: этиология, патогенез, клиника, диагностика, дифференциальная диагностика, лечение.
  - 2) Хондробластома: этиология, патогенез, клиника, диагностика, дифференциальная диагностика, лечение.
  - 3) Остеокластома: этиология, патогенез, клиника, диагностика, дифференциальная диагностика, лечение.
- 3) *Проверить свои знания с использованием тестового контроля:*
  1. Остеомы делятся на:
    - a) периферическую и центральную;
    - b) внутрикостную и надкостную,
    - c) твердую и мягкую;
    - d) остеобластическую и остеолитическую;
  2. Для компактной остеомы характерно:
    - a) типичные остеогенные структуры отсутствуют, гаверсовы каналы узкие и почти полностью отсутствуют,
    - b) костные балки располагаются беспорядочно степень зрелости их различная, а межбалочное пространство содержит фибро-ретикулярную ткань
  3. Для губчатой остеомы характерно:
    - a) костные балки располагаются беспорядочно, степень зрелости их различная, а межбалочное пространство содержит фиброретикулярную ткань
    - b) типичные остеогенные структуры отсутствуют, гаверсовы каналы узкие и почти полностью отсутствуют;
  4. Остеома представляет собой:
    - a) гладкое образование плотной консистенции, безболезненное, четкие границы, не смещается, слизистая оболочка над опухолью в цвете не изменена;

- b) бугристое выпячивание пружинящей консистенции, безболезненные границы нечеткие не смещаются, слизистая оболочка над опухолью гиперемированная и отечная,
  - c) гладкое образование плотной консистенции, безболезненное, четкие границы, не смещается слизистая оболочка над опухолью гиперемированная и отечная.
5. Рентгенографическая картина губчатой остеомы челюсти:
- a) неоднородный очаг округлой формы с чередованием участков разрежения и уплотнения;
  - b) гомогенный очаг затемнения округлой формы с четкими границами,
  - c) гомогенный очаг затемнения округлой формы с нечеткими границами.
6. Найдите рентгенологическое описание остеомы:
- a) округлой формы очаг гомогенного затемнения с четкими границами;
  - b) гомогенный очаг затемнения с нечеткими и неровными границами,
  - c) очаг интенсивного затемнения с четкими и ровными границами, окружен полоской просветления ширина около 1 мм,
  - d) очаг деструкции кости с нечеткими границами, окружен ободком склерозированной ткани.
7. Найдите рентгенологическое описание оссифицирующего периостита:
- a) гомогенный очаг затемнения с нечеткими и неровными границами;
  - b) округлой формы очаг гомогенного затемнения с четкими границами;
  - c) очаг интенсивного затемнения с четкими и ровными границами, окружен полоской просветления ширина около 1 мм;
  - d) очаг деструкции кости с нечеткими границами окружен ободком склерозированной ткани.
8. Найдите рентгенологическое описание остеоид-остеомы:
- a) очаг деструкции кости с нечеткими границами, окружен ободком склерозированной ткани;
  - b) округлой формы очаг гомогенного затемнения с четкими границами;
  - c) гомогенный очаг затемнения с нечеткими и неровными границами;
  - d) очаг интенсивного затемнения с четкими и ровными границами, окружен полоской просветления ширина около 1 мм.
9. При остеоме операция заключается в том, что:
- a) удаляется образование в пределах здоровых тканей;
  - b) проводится сглаживание (нивелирование) деформированного участка челюсти;
  - c) проводится резекция участка челюсти в пределах патологического очага
10. При экзостозе операция заключается в том, что:
- a) проводится сглаживание (нивелирование) деформированного участка челюсти;
  - b) удаляется образование в пределах здоровых тканей;
  - c) проводится резекция участка челюсти в пределах патологического очага.

**Ответы:** везде правильный ответ- а

4) *Подготовить рефераты на темы*

- остеома;
- остеоид-остеома;
- остеобластома;
- оссифицирующая фиброма.

**Рекомендуемая литература:**

*Основная:*

1. Челюстно-лицевая хирургия: под редакцией профессора А. Ю. Дробышева, профессора О. О. Янушевича. Москва: ГЭОТАР-Медиа, 2018. - 876 с
2. Хирургическая стоматология: учебник под ред. С.В. Тарасенко М.: ГЭОТАР-Медиа, 2020. - 672 с.
3. Местное обезболивание в стоматологии, топографо-анатомическое обоснование способов его применения [Электронный ресурс]: учебное пособие / С. Н. Громова [и др.]. Киров : ФГБОУ ВО Кировский ГМУ Минздрава России, 2018. - 166 с

**Дополнительная:**

1. Хирургическая стоматология: учебник. Под ред. В. В. Афанасьева М.: ГЭОТАР-Медиа, 2016
2. Хирургическая стоматология: национальное руководство ред. А. А. Кулаков М. : ГЭОТАР-Медиа, 2021

**Тема 2.6: Доброкачественные опухоли мягких тканей, сосудистые опухоли. Нейрофиброматоз ЧЛЮ. Невусы лица.**

**Цель:** Изучить доброкачественные опухоли мягких тканей лица и шеи

**Задачи:**

Рассмотреть:

- Диагностику, дифференциальную диагностику, лечение доброкачественных опухолей мягких тканей лица и шеи.

Обучить:

- Диагностике и лечению доброкачественных опухолей мягких тканей лица и шеи.

Изучить:

- Этиологию, патогенез, клинику доброкачественных опухолей мягких тканей лица и шеи.
- Анатомо-топографические особенности челюстно-лицевой области.

Сформировать:

- Понятия о клинических рекомендациях (протоколы лечения) по вопросам оказания медицинской помощи.
- Порядки оказания медицинской помощи при стоматологических заболеваниях.
- Стандарты медицинской помощи при стоматологических заболеваниях.

**Обучающийся должен знать:**

- Анатомию головы и шеи.
- Дополнительные методы обследования
- Кератоакантома: этиология, патогенез, клиника, диагностика, дифференциальная диагностика, лечение.
- Кератотическая папиллома: этиология, патогенез, клиника, диагностика, дифференциальная диагностика, лечение.
- Себорейный кератоз: этиология, патогенез, клиника, диагностика, дифференциальная диагностика, лечение.

**Обучающийся должен уметь:**

- Проводить дифференциальную диагностику травм ЧЛЮ.
- Планировать лечение больных с травмами ЧЛЮ.
- Назначить и оценить результаты дополнительных методов исследования.

**Обучающийся должен владеть:**

- Навыком осмотра
- Навыком сбора анамнеза, постановки предварительного диагноза
- Навыком местного обезболивания в челюстно-лицевой области

**Самостоятельная аудиторная работа обучающихся по теме:**

**1. Ответить на вопросы по теме занятия:**

- 1) Кератоакантома: этиология, патогенез, клиника, диагностика, дифференциальная

- диагностика, лечение.
- 2) Кератотическая папиллома: этиология, патогенез, клиника, диагностика, дифференциальная диагностика, лечение.
  - 3) Себорейный кератоз: этиология, патогенез, клиника, диагностика, дифференциальная диагностика, лечение.
  - 4) Нейрофиброматоз, этиология, патогенез, клиника, диагностика, дифференциальная диагностика, лечение.
  - 5) Невусы лица этиология, патогенез, клиника, диагностика, дифференциальная диагностика, лечение.

## **2. Практическая подготовка.**

1) Освоить манипуляции:

- Сбора анамнеза, осмотра больного, чтения рентгенограммы, проведение диагностики и дифференциальной диагностики, планирование лечения больных с челюстно-лицевой патологией по теме практического занятия. Определить индексы распространённости и интенсивности кариеса зубов.
- Лечение больных под руководством преподавателя по теме практического занятия. Записать карту стоматологического осмотра.
- Написание истории болезни согласно протоколам ведения больных по теме практического занятия

2) заслушать рефераты на темы:

- Сосудистая мальформация капиллярного типа;
- Гемангиома грануляционно-тканевого типа (пиогенная гранулема)
- Невусы лица
- Нейрофиброматоз

## **3. Решить ситуационные задачи:**

### **Алгоритм разбора задачи:**

- проанализировать данные представленные в задаче (жалобы и данные объективного обследования пациента);
- на основании клинических данных и методов дополнительного исследования сформулировать диагноз;
- какие дополнительные методы обследования необходимы для подтверждения диагноза;

### **Пример разбора задачи по алгоритму:**

Больная, 30 лет, обратилась с жалобами на припухлость в области правой околоушной слюнной железы, которая обнаружена случайно два года назад, боль не беспокоит, но отмечается быстрое увеличение в размерах. Из перенесенных заболеваний отмечает: эпидемический паротит, в 10-ти летнем возрасте проводилось хирургическое вмешательство по поводу лимфангиомы правой щечной области. При осмотре в толще правой околоушной слюнной железы определяется новообразование, в диаметре до 3,0 см., бугристое, безболезненное, с несколько ограниченной подвижностью. Кожные покровы в цвете не изменены, смещаемы, открывание рта свободное, слюноотделение не нарушено. На сиалограмме этой железы выявлен дефект наполнения протоков соответственно расположению новообразования.

### **Контрольные вопросы:**

1. Какое заболевание можно предположить?
2. Каких клинических признаков или сведений анамнестического характера не достаёт, какие дополнительные исследования необходимы для постановки окончательного диагноза и решения вопроса о лечении?
3. Определите признаки, нехарактерные для данного заболевания.

### **Эталон ответа:**

1. Доброкачественная эпителиальная опухоль правой околоушной области.
2. Не достаёт данных: состояние лицевого нерва и мимической мускулатуры,

лимфатических узлов, данных цитологического исследования.

3. Наличие лимфангиомы в области правой щеки.

3) Задачи для самостоятельного разбора на занятии

**Задача для самостоятельного разбора на занятии:**

Больной 23 лет обратился с жалобами на наличие опухолевидного образования в лобной области. Опухоль с рождения, тогда было красное пятно. При осмотре – в лобной области определяется опухолевидное образование 3 см в диаметре, тестообразной консистенции, в центре красное пятно.

**Контрольные вопросы:**

1) Поставить диагноз?

2) Какие дополнительные методы обследования необходимо назначить?

3) Составить план лечения?

**4. Задания для групповой работы**

1) Установка положения пациента и положения врача, света стоматологического светильника для обследования внешнего вида стоматологического пациента, особенности для обследования верхней и нижней челюсти с соблюдением эргономических принципов, техники безопасности, и санитарно-эпидемиологического режима (на студентах).

2) Опрос, выяснение жалоб, анамнеза заболевания, анамнеза жизни, общесоматического статуса, аллергологического анамнеза.

3) Осмотр внешнего вида больного. Определение степени открывания рта. Осмотр полости рта стоматологического больного с помощью стоматологического инструментария (шпатель, зеркало, пинцет) (на студентах, на приеме хирурга-стоматолога)

4) Постановка предварительного диагноза.

5) Обход палат отделения челюстно-лицевой хирургии, опрос больных, проведение осмотра и перевязок.

6) Заполнение медицинской карты обследуемого стоматологического больного, постановка окончательного диагноза.

**Самостоятельная внеаудиторная работа обучающихся по теме:**

1) *Ознакомиться с теоретическим материалом по теме занятия с использованием конспектов лекций и/или рекомендуемой учебной литературы.*

2) *Ответить на вопросы для самоконтроля:*

1) Кератоакантома: этиология, патогенез, клиника, диагностика, дифференциальная диагностика, лечение.

2) Кератогическая папиллома: этиология, патогенез, клиника, диагностика, дифференциальная диагностика, лечение.

3) Себорейный кератоз: этиология, патогенез, клиника, диагностика, дифференциальная диагностика, лечение.

4) Нейрофиброматоз, этиология, патогенез, клиника, диагностика, дифференциальная диагностика, лечение.

5) Невусы лица этиология, патогенез, клиника, диагностика, дифференциальная диагностика, лечение.

3) *Проверить свои знания с использованием тестового контроля:*

1. Невус может быть депигментированным:

а) да, может

б) нет, не может.

2. Невусы бывают:

а) плоскими и бородавчатыми;

б) только плоскими;

с) только бородавчатыми.

3. Невусы бывают:

- a) врожденными и приобретенными
  - b) только врожденными,
  - c) только приобретенными
4. Признаками озлокачествления невуса не являются:
- a) появление волос на невусе;
  - b) резкое увеличение его размеров,
  - c) изменение степени пигментации,
  - d) появление застойных воспалительных явлений по периферии невуса;
  - e) появление изъязвления;
  - f) кровоточивость,
  - g) появление сателлитов вокруг невуса
  - h) увеличение регионарных лимфоузлов

5. На какое расстояние необходимо отступить от видимых краев невуса иссекая его на коже лица:

- a) отступают на 0,2-0,3 см от края;
- b) по видимому краю невуса делается разрез;
- c) отступают на 0,5-0,6 см от края;
- d) отступают на 1 см от края;
- e) отступают на 2 см от края;

6. На какое расстояние необходимо отступить от видимого края невуса иссекая его на коже шеи:

- a) отступают на 0,5-0,6 см от края;
- b) по видимому краю невуса делается разрез;
- c) отступают на 0,2-0,3 см от края
- d) отступают на 1 см от края;
- e) отступают на 2 см от края;

7. При каких невусах возможно прибегать к поэтапному его иссечению:

- a) гигантском пигментном невусе;
- b) пигментном волосяном невусе,
- c) голубом невусе;
- d) бородавчатом невусе,
- e) ограниченном меланозе Дюбрея

8. Гемангиома - это:

- a) может быть истинной опухолью и дизонтогенетическим образованием
- b) истинная опухоль
- c) дизонтогенетическое образование

9 Гемангиома склерозирующая (гистиоцитома) - это:

- a) сосудисто-соединительнотканная опухоль;
- b) опухоль, которая образована множеством капилляров, окруженных веретенообразными и округлыми клетками;
- c) опухоль, которая состоит из кровеносных сосудов и волокнистой соединительной ткани;
- d) опухоль, развивающаяся из эндотелия сосудов.

10. Гемангиоперицитома - это:

- a) опухоль, которая образована множеством капилляров, окруженных веретенообразными и округлыми клетками;
- b) сосудисто-соединительнотканная опухоль;
- c) опухоль, которая состоит из кровеносных сосудов и волокнистой соединительной ткани;
- d) опухоль, развивающаяся из эндотелия сосудов.

**Ответы:** везде правильный ответ- а

4) *Подготовить рефераты на темы:*

- Сосудистая мальформация капиллярного типа;
- Гемангиома грануляционно-тканевого типа (пиогенная гранулема)
- Невусы лица
- Нейрофиброматоз

**Рекомендуемая литература:**

**Основная:**

1. Челюстно-лицевая хирургия: под редакцией профессора А. Ю. Дробышева, профессора О. О. Янушевича. Москва: ГЭОТАР-Медиа, 2018. - 876 с
2. Хирургическая стоматология: учебник под ред. С.В. Тарасенко М.: ГЭОТАР-Медиа, 2020. - 672 с.
3. Местное обезболивание в стоматологии, топографо-анатомическое обоснование способов его применения [Электронный ресурс]: учебное пособие / С. Н. Громова [и др.]. Киров : ФГБОУ ВО Кировский ГМУ Минздрава России, 2018. - 166 с

**Дополнительная:**

1. Хирургическая стоматология: учебник. Под ред. В. В. Афанасьева М.: ГЭОТАР-Медиа, 2016
2. Хирургическая стоматология: национальное руководство ред. А. А. Кулаков М. : ГЭОТАР-Медиа, 2021

**Тема 2.7: Доброкачественные остеогенные опухоли челюстей. Неостеогенные и неодонтогенные доброкачественные опухоли челюстей.**

**Цель:** Изучить доброкачественные остеогенные опухоли

**Задачи:**

Рассмотреть:

- Диагностику, дифференциальную диагностику, лечение доброкачественных остеогенных опухолей.

Обучить:

- Диагностике и лечению доброкачественных остеогенных опухолей.

Изучить:

- Этиологию, патогенез, клинику доброкачественных остеогенных опухолей.
- Анатомо-топографические особенности челюстно-лицевой области.

Сформировать:

- Понятия о клинических рекомендациях (протоколы лечения) по вопросам оказания медицинской помощи.
- Порядки оказания медицинской помощи при стоматологических заболеваниях.
- Стандарты медицинской помощи при стоматологических заболеваниях.

**Обучающийся должен знать:**

- Анатомию головы и шеи.
- Дополнительные методы обследования
- Остеома: этиология, патогенез, клиника, диагностика, дифференциальная диагностика, лечение.
- Остеоид-остеома и остеобластома: этиология, патогенез, клиника, диагностика, дифференциальная диагностика, лечение.

**Обучающийся должен уметь:**

- Проводить дифференциальную диагностику травм ЧЛЮ.
- Планировать лечение больных с травмами ЧЛЮ.
- Назначить и оценить результаты дополнительных методов исследования.

**Обучающийся должен владеть:**

- Навыком осмотра
- Навыком сбора анамнеза, постановки предварительного диагноза

### **Самостоятельная аудиторная работа обучающихся по теме:**

#### **1. Ответить на вопросы по теме занятия:**

- 1) Остеома: этиология, патогенез, клиника, диагностика, дифференциальная диагностика, лечение.
- 2) Остеоид-остеома и остеобластома: этиология, патогенез, клиника, диагностика, дифференциальная диагностика, лечение.
- 3) Верифицирующаяся фиброма (фиброостеома)

#### **2. Практическая подготовка.**

##### 1) Освоить манипуляции:

- Сбора анамнеза, осмотра больного, чтения рентгенограммы, проведение диагностики и дифференциальной диагностики, планирование лечения больных с челюстно-лицевой патологией по теме практического занятия. Определить индексы распространённости и интенсивности кариеса зубов.
- Лечение больных под руководством преподавателя по теме практического занятия. Записать карту стоматологического осмотра.
- Написание истории болезни согласно протоколам ведения больных по теме практического занятия

#### **3. Решить ситуационные задачи:**

##### **Алгоритм разбора задачи:**

- проанализировать данные представленные в задаче (жалобы и данные объективного обследования пациента);
- на основании клинических данных и методов дополнительного исследования сформулировать диагноз;
- какие дополнительные методы обследования необходимы для подтверждения диагноза;

##### **Пример разбора задачи по алгоритму:**

Больная, 35 лет, жалуется на наличие плотного образования в области тела нижней челюсти справа, безболезненное, медленно увеличивающееся. Пальпаторно определяется новообразование в области тела нижней челюсти справа, эластичной консистенции, 765 ] подвижны. При цитологическом исследовании пунктата новообразования обнаружены клетки, сходные с остеобластами и остеоцитами. Полость рта не санирована, имеется большое количество кариозных полостей.

##### **Контрольные вопросы:**

1. Проведите обоснование диагноза.
2. Поставьте диагноз и составьте план лечения.
3. Определите признаки, нехарактерные для данного заболевания.

##### **Эталон ответа:**

1. На основании клинико-рентгенологического и цитологического обследования поставлен диагноз гигантоклеточной опухоли тела нижней челюсти справа.
2. Остеокластома тела нижней челюсти справа. Лечение - резекция нижней челюсти, определяемая границами новообразования.
3. Не санированная полость рта не является характерным признаком остеокластомы.

##### **Задача для самостоятельного разбора на занятии:**

У больного 50 лет отмечается деформация лица за счет выбухания нижней челюсти слева, которую он заметил более 3-х лет назад, деформация постепенно увеличивается, безболезненна. При пальпации определяется крепитация в области деформации челюсти. На рентгенограмме определяется очаг разрежения кости с четкими границами, выступает за пределы челюсти.

##### **Контрольные вопросы:**

- 1) Поставить диагноз?
- 2) Какие дополнительные методы обследования необходимо назначить?
- 3) Составить план лечения?

#### 4. Задания для групповой работы

- 1) Установка положения пациента и положения врача, света стоматологического светильника для обследования внешнего вида стоматологического пациента, особенности для обследования верхней и нижней челюсти с соблюдением эргономических принципов, техники безопасности, и санитарно-эпидемиологического режима (на студентах).
- 2) Опрос, выяснение жалоб, анамнеза заболевания, анамнеза жизни, общесоматического статуса, аллергологического анамнеза.
- 3) Осмотр внешнего вида больного. Определение степени открывания рта. Осмотр полости рта стоматологического больного с помощью стоматологического инструментария (шпатель, зеркало, пинцет) (на студентах, на приеме хирурга-стоматолога)
- 4) Постановка предварительного диагноза.
- 5) Обход палат отделения челюстно-лицевой хирургии, опрос больных, проведение осмотра и перевязок.
- 6) Заполнение медицинской карты обследуемого стоматологического больного, постановка окончательного диагноза.

#### Самостоятельная внеаудиторная работа обучающихся по теме:

- 1) *Ознакомиться с теоретическим материалом по теме занятия с использованием конспектов лекций и/или рекомендуемой учебной литературы.*
- 2) *Ответить на вопросы для самоконтроля:*
  - 1) Остеома: этиология, патогенез, клиника, диагностика, дифференциальная диагностика, лечение.
  - 2) Остеоид-остеома и остеобластома: этиология, патогенез, клиника, диагностика, дифференциальная диагностика, лечение.
  - 3) Верифицирующаяся фиброма (фиброостеома)
- 3) *Проверить свои знания с использованием тестового контроля:*
  1. Остеомы делятся на:
    - a) периферическую и центральную;
    - b) внутрикостную и накостную,
    - c) твердую и мягкую;
    - d) остеобластическую и остеолитическую;
  2. Для компактной остеомы характерно
    - a) типичные остеогенные структуры отсутствуют, гаверсовы каналы узкие и почти полностью отсутствуют,
    - b) костные балки располагаются беспорядочно степень зрелости их различная, а межбалочное пространство содержит фибро-ретикулярную ткань
  3. Для губчатой остеомы характерно:
    - a) костные балки располагаются беспорядочно, степень зрелости их различная, а межбалочное пространство содержит фиброретикулярную ткань
    - b) типичные остеогенные структуры отсутствуют, гаверсовы каналы узкие и почти полностью отсутствуют;
  4. Остеома представляет собой:
    - a) гладкое образование плотной консистенции, безболезненное, четкие границы, не смещается, слизистая оболочка над опухолью в цвете не изменена;
    - b) бугристое выпячивание пружинящей консистенции, безболезненное границы нечеткие не смещается, слизистая оболочка над опухолью гиперемированная и отечная,
    - c) гладкое образование плотной консистенции, безболезненное, четкие границы, не смещается слизистая оболочка над опухолью гиперемированная и отечная.
  5. Рентгенографическая картина губчатой остеомы челюсти:
    - a) неоднородный очаг округлой формы с чередованием участков разрежения и

- уплотнения;
- b) гомогенный очаг затемнения округлой формы с четкими границами,
  - c) гомогенный очаг затемнения округлой формы с нечеткими границами.
6. Найдите рентгенологическое описание остеомы:
- a) округлой формы очаг гомогенного затемнения с четкими границами;
  - b) гомогенный очаг затемнения с нечеткими и неровными границами,
  - c) очаг интенсивного затемнения с четкими и ровными границами, окружен полоской просветления ширина около 1 мм,
  - d) очаг деструкции кости с нечеткими границами, окружен ободком склерозированной ткани.
7. Найдите рентгенологическое описание оссифицирующего периостита:
- a) гомогенный очаг затемнения с нечеткими и неровными границами;
  - b) округлой формы очаг гомогенного затемнения с четкими границами;
  - c) очаг интенсивного затемнения с четкими и ровными границами, окружен полоской просветления ширина около 1 мм;
  - d) очаг деструкции кости с нечеткими границами окружен ободком склерозированной ткани.
8. Найдите рентгенологическое описание остеоид-остеомы:
- a) очаг деструкции кости с нечеткими границами, окружен ободком склерозированной ткани;
  - b) округлой формы очаг гомогенного затемнения с четкими границами;
  - c) гомогенный очаг затемнения с нечеткими и неровными границами;
  - d) очаг интенсивного затемнения с четкими и ровными границами, окружен полоской просветления ширина около 1 мм.
9. При остеоме операция заключается в том, что:
- a) удаляется образование в пределах здоровых тканей;
  - b) проводится сглаживание (нивелирование) деформированного участка челюсти;
  - c) проводится резекция участка челюсти в пределах патологического очага
10. При экзостозе операция заключается в том, что:
- a) проводится сглаживание (нивелирование) деформированного участка челюсти;
  - b) удаляется образование в пределах здоровых тканей;
  - c) проводится резекция участка челюсти в пределах патологического очага.

**Ответы:** везде правильный ответ- а

### **Рекомендуемая литература:**

#### **Основная:**

1. Челюстно-лицевая хирургия: под редакцией профессора А. Ю. Дробышева, профессора О. О. Янушевича. Москва: ГЭОТАР-Медиа, 2018. - 876 с
2. Хирургическая стоматология: учебник под ред. С.В. Тарасенко М.: ГЭОТАР-Медиа, 2020. - 672 с.
3. Местное обезболивание в стоматологии, топографо-анатомическое обоснование способов его применения [Электронный ресурс]: учебное пособие / С. Н. Громова [и др.]. Киров : ФГБОУ ВО Кировский ГМУ Минздрава России, 2018. - 166 с

#### **Дополнительная:**

1. Хирургическая стоматология: учебник. Под ред. В. В. Афанасьева М.: ГЭОТАР-Медиа, 2016
2. Хирургическая стоматология: национальное руководство ред. А. А. Кулаков М. : ГЭОТАР-Медиа, 2021

### **Тема 2.8: Доброкачественные одонтогенные опухоли.**

**Цель:** Изучить доброкачественные одонтогенные опухоли

## **Задачи:**

Рассмотреть:

- Диагностику, дифференциальную диагностику, лечение доброкачественных одонтогенных опухолей.

Обучить:

- Диагностике и лечению доброкачественных одонтогенных опухолей.

Изучить:

- Этиологию, патогенез, клинику доброкачественных одонтогенных опухолей.
- Анатомо-топографические особенности челюстно-лицевой области.

Сформировать:

- Понятия о клинических рекомендациях (протоколы лечения) по вопросам оказания медицинской помощи.
- Порядки оказания медицинской помощи при стоматологических заболеваниях.
- Стандарты медицинской помощи при стоматологических заболеваниях.

**Обучающийся должен знать:**

- Анатомию головы и шеи.
- Дополнительные методы обследования
- Амелобластома: этиология, патогенез, клиника, диагностика, дифференциальная диагностика, лечение.
- Амелобластическая фиброма: этиология, патогенез, клиника, диагностика, дифференциальная диагностика, лечение.
- Одонтома: этиология, патогенез, клиника, диагностика, дифференциальная диагностика, лечение.

**Обучающийся должен уметь:**

- Проводить дифференциальную диагностику травм ЧЛЮ.
- Планировать лечение больных с травмами ЧЛЮ.
- Назначить и оценить результаты дополнительных методов исследования.

**Обучающийся должен владеть:**

- Навыком осмотра
- Навыком сбора анамнеза, постановки предварительного диагноза
- Навыком местного обезболивания в челюстно-лицевой области

**Самостоятельная аудиторная работа обучающихся по теме:**

**1. Ответить на вопросы по теме занятия:**

- 1) Амелобластома: этиология, патогенез, клиника, диагностика, дифференциальная диагностика, лечение.
- 2) Амелобластическая фиброма: этиология, патогенез, клиника, диагностика, дифференциальная диагностика, лечение.
- 3) Одонтома: этиология, патогенез, клиника, диагностика, дифференциальная диагностика, лечение.

**2. Практическая подготовка.**

1) Освоить манипуляции:

- Сбор анамнеза, осмотра больного, чтения рентгенограммы, проведение диагностики и дифференциальной диагностики, планирование лечения больных с челюстно-лицевой патологией по теме практического занятия. Определить индексы распространённости и интенсивности кариеса зубов.
- Лечение больных под руководством преподавателя по теме практического занятия. Записать карту стоматологического осмотра.
- Написание истории болезни согласно протоколам ведения больных по теме практического занятия

**3. Решить ситуационные задачи:**

**Алгоритм разбора задачи:**

- проанализировать данные представленные в задаче (жалобы и данные объективного

обследования пациента);

- на основании клинических данных и методов дополнительного исследования сформулировать диагноз;
- какие дополнительные методы обследования необходимы для подтверждения диагноза;

**Пример разбора задачи по алгоритму:**

Больная, 35 лет, жалуется на наличие плотного образования в области тела нижней челюсти справа, безболезненное, медленно увеличивающееся. Пальпаторно определяется новообразование в области тела нижней челюсти справа, эластичной консистенции, 765 ] подвижны. При цитологическом исследовании пунктата новообразования обнаружены клетки, сходные с остеобластами и остеокластами. Полость рта не санирована, имеется большое количество кариозных полостей.

**Контрольные вопросы:**

1. Проведите обоснование диагноза.
2. Поставьте диагноз и составьте план лечения.
3. Определите признаки, нехарактерные для данного заболевания.

**Эталон ответа:**

1. На основании клинико-рентгенологического и цитологического обследования поставлен диагноз гигантоклеточной опухоли тела нижней челюсти справа.
2. Остеокластома тела нижней челюсти справа. Лечение - резекция нижней челюсти, определяемая границами новообразования.
3. Не санированная полость рта не является характерным признаком остеокластомы.

**Задача для самостоятельного разбора на занятии:**

У больного 50 лет отмечается деформация лица за счет выбухания нижней челюсти слева, которую он заметил более 3-х лет назад, деформация постепенно увеличивается, безболезненна. При пальпации определяется крепитация в области деформации челюсти. На рентгенограмме определяется очаг разряжения кости с четкими границами, выступает за пределы челюсти.

**Контрольные вопросы:**

- 1) Поставить диагноз?
- 2) Какие дополнительные методы обследования необходимо назначить?
- 3) Составить план лечения?

**4. Задания для групповой работы**

- 1) Установка положения пациента и положения врача, света стоматологического светильника для обследования внешнего вида стоматологического пациента, особенности для обследования верхней и нижней челюсти с соблюдением эргономических принципов, техники безопасности, и санитарно-эпидемиологического режима (на студентах).
- 2) Опрос, выяснение жалоб, анамнеза заболевания, анамнеза жизни, общесоматического статуса, аллергологического анамнеза.
- 3) Осмотр внешнего вида больного. Определение степени открывания рта. Осмотр полости рта стоматологического больного с помощью стоматологического инструментария (шпатель, зеркало, пинцет) (на студентах, на приеме хирурга-стоматолога)
- 4) Постановка предварительного диагноза.
- 5) Обход палат отделения челюстно-лицевой хирургии, опрос больных, проведение осмотра и перевязок.
- 6) Заполнение медицинской карты обследуемого стоматологического больного, постановка окончательного диагноза.

**Самостоятельная внеаудиторная работа обучающихся по теме:**

1) Ознакомиться с теоретическим материалом по теме занятия с использованием конспектов лекций и/или рекомендуемой учебной литературы.

2) Ответить на вопросы для самоконтроля:

1. Амелобластома: этиология, патогенез, клиника, диагностика, дифференциальная диагностика, лечение.
  2. Амелобластическая фиброма: этиология, патогенез, клиника, диагностика, дифференциальная диагностика, лечение.
  3. Одонтома: этиология, патогенез, клиника, диагностика, дифференциальная диагностика, лечение.
- 3) Проверить свои знания с использованием тестового контроля:
1. Остеомы делятся на:
    - a) периферическую и центральную;
    - b) внутрикостную и накостную,
    - c) твердую и мягкую;
    - d) остеобластическую и остеолитическую;
  2. Для компактной остеомы характерно
    - a) типичные остеогенные структуры отсутствуют, гаверсовы каналы узкие и почти полностью отсутствуют,
    - b) костные балки располагаются беспорядочно степень зрелости их различная, а межбалочное пространство содержит фибро-ретикулярную ткань
  3. Для губчатой остеомы характерно:
    - a) костные балки располагаются беспорядочно, степень зрелости их различная, а межбалочное пространство содержит фиброретикулярную ткань
    - b) типичные остеогенные структуры отсутствуют, гаверсовы каналы узкие и почти полностью отсутствуют;
  4. Остеома представляет собой:
    - a) гладкое образование плотной консистенции, безболезненное, четкие границы, не смещается, слизистая оболочка над опухолью в цвете не изменена;
    - b) бугристое выпячивание пружинящей консистенции, безболезненное границы нечеткие не смещается, слизистая оболочка над опухолью гиперемированная и отечная,
    - c) гладкое образование плотной консистенции, безболезненное, четкие границы, не смещается слизистая оболочка над опухолью гиперемированная и отечная.
  5. Рентгенографическая картина губчатой остеомы челюсти:
    - a) неоднородный очаг округлой формы с чередованием участков разрежения и уплотнения;
    - b) гомогенный очаг затемнения округлой формы с четкими границами,
    - c) гомогенный очаг затемнения округлой формы с нечеткими границами.
  6. Найдите рентгенологическое описание остеомы:
    - a) округлой формы очаг гомогенного затемнения с четкими границами;
    - b) гомогенный очаг затемнения с нечеткими и неровными границами,
    - c) очаг интенсивного затемнения с четкими и ровными границами, окружен полоской просветления ширина около 1 мм,
    - d) очаг деструкции кости с нечеткими границами, окружен ободком склерозированной ткани.
  7. Найдите рентгенологическое описание оссифицирующего периостита:
    - a) гомогенный очаг затемнения с нечеткими и неровными границами;
    - b) округлой формы очаг гомогенного затемнения с четкими границами;
    - c) очаг интенсивного затемнения с четкими и ровными границами, окружен полоской просветления ширина около 1 мм;
    - d) очаг деструкции кости с нечеткими границами окружен ободком склерозированной ткани.
  8. Найдите рентгенологическое описание остеоид-остеомы:
    - a) очаг деструкции кости с нечеткими границами, окружен ободком склерозированной ткани;

- b) округлой формы очаг гомогенного затемнения с четкими границами;
- c) гомогенный очаг затемнения с нечеткими и неровными границами;
- d) очаг интенсивного затемнения с четкими и ровными границами, окружен полоской просветления ширина около 1 мм.

9 При остеоме операция заключается в том, что:

- a) удаляется образование в пределах здоровых тканей;
- b) проводится сглаживание (нивелирование) деформированного участка челюсти;
- c) проводится резекция участка челюсти в пределах патологического очага

10. При экзостозе операция заключается в том, что:

- a) проводится сглаживание (нивелирование) деформированного участка челюсти;
- b) удаляется образование в пределах здоровых тканей;
- c) проводится резекция участка челюсти в пределах патологического очага.

**Ответы:** везде правильный ответ- а

### **Рекомендуемая литература:**

#### **Основная:**

1. Челюстно-лицевая хирургия: под редакцией профессора А. Ю. Дробышева, профессора О. О. Янушевича. Москва: ГЭОТАР-Медиа, 2018. - 876 с
2. Хирургическая стоматология: учебник под ред. С.В. Тарасенко М.: ГЭОТАР-Медиа, 2020. - 672 с.
3. Местное обезболивание в стоматологии, топографо-анатомическое обоснование способов его применения [Электронный ресурс]: учебное пособие / С. Н. Громова [и др.]. Киров : ФГБОУ ВО Кировский ГМУ Минздрава России, 2018. - 166 с

#### **Дополнительная:**

1. Хирургическая стоматология: учебник. Под ред. В. В. Афанасьева М.: ГЭОТАР-Медиа, 2016
2. Хирургическая стоматология: национальное руководство ред. А. А. Кулаков М. : ГЭОТАР-Медиа, 2021

### **Тема 2.9: Доброкачественные опухоли слюнных желёз.**

**Цель:** Изучить доброкачественные опухоли, опухолеподобные поражения и кисты слюнных желез

#### **Задачи:**

Рассмотреть:

- Диагностику, дифференциальную диагностику, лечение доброкачественных опухолей, опухолеподобных поражений и кист слюнных желез.

Обучить:

- Диагностике и лечению доброкачественных опухолей, опухолеподобных поражений и кист слюнных желез.

Изучить:

- Клинику доброкачественных опухолеподобных поражений и кист слюнных желез.
- Анатомо-топографические особенности челюстно-лицевой области.

Сформировать:

- Понятия о клинических рекомендациях (протоколы лечения) по вопросам оказания медицинской помощи.
- Порядки оказания медицинской помощи при стоматологических заболеваниях.
- Стандарты медицинской помощи при стоматологических заболеваниях.

#### **Обучающийся должен знать:**

- Анатомию головы и шеи.

- Дополнительные методы обследования
- Аденолимфома: клиника, диагностика, дифференциальная диагностика, лечение.
- Кисты малых слюнных желез: клиника, диагностика, дифференциальная диагностика, лечение.
- Киста околоушной слюнной железы: клиника, диагностика, дифференциальная диагностика, лечение.

**Обучающийся должен уметь:**

- Проводить дифференциальную диагностику травм ЧЛЮ.
- Планировать лечение больных с травмами ЧЛЮ.
- Назначить и оценить результаты дополнительных методов исследования.

**Обучающийся должен владеть:**

- Навыком осмотра
- Навыком сбора анамнеза, постановки предварительного диагноза
- Навыком местного обезболивания в челюстно-лицевой области

**Самостоятельная аудиторная работа обучающихся по теме:**

**1. Ответить на вопросы по теме занятия:**

- 1) Аденолимфома: клиника, диагностика, дифференциальная диагностика, лечение.
- 2) Кисты малых слюнных желез: клиника, диагностика, дифференциальная диагностика, лечение.
- 3) Киста околоушной слюнной железы: клиника, диагностика, дифференциальная диагностика, лечение.

**2. Практическая подготовка.**

1) Освоить манипуляции:

- Сбора анамнеза, осмотра больного, чтения рентгенограммы, проведение диагностики и дифференциальной диагностики, планирование лечения больных с челюстно-лицевой патологией по теме практического занятия. Определить индексы распространённости и интенсивности кариеса зубов.
- Лечение больных под руководством преподавателя по теме практического занятия. Записать карту стоматологического осмотра.
- Написание истории болезни согласно протоколам ведения больных по теме практического занятия

2) заслушать рефераты на темы:

- полиморфная аденома,
- сиалоаденоз.

**3. Решить ситуационные задачи:**

**Алгоритм разбора задачи:**

- проанализировать данные представленные в задаче (жалобы и данные объективного обследования пациента);
- на основании клинических данных и методов дополнительного исследования сформулировать диагноз;
- какие дополнительные методы обследования необходимы для подтверждения диагноза;

**Пример разбора задачи по алгоритму:**

Больная, 40 лет, обратилась с жалобами на наличие новообразования в области левой околоушной слюнной железы, сухость рта, хруст и щелканье в височно-нижнечелюстном суставе. Со слов больной, образование обнаружено врачом при диспансерном осмотре три года назад, в размерах не увеличивается, не беспокоит. Из перенесенных заболеваний отмечает детские инфекции, эпидемический паротит, частые простудные заболевания. В нижнем полюсе левой околоушной слюнной железы определяется образование, размером 3,0 - 3,5 см., подвижность которого несколько ограничена, поверхность бугристая, плотноэластической консистенции, пальпация безболезненная, кожные покровы не изменены и свободно

собираются в складку, открывание рта свободное. Слюна из околоушного протока выделяется пенная, слизистая оболочка рта недостаточно увлажнена, отмечается отсутствие жевательных зубов на верхней челюсти слева и на нижней челюсти справа. Больной проводилось цитологическое исследование пунктата образования.

**Контрольные вопросы:**

1. Поставьте предварительный диагноз и проведите его обоснование.
2. Составьте план лечения.
3. Определите признаки, нехарактерные для данного заболевания и дайте им объяснение.

**Эталон ответа:**

1. Полиморфная аденома околоушной слюнной железы слева.
2. Удаление опухоли вместе с прилежащими тканями железы (субтотальная резекция).
3. Жалобы на хруст и щелканье в височно-нижнечелюстном суставе, отсутствие зубов.

**Задача для самостоятельного разбора на занятии:**

Больной обратился с жалобами на приступообразные боли в горле, языке, сухость полости рта, постоянный горький вкус.

**Контрольные вопросы:**

- 1) Поставить диагноз?
- 2) Какие дополнительные методы обследования необходимо назначить?
- 3) Составить план лечения?

**4. Задания для групповой работы**

- 1) Установка положения пациента и положения врача, света стоматологического светильника для обследования внешнего вида стоматологического пациента, особенности для обследования верхней и нижней челюсти с соблюдением эргономических принципов, техники безопасности, и санитарно-эпидемиологического режима (на студентах).
- 2) Опрос, выяснение жалоб, анамнеза заболевания, анамнеза жизни, общесоматического статуса, аллергологического анамнеза.
- 3) Осмотр внешнего вида больного. Определение степени открывания рта. Осмотр полости рта стоматологического больного с помощью стоматологического инструментария (шпатель, зеркало, пинцет) (на студентах, на приеме хирурга-стоматолога)
- 4) Постановка предварительного диагноза.
- 5) Обход палат отделения челюстно-лицевой хирургии, опрос больных, проведение осмотра и перевязок.
- 6) Заполнение медицинской карты обследуемого стоматологического больного, постановка окончательного диагноза.

**Самостоятельная внеаудиторная работа обучающихся по теме:**

*1) Ознакомиться с теоретическим материалом по теме занятия с использованием конспектов лекций и/или рекомендуемой учебной литературы.*

*2) Ответить на вопросы для самоконтроля:*

1. Аденолимфома: клиника, диагностика, дифференциальная диагностика, лечение.
2. Кисты малых слюнных желез: клиника, диагностика, дифференциальная диагностика, лечение.
3. Киста околоушной слюнной железы: клиника, диагностика, дифференциальная диагностика, лечение.

*3) Проверить свои знания с использованием тестового контроля:*

1. Какая из перечисленных опухолей относится к эпителиальным:
  - a) лимфангиома;
  - b) аденома;
  - c) гемангиома;
  - d) невринома;
  - e) фиброма;

2. Какая из перечисленных опухолей относится к неэпителиальным:
- липома;
  - плеоморфная аденома;
  - светлоклеточная аденома;
  - онкоцитомы;
  - аденолимфома,
  - сальноклеточная аденома.
3. Синоним плеоморфной аденомы:
- смешанная опухоль;
  - онкоцитомы;
  - липома;
  - аденолимфома;
  - мономорфная аденома;
  - базальноклеточная аденома
4. В какой железе наиболее часто образуется плеоморфная аденома:
- околоушной железе
  - малой слюнной железе
  - подъязычной железе
  - поднижнечелюстной железе
5. Плеоморфная аденома - это опухоль какого происхождения:
- эпителиального;
  - неэпителиального;
  - смешанного.
6. Рост плеоморфной аденомы околоушной железы:
- бессимптомный
  - сопровождается сильной болью в области опухоли
  - сопровождается ноющей болью в области опухоли
7. Может ли наблюдаться колебание размеров плеоморфной аденомы слюнной железы по мере ее роста:
- может, но редко;
  - нет, не может;
  - наблюдается всегда.
8. Может ли наблюдаться ускорение роста плеоморфной аденомы слюнной железы при доброкачественном ее росте:
- может
  - нет, не может;
9. В плеоморфной аденоме околоушной железы могут ли встречаться кистозные полости:
- могут;
  - нет, не могут.
10. За счет чего происходит резкое увеличение размеров плеоморфной аденомы слюнной железы при доброкачественном ее росте:
- накопление секрета в кистозных полостях;
  - за счет роста опухолевой ткани;
  - за счет скопления слюны в железе;
  - за счет скопления крови при затруднении кровообращения.
- Ответы:** везде правильный ответ- а

4) *Подготовить рефераты на темы:*

- полиморфная аденома,
- сиалоаденоз.

## **Рекомендуемая литература:**

### **Основная:**

1. Челюстно-лицевая хирургия: под редакцией профессора А. Ю. Дробышева, профессора О. О. Янушевича. Москва: ГЭОТАР-Медиа, 2018. - 876 с
2. Хирургическая стоматология: учебник под ред. С.В. Тарасенко М.: ГЭОТАР-Медиа, 2020. - 672 с.
3. Местное обезболивание в стоматологии, топографо-анатомическое обоснование способов его применения [Электронный ресурс]: учебное пособие / С. Н. Громова [и др.]. Киров : ФГБОУ ВО Кировский ГМУ Минздрава России, 2018. - 166 с

### **Дополнительная:**

1. Хирургическая стоматология: учебник. Под ред. В. В. Афанасьева М.: ГЭОТАР-Медиа, 2016
2. Хирургическая стоматология: национальное руководство ред. А. А. Кулаков М. : ГЭОТАР-Медиа, 2021

## **Тема 2.10: Предраки кожи лица, красной каймы губ, СОР.**

**Цель:** Изучить предраковые заболевания лица и полости рта

### **Задачи:**

Рассмотреть:

- Диагностику, дифференциальную диагностику, лечение предраковых заболеваний лица и полости рта.

Обучить:

- Диагностике и лечению предраковых заболеваний лица и полости рта.

Изучить:

- Клинику предраковых заболеваний лица и полости рта.
- Анатомо-топографические особенности челюстно-лицевой области.

Сформировать:

- Понятия о клинических рекомендациях (протоколы лечения) по вопросам оказания медицинской помощи.
- Порядки оказания медицинской помощи при стоматологических заболеваниях.
- Стандарты медицинской помощи при стоматологических заболеваниях.

### **Обучающийся должен знать:**

- Анатомию головы и шеи.
- Дополнительные методы обследования
- Классификация, предрасполагающие факторы предраковых заболеваний лица и полости рта.
- Факультативный предрак, фоновые заболевания.
- Облигатный предрак.
- Принципы лечения больных с предраком органов и тканей челюстно-лицевой области.

### **Обучающийся должен уметь:**

- Проводить дифференциальную диагностику травм ЧЛЮ.
- Планировать лечение больных с травмами ЧЛЮ.
- Назначить и оценить результаты дополнительных методов исследования.

### **Обучающийся должен владеть:**

- Навыком осмотра
- Навыком сбора анамнеза, постановки предварительного диагноза
- Навыком местного обезболивания в челюстно-лицевой области

## **Самостоятельная аудиторная работа обучающихся по теме:**

### **1. Ответить на вопросы по теме занятия:**

- 1) Классификация, предрасполагающие факторы предраковых заболеваний лица и полости рта.

- 2) Факультативный предрак, фоновые заболевания.
- 3) Облигатный предрак.
- 4) Принципы лечения больных с предраком органов и тканей челюстно-лицевой области.

## **2. Практическая подготовка.**

1) Освоить манипуляции:

- Сбора анамнеза, осмотра больного, чтения рентгенограммы, проведение диагностики и дифференциальной диагностики, планирование лечения больных с челюстно-лицевой патологией по теме практического занятия. Определить индексы распространенности и интенсивности кариеса зубов.
- Лечение больных под руководством преподавателя по теме практического занятия. Записать карту стоматологического осмотра.
- Написание истории болезни согласно протоколам ведения больных по теме практического занятия

2) Заслушать рефераты на темы:

- эритроплакия,
- эрозивная и веррукозная формы лейкоплакии,
- эрозивно-язвенная и гиперкератотическая формы красной волчанки и плоского лишая,
- постлучевой стоматит.

## **3. Решить ситуационные задачи:**

### ***Алгоритм разбора задачи:***

- проанализировать данные представленные в задаче (жалобы и данные объективного обследования пациента);
- на основании клинических данных и методов дополнительного исследования сформулировать диагноз;
- какие дополнительные методы обследования необходимы для подтверждения диагноза;

### ***Пример разбора задачи по алгоритму:***

Больной К., 59 лет, в ноябре 1997г. поставлен диагноз: воспаление околоушной слюнной железы справа. Жалобы на боль стреляющего характера в правой околоушной области с иррадиацией в правое ухо. Открывание рта ограничено до 2см. Три года назад оперирован по поводу опухоли мочевого пузыря. Спустя 11 месяцев повторно проводилась электрокоагуляция первичного очага по поводу остатков опухоли. Спустя еще 1 месяц в радиологическом отделении городской больницы больной прошел курс дистанционной гамматерапии (6430 рад) суммарно с двух полей (живот, крестец).

Считает себя больным с августа 1997г., когда впервые возникла боль в околоушной области справа.

Уже тогда она носила постоянный характер и не исчезала после применения согревающих компрессов.

При внешнем осмотре в околоушной области справа определяется деформация контуров лица за счет имеющегося новообразования.

В указанной области прощупывается плотный конгломерат размером 3,5х4 см. Пальпация вызывает усиление умеренной болезненности с иррадиацией в ухо.

Кожные покровы над новообразованием обычного цвета, свободно собираются в складку. В подчелюстной области с правой стороны определяются увеличенные и ограниченно подвижные лимфатические узлы. Открывание рта возможно до 2см.

Пальпация крыловидно-челюстного пространства справа болезненна.

На рентгенограмме височно-нижнечелюстного сочленения справа контуры суставной головки нечеткие и неровные.

Имеются участки разрежения костной ткани.

Экскурсии суставной головки ограничены.

Такая рентгенологическая картина соответствует злокачественному поражению правого суставного отростка нижней челюсти.

В целях уточнения диагноза проведена диагностическая пункция. Цитологическое исследование: рак с элементами ороговения.

В цитологическом препарате обилие элементов железистого эпителия в разных стадиях ороговения, ярко выраженный клеточный полиморфизм. Встречаются отдельные резко атипичные элементы и группы уродливых и лишенных протоплазмы клеток.

**Контрольные вопросы:**

- 1) Поставить диагноз?
- 2) Какие дополнительные методы обследования необходимо назначить?

**Эталон ответа:**

- 1) Метастатический рак суставного отростка нижней челюсти справа.
- 2) Биопсия, диагностическая пункция, КТ

**Задача для самостоятельного разбора на занятии:**

Больной обратился в стоматологическую поликлинику для удаления корней зуба. При осмотре выявлена веррукозная лейкоплакия боковой поверхности языка 1,5х0,8 см.

**Контрольные вопросы:**

- 1) Поставить диагноз?
- 2) Какие дополнительные методы обследования необходимо назначить?
- 3) Составить план лечения?

**4. Задания для групповой работы**

- 1) Установка положения пациента и положения врача, света стоматологического светильника для обследования внешнего вида стоматологического пациента, особенности для обследования верхней и нижней челюсти с соблюдением эргономических принципов, техники безопасности, и санитарно-эпидемиологического режима (на студентах).
- 2) Опрос, выяснение жалоб, анамнеза заболевания, анамнеза жизни, общесоматического статуса, аллергологического анамнеза.
- 3) Осмотр внешнего вида больного. Определение степени открывания рта. Осмотр полости рта стоматологического больного с помощью стоматологического инструментария (шпатель, зеркало, пинцет) (на студентах, на приеме хирурга-стоматолога)
- 4) Постановка предварительного диагноза.
- 5) Обход палат отделения челюстно-лицевой хирургии, опрос больных, проведение осмотра и перевязок.
- 6) Заполнение медицинской карты обследуемого стоматологического больного, постановка окончательного диагноза.

**Самостоятельная внеаудиторная работа обучающихся по теме:**

1) *Ознакомиться с теоретическим материалом по теме занятия с использованием конспектов лекций и/или рекомендуемой учебной литературы.*

2) *Ответить на вопросы для самоконтроля:*

1. Классификация, предрасполагающие факторы предраковых заболеваний лица и полости рта.
2. Факультативный предрак, фоновые заболевания.
3. Облигатный предрак.
4. Принципы лечения больных с предраком органов и тканей челюстно-лицевой области.

3) *Проверить свои знания с использованием тестового контроля:*

1. В какой кости наиболее часто возникает рак:
  - a) в верхнечелюстной кости;
  - b) в нижнечелюстной кости;
  - c) в лобной кости;
  - d) в скуловой кости,
  - e) в носовых костях

2. В каком возрасте чаще возникает рак челюсти:
  - a) в возрасте 40-60 лет
  - b) в детском
  - c) юношеском
  - d) в возрасте 20-40 лет
3. Первичный (центральный) рак челюсти:
  - a) локализуется в толще кости;
  - b) возникает при распространении опухолевого процесса из окружающих тканей на кость;
4. Вторичный рак челюсти:
  - a) возникает при распространении опухолевого процесса из окружающих тканей на кость
  - b) локализуется в толще кости;
5. Синоним первичного (центрального) рака челюсти:
  - a) одонтогенная карцинома;
  - b) саркома челюсти,
  - c) саркома Юинга;
  - d) болезнь Педжета;
  - e) саркоидоз;
6. Какие первые симптомы одонтогенной карциномы (первичного рака челюсти):
  - a) боль в зубах и их подвижность;
  - b) деформация челюсти;
  - c) изъязвление десны;
  - d) патологический перелом.
7. При одонтогенной карциноме на рентгенограмме репаративные процессы в челюсти:
  - a) отсутствуют
  - b) ярко выражены
  - c) выражены, но не очень сильно
  - d) слабо выражены
8. Рентгенологическая картина одонтогенной карциномы (первичного рака) нижней челюсти:
  - a) очаг разрежения костной ткани без четких границ, репаративные процессы в окружающей кости отсутствуют;
  - b) очаг разрежения костной ткани с четкими границами, репаративные процессы в окружающей кости отсутствуют;
  - c) очаг разрежения костной ткани с четкими границами, выражены репаративные процессы в окружающей кости;
  - d) очаг разрежения костной ткани без четких границ, выражены репаративные процессы в окружающей кости;
9. Источником развития вторичного рака челюсти не может быть:
  - a) эпителиальные клетки Малассе, локализованные в толще челюсти
  - b) эпителий слизистой оболочки верхнечелюстной пазухи
  - c) эпителий слизистой оболочки полости носа
  - d) эпителий слизистой оболочки альвеолярного отростка
  - e) эпителий слизистой оболочки неба
10. Найдите в описании раковую язву:
  - a) края вывернутые, изъеденные, дно изрытое, глубокое и основание плотное, легко кровоточит, форма неправильная, кортикальная поверхность челюсти разрушена;
  - b) неправильная форма, мягкое основание, при пальпации болезненная;
  - c) подрытые, мягкие и нависающие края, болезненная, дно кровоточивое, покрытое мягкими узелками желтого цвета;

- d) плотная, инфильтрированная, имеются очаги абсцедирования в нескольких участках, грануляции вялые и легко кровоточат, имеются свищевые ходы со скудным гнойным отделяемым;
- e) ровные и немного возвышающиеся над здоровой кожей края, основание язвы хрящеподобной консистенции, поверхность язвы гладкая и красного цвета, в некоторых местах покрыта налетом серо-желтого цвета;
- f) края отечные и уплотнены, подрывные, локализуется на слизистой оболочке с язычной стороны в области нижних резцов, слизистая оболочка вокруг язвы цианотичная и пастозная.;

**Ответы:** везде правильный ответ- а

4) *Подготовить рефераты на темы:*

- эритроплакия,
- эрозивная и веррукозная формы лейкоплакии,
- эрозивно-язвенная и гиперкератотическая формы красной волчанки и плоского лишая,
- постлучевой стоматит.

### **Рекомендуемая литература:**

#### ***Основная:***

1. Челюстно-лицевая хирургия: под редакцией профессора А. Ю. Дробышева, профессора О. О. Янушевича. Москва: ГЭОТАР-Медиа, 2018. - 876 с
2. Хирургическая стоматология: учебник под ред. С.В. Тарасенко М.: ГЭОТАР-Медиа, 2020. - 672 с.
3. Местное обезболивание в стоматологии, топографо-анатомическое обоснование способов его применения [Электронный ресурс]: учебное пособие / С. Н. Громова [и др.]. Киров : ФГБОУ ВО Кировский ГМУ Минздрава России, 2018. - 166 с

#### ***Дополнительная:***

1. Хирургическая стоматология: учебник. Под ред. В. В. Афанасьева М.: ГЭОТАР-Медиа, 2016
2. Хирургическая стоматология: национальное руководство ред. А. А. Кулаков М. : ГЭОТАР-Медиа, 2021

### **Тема 2.11: Злокачественные опухоли кожи лица, губ.**

**Цель:** Изучить злокачественные опухоли лица

#### **Задачи:**

Рассмотреть:

- Современные представления о биологической сущности опухолей.

Обучить:

- Теории канцерогенеза.

Изучить:

- Эпидемиологию и предрасполагающие факторы возникновения злокачественных новообразований челюстно-лицевой области.
- Анатомо-топографические особенности челюстно-лицевой области.

Сформировать:

- Понятия о клинических рекомендациях (протоколы лечения) по вопросам оказания медицинской помощи.
- Порядки оказания медицинской помощи при стоматологических заболеваниях.
- Стандарты медицинской помощи при стоматологических заболеваниях.

#### **Обучающийся должен знать:**

- Анатомию головы и шеи.
- Дополнительные методы обследования

- Организация помощи больным со злокачественными опухолями мягких тканей и костей лица.
- Современные представления о биологической сущности опухолей.
- Теории канцерогенеза.
- Эпидемиология и предрасполагающие факторы возникновения злокачественных новообразований челюстно-лицевой области.

**Обучающийся должен уметь:**

- Проводить дифференциальную диагностику травм ЧЛЮ.
- Планировать лечение больных с травмами ЧЛЮ.
- Назначить и оценить результаты дополнительных методов исследования.

**Обучающийся должен владеть:**

- Навыком осмотра
- Навыком сбора анамнеза, постановки предварительного диагноза
- Навыком местного обезболивания в челюстно-лицевой области

**Самостоятельная аудиторная работа обучающихся по теме:**

**1. Ответить на вопросы по теме занятия:**

- 1) Современные представления о биологической сущности опухолей.
- 2) Теории канцерогенеза.
- 3) Эпидемиология и предрасполагающие факторы возникновения злокачественных новообразований челюстно-лицевой области.
- 4) Классификация злокачественные опухоли по системе TNM.

**2. Практическая подготовка.**

1) Освоить манипуляции:

- Сбор анамнеза, осмотра больного, чтения рентгенограммы, проведение диагностики и дифференциальной диагностики, планирование лечения больных с челюстно-лицевой патологией по теме практического занятия. Определить индексы распространённости и интенсивности кариеса зубов.
- Лечение больных под руководством преподавателя по теме практического занятия. Записать карту стоматологического осмотра.
- Написание истории болезни согласно протоколам ведения больных по теме практического занятия

2) Заслушать рефераты на темы:

- Язвенно-инфильтративная форма рака губы
- Экзофитная форма рака губы
- Рак слизистой оболочки рта

**3. Решить ситуационные задачи:**

**Алгоритм разбора задачи:**

- проанализировать данные представленные в задаче (жалобы и данные объективного обследования пациента);
- на основании клинических данных и методов дополнительного исследования сформулировать диагноз;
- какие дополнительные методы обследования необходимы для подтверждения диагноза;

**Пример разбора задачи по алгоритму:**

Больной К., 59 лет, в ноябре 1997г. поставлен диагноз: воспаление околоушной слюнной железы справа. Жалобы на боль стреляющего характера в правой околоушной области с иррадиацией в правое ухо. Открывание рта ограничено до 2см. Три года назад оперирован по поводу опухоли мочевого пузыря. Спустя 11 месяцев повторно проводилась электрокоагуляция первичного очага по поводу остатков опухоли. Спустя еще 1 месяц в радиологическом отделении городской больницы больной прошел курс дистанционной гамматерапии (6430 рад) суммарно с двух полей (живот, крестец).

Считает себя больным с августа 1997г., когда впервые возникла боль в околоушной

области справа.

Уже тогда она носила постоянный характер и не исчезала после применения согревающих компрессов.

При внешнем осмотре в околоушной области справа определяется деформация контуров лица за счет имеющегося новообразования.

В указанной области прощупывается плотный конгломерат размером 3,5х4 см. Пальпация вызывает усиление умеренной болезненности с иррадиацией в ухо.

Кожные покровы над новообразованием обычного цвета, свободно собираются в складку. В подчелюстной области с правой стороны определяются увеличенные и ограниченно подвижные лимфатические узлы. Открывание рта возможно до 2см.

Пальпация крыловидно-челюстного пространства справа болезненна.

На рентгенограмме височно-нижнечелюстного сочленения справа контуры суставной головки нечеткие и неровные.

Имеются участки разрежения костной ткани.

Экскурсии суставной головки ограничены.

Такая рентгенологическая картина соответствует злокачественному поражению правого суставного отростка нижней челюсти.

В целях уточнения диагноза проведена диагностическая пункция. Цитологическое исследование: рак с элементами ороговения.

В цитологическом препарате обилие элементов железистого эпителия в разных стадиях ороговения, ярко выраженный клеточный полиморфизм. Встречаются отдельные резко атипичные элементы и группы уродливых и лишенных протоплазмы клеток.

#### **Контрольные вопросы:**

- 1) Поставить диагноз?
- 2) Какие дополнительные методы обследования необходимо назначить?

#### **Эталон ответа:**

- 1) Метастатический рак суставного отростка нижней челюсти справа.
- 2) Биопсия, диагностическая пункция. КТ

#### **Задача для самостоятельного разбора на занятии:**

Больной длительное время находился на диспансерном наблюдении у стоматолога по поводу плоской лейкоплакии слизистой оболочки щеки. В последние 2 недели появились бородавчатые разрастания и изъязвление в очаге лейкоплакии.

#### **Контрольные вопросы**

- 1) Определите тактику стоматолога?
- 2) Определите план дальнейшего обследования?

#### **4. Задания для групповой работы**

- 1) Установка положения пациента и положения врача, света стоматологического светильника для обследования внешнего вида стоматологического пациента, особенности для обследования верхней и нижней челюсти с соблюдением эргономических принципов, техники безопасности, и санитарно-эпидемиологического режима (на студентах).
- 2) Опрос, выяснение жалоб, анамнеза заболевания, анамнеза жизни, общесоматического статуса, аллергологического анамнеза.
- 3) Осмотр внешнего вида больного. Определение степени открывания рта. Осмотр полости рта стоматологического больного с помощью стоматологического инструментария (шпатель, зеркало, пинцет) (на студентах, на приеме хирурга-стоматолога)
- 4) Постановка предварительного диагноза.
- 5) Обход палат отделения челюстно-лицевой хирургии, опрос больных, проведение осмотра и перевязок.
- 6) Заполнение медицинской карты обследуемого стоматологического больного, постановка окончательного диагноза.

### **Самостоятельная внеаудиторная работа обучающихся по теме:**

1) *Ознакомиться с теоретическим материалом по теме занятия с использованием конспектов лекций и/или рекомендуемой учебной литературы.*

2) *Ответить на вопросы для самоконтроля:*

- 1) Современные представления о биологической сущности опухолей.
- 2) Теории канцерогенеза.
- 3) Эпидемиология и предрасполагающие факторы возникновения злокачественных новообразований челюстно-лицевой области.
- 4) Классификация злокачественные опухоли по системе TNM.

3) *Проверить свои знания с использованием тестового контроля:*

1. В какой кости наиболее часто возникает рак:
  - a) в верхнечелюстной кости;
  - b) в нижнечелюстной кости;
  - c) в лобной кости;
  - d) в скуловой кости,
  - e) в носовых костях
2. В каком возрасте чаще возникает рак челюсти:
  - a) в возрасте 40-60 лет
  - b) в детском
  - c) юношеском
  - d) в возрасте 20-40 лет
3. Первичный (центральный) рак челюсти:
  - a) локализуется в толще кости;
  - b) возникает при распространении опухолевого процесса из окружающих тканей на кость.;
4. Вторичный рак челюсти:
  - a) возникает при распространении опухолевого процесса из окружающих тканей на кость
  - b) локализуется в толще кости;
5. Синоним первичного (центрального) рака челюсти:
  - a) одонтогенная карцинома;
  - b) саркома челюсти,
  - c) саркома Юинга;
  - d) болезнь Педжета;
  - e) саркоидоз;
6. Какие первые симптомы одонтогенной карциномы (первичного рака челюсти):
  - a) боль в зубах и их подвижность;
  - b) деформация челюсти;
  - c) изъязвление десны;
  - d) патологический перелом.
7. При одонтогенной карциноме на рентгенограмме репаративные процессы в челюсти:
  - a) отсутствуют
  - b) ярко выражены
  - c) выражены, но не очень сильно
  - d) слабовыражены
8. Рентгенологическая картина одонтогенной карциномы (первичного рака) нижней челюсти:
  - a) очаг разрежения костной ткани без четких границ, репаративные процессы в окружающей кости отсутствуют;
  - b) очаг разрежения костной ткани с четкими границами, репаративные процессы в окружающей кости отсутствуют;
  - c) очаг разрежения костной ткани с четкими границами, выражены репаративные

- процессы в окружающей кости;
- d) очаг разрежения костной ткани без четких границ, выражены репаративные процессы в окружающей кости;
- 9 Источником развития вторичного рака челюсти не может быть::
- эпителиальные клетки Малассе, локализованные в толще челюсти
  - эпителий слизистой оболочки верхнечелюстной пазухи
  - эпителий слизистой оболочки полости носа
  - эпителий слизистой оболочки альвеолярного отростка
  - эпителий слизистой оболочки неба
10. Найдите в описании раковую язву:
- края вывернутые, изъеденные, дно изрытое, глубокое и основание плотное, легко кровоточит, форма неправильная, кортикальная поверхность челюсти разрушена;
  - неправильная форма, мягкое основание, при пальпации болезненная;
  - подрытые, мягкие и нависающие края, болезненная, дно кровоточивое, покрытое мягкими узелками желтого цвета;
  - плотная, инфильтрированная, имеются очаги абсцедирования в нескольких участках, грануляции вялые и легко кровоточат, имеются свищевые ходы со скудным гнойным отделяемым;
  - ровные и немного возвышающиеся над здоровой кожей края, основание язвы хрящеподобной консистенции, поверхность язвы гладкая и красного цвета, в некоторых местах покрыта налетом серо-желтого цвета;
  - края отечные и уплотнены, подрытые, локализуется на слизистой оболочке с язычной стороны в области нижних резцов, слизистая оболочка вокруг язвы цианотичная и пастозная.;

**Ответы:** везде правильный ответ- а

4) *Подготовить рефераты на темы:*

- Язвенно-инфильтративная форма рака губы
- Рак слизистой оболочки рта
- Экзофитная форма рака губы

### **Рекомендуемая литература:**

#### ***Основная:***

- Челюстно-лицевая хирургия: под редакцией профессора А. Ю. Дробышева, профессора О. О. Янушевича. Москва: ГЭОТАР-Медиа, 2018. - 876 с
- Хирургическая стоматология: учебник под ред. С.В. Тарасенко М.: ГЭОТАР-Медиа, 2020. - 672 с.
- Местное обезболивание в стоматологии, топографо-анатомическое обоснование способов его применения [Электронный ресурс]: учебное пособие / С. Н. Громова [и др.]. Киров : ФГБОУ ВО Кировский ГМУ Минздрава России, 2018. - 166 с

#### ***Дополнительная:***

- Хирургическая стоматология: учебник. Под ред. В. В. Афанасьева М.: ГЭОТАР-Медиа, 2016
- Хирургическая стоматология: национальное руководство ред. А. А. Кулаков М. : ГЭОТАР-Медиа, 2021

### **Тема 2.12: Злокачественные новообразования языка.**

**Цель:** Изучить злокачественные опухоли полости рта и челюстей

#### **Задачи:**

Рассмотреть:

- Диагностику, дифференциальную диагностику, лечение злокачественных опухолей полости рта и челюстей.

Обучить:

- Диагностике и лечению опухолей полости рта и челюстей.

Изучить:

- Клинику злокачественных опухолей полости рта и челюстей.
- Анатомо-топографические особенности челюстно-лицевой области.

Сформировать:

- Понятия о клинических рекомендациях (протоколы лечения) по вопросам оказания медицинской помощи.
- Порядки оказания медицинской помощи при стоматологических заболеваниях.
- Стандарты медицинской помощи при стоматологических заболеваниях.

**Обучающийся должен знать:**

- Анатомию головы и шеи.
- Дополнительные методы обследования
- Рак кожи лица: клиника, диагностика, дифференциальная диагностика, лечение.
- Рак языка: клиника, диагностика, дифференциальная диагностика, лечение.
- Современные представления о биологической сущности опухолей.

**Обучающийся должен уметь:**

- Проводить дифференциальную диагностику травм ЧЛЮ.
- Планировать лечение больных с травмами ЧЛЮ.
- Назначить и оценить результаты дополнительных методов исследования.

**Обучающийся должен владеть:**

- Навыком осмотра
- Навыком сбора анамнеза, постановки предварительного диагноза
- Навыком местного обезболивания в челюстно-лицевой области

**Самостоятельная аудиторная работа обучающихся по теме:**

**1. Ответить на вопросы по теме занятия:**

- 1) Рак кожи лица: клиника, диагностика, дифференциальная диагностика, лечение.
- 2) Рак языка: клиника, диагностика, дифференциальная диагностика, лечение.
- 3) Современные представления о биологической сущности опухолей.

**2. Практическая подготовка.**

1) Освоить манипуляции:

- Сбор анамнеза, осмотра больного, чтения рентгенограммы, проведение диагностики и дифференциальной диагностики, планирование лечения больных с челюстно-лицевой патологией по теме практического занятия. Определить индексы распространённости и интенсивности кариеса зубов.
  - Лечение больных под руководством преподавателя по теме практического занятия. Записать карту стоматологического осмотра.
  - Написание истории болезни согласно протоколам ведения больных по теме практического занятия
- 2) Заслушать рефераты:
- Экзофитная форма рака языка
  - Эндофитная форма рака языка

**3. Решить ситуационные задачи:**

**Алгоритм разбора задачи:**

- проанализировать данные представленные в задаче (жалобы и данные объективного обследования пациента);
- на основании клинических данных и методов дополнительного исследования сформулировать диагноз;
- какие дополнительные методы обследования необходимы для подтверждения диагноза;

### **Пример разбора задачи по алгоритму:**

Больной К., 59 лет, в ноябре 1997г. поставлен диагноз: воспаление околоушной слюнной железы справа. Жалобы на боль стреляющего характера в правой околоушной области с иррадиацией в правое ухо. Открывание рта ограничено до 2см. Три года назад оперирован по поводу опухоли мочевого пузыря. Спустя 11 месяцев повторно проводилась электрокоагуляция первичного очага по поводу остатков опухоли. Спустя еще 1 месяц в радиологическом отделении городской больницы больной прошел курс дистанционной гамматерапии (6430 рад) суммарно с двух полей (живот, крестец).

Считает себя больным с августа 1997г., когда впервые возникла боль в околоушной области справа.

Уже тогда она носила постоянный характер и не исчезала после применения согревающих компрессов.

При внешнем осмотре в околоушной области справа определяется деформация контуров лица за счет имеющегося новообразования.

В указанной области прощупывается плотный конгломерат размером 3,5х4 см. Пальпация вызывает усиление умеренной болезненности с иррадиацией в ухо.

Кожные покровы над новообразованием обычного цвета, свободно собираются в складку. В подчелюстной области с правой стороны определяются увеличенные и ограниченно подвижные лимфатические узлы. Открывание рта возможно до 2см.

Пальпация крыловидно-челюстного пространства справа болезненна.

На рентгенограмме височно-нижнечелюстного сочленения справа контуры суставной головки нечеткие и неровные.

Имеются участки разрежения костной ткани.

Экскурсии суставной головки ограничены.

Такая рентгенологическая картина соответствует злокачественному поражению правого суставного отростка нижней челюсти.

В целях уточнения диагноза проведена диагностическая пункция. Цитологическое исследование: рак с элементами ороговения.

В цитологическом препарате обилие элементов железистого эпителия в разных стадиях ороговения, ярко выраженный клеточный полиморфизм. Встречаются отдельные резко атипичные элементы и группы уродливых и лишенных протоплазмы клеток.

#### **Контрольные вопросы:**

1)Поставить диагноз?

2)Какие дополнительные методы обследования необходимо назначить?

#### **Ответ:**

1)Метастатический рак суставного отростка нижней челюсти справа.

2)Биопсия, диагностическая пункция. КТ

#### **Задача для самостоятельного разбора на занятии:**

У больного на коже щеки имеется опухоль около 1 см в диаметре, в центре кожа истончена, покрыта коркой. Основание не инфильтрировано. Регионарные лимфоузлы не увеличены. Болен в течение года.

Контрольные вопросы:

1)Поставить диагноз?

2)Какие дополнительные методы обследования необходимо назначить?

3)Составить план лечения?

#### **4. Задания для групповой работы**

- 1) Установка положения пациента и положения врача, света стоматологического светильника для обследования внешнего вида стоматологического пациента, особенности для обследования верхней и нижней челюсти с соблюдением эргономических принципов, техники безопасности, и санитарно-эпидемиологического режима (на студентах).
- 2) Опрос, выяснение жалоб, анамнеза заболевания, анамнеза жизни, общесоматического статуса,

аллергологического анамнеза.

- 3) Осмотр внешнего вида больного. Определение степени открывания рта. Осмотр полости рта стоматологического больного с помощью стоматологического инструментария (шпатель, зеркало, пинцет) (на студентах, на приеме хирурга-стоматолога)
- 4) Постановка предварительного диагноза.
- 5) Обход палат отделения челюстно-лицевой хирургии, опрос больных, проведение осмотра и перевязок.
- 6) Заполнение медицинской карты обследуемого стоматологического больного, постановка окончательного диагноза.

### **Самостоятельная внеаудиторная работа обучающихся по теме:**

*1) Ознакомиться с теоретическим материалом по теме занятия с использованием конспектов лекций и/или рекомендуемой учебной литературы.*

*2) Ответить на вопросы для самоконтроля:*

1. Рак кожи лица: клиника, диагностика, дифференциальная диагностика, лечение.
2. Рак языка: клиника, диагностика, дифференциальная диагностика, лечение.
3. Современные представления о биологической сущности опухолей.

*3) Проверить свои знания с использованием тестового контроля:*

1. В какой кости наиболее часто возникает рак:
  - a) в верхне-челюстной кости;
  - b) в нижне-челюстной кости;
  - c) в лобной кости;
  - d) в скуловой кости,
  - e) в носовых костях
2. В каком возрасте чаще возникает рак челюсти:
  - a) в возрасте 40-60 лет
  - b) в детском
  - c) юношеском
  - d) в возрасте 20-40 лет
3. Первичный (центральный) рак челюсти:
  - a) локализуется в толще кости;
  - b) возникает при распространении опухолевого процесса из окружающих тканей на кость.;
4. Вторичный рак челюсти:
  - a) возникает при распространении опухолевого процесса из окружающих тканей на кость
  - b) локализуется в толще кости;
5. Синоним первичного (центрального) рака челюсти:
  - a) одонтогенная карцинома;
  - b) саркома челюсти,
  - c) саркома Юинга;
  - d) болезнь Педжета;
  - e) саркоидоз;
6. Какие первые симптомы одонтогенной карциномы (первичного рака челюсти):
  - a) боль в зубах и их подвижность;
  - b) деформация челюсти;
  - c) изъязвление десны;
  - d) патологический перелом.
7. При одонтогенной карциноме на рентгенограмме репаративные процессы в челюсти:
  - a) отсутствуют
  - b) ярко выражены
  - c) выражены, но не очень сильно

- d) слабовыражены
8. Рентгенологическая картина одонтогенной карциномы (первичного рака) нижней челюсти:
- a) очаг разрежения костной ткани без четких границ, репаративные процессы в окружающей кости отсутствуют;
  - b) очаг разрежения костной ткани с четкими границами, репаративные процессы в окружающей кости отсутствуют;
  - c) очаг разрежения костной ткани с четкими границами, выражены репаративные процессы в окружающей кости;
  - d) очаг разрежения костной ткани без четких границ, выражены репаративные процессы в окружающей кости;
- 9 Источником развития вторичного рака челюсти не может быть:
- a) эпителиальные клетки Малассе, локализованные в толще челюсти
  - b) эпителий слизистой оболочки верхнечелюстной пазухи
  - c) эпителий слизистой оболочки полости носа
  - d) эпителий слизистой оболочки альвеолярного отростка
  - e) эпителий слизистой оболочки неба
10. Найдите в описании раковую язву:
- a) края вывернутые, изъеденные, дно изрытое, глубокое и основание плотное, легко кровоточит, форма неправильная, кортикальная поверхность челюсти разрушена;
  - b) неправильная форма, мягкое основание, при пальпации болезненная;
  - c) подрытые, мягкие и нависающие края, болезненная, дно кровоточивое, покрытое мягкими узелками желтого цвета;
  - d) плотная, инфильтрированная, имеются очаги абсцедирования в нескольких участках, грануляции вялые и легко кровоточат, имеются свищевые ходы со скудным гнойным отделяемым;
  - e) ровные и немного возвышающиеся над здоровой кожей края, основание язвы хрящеподобной консистенции, поверхность язвы гладкая и красного цвета, в некоторых местах покрыта налетом серо-желтого цвета;
  - f) края отечные и уплотнены, подрытые, локализуется на слизистой оболочке с язычной стороны в области нижних резцов, слизистая оболочка вокруг язвы цианотичная и пастозная.;

**Ответы:** везде правильный ответ- а

*4) Подготовить рефераты:*

- Экзофитная форма рака языка
- Эндофитная форма рака языка

**Рекомендуемая литература:**

**Основная:**

1. Челюстно-лицевая хирургия: под редакцией профессора А. Ю. Дробышева, профессора О. О. Янушевича. Москва: ГЭОТАР-Медиа, 2018. - 876 с
2. Хирургическая стоматология: учебник под ред. С.В. Тарасенко М.: ГЭОТАР-Медиа, 2020. - 672 с.
3. Местное обезболивание в стоматологии, топографо-анатомическое обоснование способов его применения [Электронный ресурс]: учебное пособие / С. Н. Громова [и др.]. Киров : ФГБОУ ВО Кировский ГМУ Минздрава России, 2018. - 166 с

**Дополнительная:**

1. Хирургическая стоматология: учебник. Под ред. В. В. Афанасьева М.: ГЭОТАР-Медиа, 2016
2. Хирургическая стоматология: национальное руководство ред. А. А. Кулаков М. : ГЭОТАР-Медиа, 2021

## **Тема 2.13: Злокачественные новообразования верхней и нижней челюстей.**

**Цель:** Изучить злокачественные опухоли полости рта и челюстей

### **Задачи:**

Рассмотреть:

- Диагностику, дифференциальную диагностику, лечение злокачественных опухолей полости рта и челюстей.

Обучить:

- Диагностике и лечению опухолей полости рта и челюстей.

Изучить:

- Клинику злокачественных опухолей полости рта и челюстей.
- Анатомо-топографические особенности челюстно-лицевой области.

Сформировать:

- Понятия о клинических рекомендациях (протоколы лечения) по вопросам оказания медицинской помощи.
- Порядки оказания медицинской помощи при стоматологических заболеваниях.
- Стандарты медицинской помощи при стоматологических заболеваниях.

### **Обучающийся должен знать:**

- Анатомию головы и шеи.
- Дополнительные методы обследования
- Рак кожи лица: клиника, диагностика, дифференциальная диагностика, лечение.
- Рак верхней челюсти: клиника, диагностика, дифференциальная диагностика, лечение.
- Современные представления о биологической сущности опухолей.

### **Обучающийся должен уметь:**

- Проводить дифференциальную диагностику травм ЧЛЮ.
- Планировать лечение больных с травмами ЧЛЮ.
- Назначить и оценить результаты дополнительных методов исследования.

### **Обучающийся должен владеть:**

- Навыком осмотра
- Навыком сбора анамнеза, постановки предварительного диагноза
- Навыком местного обезболивания в челюстно-лицевой области

## **Самостоятельная аудиторная работа обучающихся по теме:**

### **1. Ответить на вопросы по теме занятия:**

- 1) Рак нижней челюсти: клиника, диагностика, дифференциальная диагностика, лечение.
- 2) Рак верхней челюсти: клиника, диагностика, дифференциальная диагностика, лечение.
- 3) Современные представления о биологической сущности опухолей.
- 4) Остеосаркомы, хондросаркома

### **2. Практическая подготовка.**

1) Освоить манипуляции:

- Сбора анамнеза, осмотра больного, чтения рентгенограммы, проведение диагностики и дифференциальной диагностики, планирование лечения больных с челюстно-лицевой патологией по теме практического занятия. Определить индексы распространённости и интенсивности кариеса зубов.
- Лечение больных под руководством преподавателя по теме практического занятия. Записать карту стоматологического осмотра.
- Написание истории болезни согласно протоколам ведения больных по теме практического занятия

2) Заслушать рефераты на темы:

- Первичный рак нижней челюсти

### 3. Решить ситуационные задачи:

#### **Алгоритм разбора задачи:**

- проанализировать данные представленные в задаче (жалобы и данные объективного обследования пациента);
- на основании клинических данных и методов дополнительного исследования сформулировать диагноз;
- какие дополнительные методы обследования необходимы для подтверждения диагноза;

#### **Пример разбора задачи по алгоритму:**

Больная Б., 4,5 лет, за 1,5 месяцев до госпитализации осмотрена стоматологом по поводу «болячек на губе», появившихся на фоне повышения температуры. Диагностирован herpes Labialis, рекомендованы прижигания 1% бриллиантовым зеленым. За это время возникла язва на нижней губе, которая постепенно увеличивалась до 10 мм, периодически из нее возникало кровотечение, ухудшилось общее состояние ребенка, появились вялость, утомляемость, бледность, сохранялась субфебрильная температура. По назначению педиатра выполнен анализ крови: Нб 83 г/л, эр.  $3,0 \cdot 10^{12}/л$ , тр.  $40 \cdot 10^9/л$ , л.  $7,0 \cdot 10^9/л$ , мбл. 73%, п. 0%, с. 2%, лим. 15%; СОЭ 37 мм/ч.

При исследовании костного мозга: 93% лимфобластов.

Стоматологический статус: на нижней губе имелась выпуклая язва с геморрагической коркой диаметром 1см, окруженная валиком, на верхней губе - мелкие «свежие» эрозии. Слизистая оболочка полости рта бледная, чистая.

#### **Контрольные вопросы:**

- 1) Поставить диагноз?
- 2) Какие дополнительные методы обследования необходимо назначить?

#### **Эталон ответа:**

- 1) Острый лимфобластный лейкоз, стадия разгара. Хронический рецидивирующий герпетический стоматит.
- 2) Общий анализ крови, диагностическая пункция, биопсия

#### **Задача для самостоятельного разбора на занятии:**

Больная Л., 6 лет, за месяц до госпитализации лечилась в стоматологической поликлинике по поводу хронического периодонтита 65 зуба. Через неделю появились признаки периостита, зуб удален. В течение следующей недели отечность переходной складки верхней челюсти слева сохранялась, появился инфильтрат в области подвижных 63,64 зубов. Поступила в стоматологический стационар, где по поводу острого серозного периостита верхней челюсти произведена периостотомия. На рентгенограмме: горизонтальная резорбция кости верхней челюсти в области 63,64,65 зубов. Цитология раневого экссудата: элементы воспаления, некоторые дегенеративные изменения, «голые» ядра. Анализ крови при поступлении в Детский гематологический центр: эр.  $2,6 \cdot 10^{12}/л$ , л.  $14,1 \cdot 10^9/л$ ; бл. 45%. В костном мозге – 70% лимфобл. При осмотре: бледность кожных покровов, шейные, поднижнечелюстные и надключичные лимфатические узлы величиной до 1см, слизистая оболочка полости рта бледная. В лунках, удаленных более 10 дней тому назад, 63,64 зубов выбухала яркая «грануляционная» ткань, площадь лунок не сократилась. В области 64,65 зубов безболезненные инфильтраты плотноэластической консистенции до 25 мм в диаметре, эпителий на поверхности инфильтратов истончен, заметны 3 очага поверхностного некроза без признаков воспаления.

#### **Контрольные вопросы:**

- 1) Поставить диагноз?
- 2) Какие дополнительные методы обследования необходимо назначить?
- 3) Составить план лечения?

### 4. Задания для групповой работы

- 1) Установка положения пациента и положения врача, света стоматологического светильника для обследования внешнего вида стоматологического пациента, особенности для обследования верхней и нижней челюсти с соблюдением эргономических принципов, техники безопасности,

- и санитарно-эпидемиологического режима (на студентах).
- 2) Опрос, выяснение жалоб, анамнеза заболевания, анамнеза жизни, общесоматического статуса, аллергологического анамнеза.
  - 3) Осмотр внешнего вида больного. Определение степени открывания рта. Осмотр полости рта стоматологического больного с помощью стоматологического инструментария (шпатель, зеркало, пинцет) (на студентах, на приеме хирурга-стоматолога)
  - 4) Постановка предварительного диагноза.
  - 5) Обход палат отделения челюстно-лицевой хирургии, опрос больных, проведение осмотра и перевязок.
  - 6) Заполнение медицинской карты обследуемого стоматологического больного, постановка окончательного диагноза.

**Самостоятельная внеаудиторная работа обучающихся по теме:**

1) *Ознакомиться с теоретическим материалом по теме занятия с использованием конспектов лекций и/или рекомендуемой учебной литературы.*

2) *Ответить на вопросы для самоконтроля:*

- 1) Рак нижней челюсти: клиника, диагностика, дифференциальная диагностика, лечение.
- 2) Рак верхней челюсти: клиника, диагностика, дифференциальная диагностика, лечение.
- 3) Современные представления о биологической сущности опухолей.
- 4) Остеосаркомы, хондросаркома

3) *Проверить свои знания с использованием тестового контроля:*

1. В какой кости наиболее часто возникает рак:
  - a) в верхнечелюстной кости;
  - b) в нижнечелюстной кости;
  - c) в лобной кости;
  - d) в скуловой кости,
  - e) в носовых костях
2. В каком возрасте чаще возникает рак челюсти:
  - a) в возрасте 40-60 лет
  - b) в детском
  - c) юношеском
  - d) в возрасте 20-40 лет
3. Первичный (центральный) рак челюсти:
  - a) локализуется в толще кости;
  - b) возникает при распространении опухолевого процесса из окружающих тканей на кость.;
4. Вторичный рак челюсти:
  - a) возникает при распространении опухолевого процесса из окружающих тканей на кость
  - b) локализуется в толще кости;
5. Синоним первичного (центрального) рака челюсти:
  - a) одонтогенная карцинома;
  - b) саркома челюсти,
  - c) саркома Юинга;
  - d) болезнь Педжета;
  - e) саркоидоз;
6. Какие первые симптомы одонтогенной карциномы (первичного рака челюсти):
  - a) боль в зубах и их подвижность;
  - b) деформация челюсти;
  - c) изъязвление десны;
  - d) патологический перелом.
7. При одонтогенной карциноме на рентгенограмме репаративные процессы в челюсти:

- a) отсутствуют
  - b) ярко выражены
  - c) выражены, но не очень сильно
  - d) слабовыражены
8. Рентгенологическая картина одонтогенной карциномы (первичного рака) нижней челюсти:
- a) очаг разрежения костной ткани без четких границ, репаративные процессы в окружающей кости отсутствуют;
  - b) очаг разрежения костной ткани с четкими границами, репаративные процессы в окружающей кости отсутствуют;
  - c) очаг разрежения костной ткани с четкими границами, выражены репаративные процессы в окружающей кости;
  - d) очаг разрежения костной ткани без четких границ, выражены репаративные процессы в окружающей кости;
- 9 Источником развития вторичного рака челюсти не может быть::
- a) эпителиальные клетки Малаяссе, локализованные в толще челюсти
  - b) эпителий слизистой оболочки верхнечелюстной пазухи
  - c) эпителий слизистой оболочки полости носа
  - d) эпителий слизистой оболочки альвеолярного отростка
  - e) эпителий слизистой оболочки неба
10. Найдите в описании раковую язву:
- a) края вывернутые, изъеденные, дно изрытое, глубокое и основание плотное, легко кровоточит, форма неправильная, кортикальная поверхность челюсти разрушена;
  - b) неправильная форма, мягкое основание, при пальпации болезненная;
  - c) подрывные, мягкие и нависающие края, болезненная, дно кровоточивое, покрытое мягкими узелками желтого цвета;
  - d) плотная, инфильтрированная, имеются очаги абсцедирования в нескольких участках, грануляции вялые и легко кровоточат, имеются свищевые ходы со скудным гнойным отделяемым;
  - e) ровные и немного возвышающиеся над здоровой кожей края, основание язвы хрящеподобной консистенции, поверхность язвы гладкая и красного цвета, в некоторых местах покрыта налетом серо-желтого цвета;
  - f) края отечные и уплотнены, подрывные, локализуется на слизистой оболочке с язычной стороны в области нижних резцов, слизистая оболочка вокруг язвы цианотичная и пастозная.;

**Ответы:** везде правильный ответ- а

4) *Подготовить рефераты на темы:*

- Первичный рак нижней челюсти
- Рак верхнечелюстной пазухи

### **Рекомендуемая литература:**

#### **Основная:**

1. Челюстно-лицевая хирургия: под редакцией профессора А. Ю. Дробышева, профессора О. О. Янушевича. Москва: ГЭОТАР-Медиа, 2018. - 876 с
2. Хирургическая стоматология: учебник под ред. С.В. Тарасенко М.: ГЭОТАР-Медиа, 2020. - 672 с.
3. Местное обезболивание в стоматологии, топографо-анатомическое обоснование способов его применения [Электронный ресурс]: учебное пособие / С. Н. Громова [и др.]. Киров : ФГБОУ ВО Кировский ГМУ Минздрава России, 2018. - 166 с

#### **Дополнительная:**

1. Хирургическая стоматология: учебник. Под ред. В. В. Афанасьева М.: ГЭОТАР-Медиа, 2016
2. Хирургическая стоматология: национальное руководство ред. А. А. Кулаков М. : ГЭОТАР-Медиа, 2021

### **Тема 2.14: Основные принципы и виды лечения злокачественных опухолей ЧЛЮ.**

**Цель:** Изучить общие принципы лечения больных со злокачественными опухолями челюстно-лицевой области.

**Задачи:**

Рассмотреть:

- Хирургические методы лечения.
- Лекарственную химиотерапию.
- Лучевую терапию

Обучить:

- Принципам лечения больных со злокачественными опухолями челюстно-лицевой области.

Изучить:

- Задачи врача-стоматолога в системе оказания специализированной помощи больным с опухолями челюстно-лицевой области.
- Анатомо-топографические особенности челюстно-лицевой области.

Сформировать:

- Понятия о клинических рекомендациях (протоколы лечения) по вопросам оказания медицинской помощи.
- Порядки оказания медицинской помощи при стоматологических заболеваниях.
- Стандарты медицинской помощи при стоматологических заболеваниях.

**Обучающийся должен знать:**

- Анатомию головы и шеи.
- Дополнительные методы обследования
- Хирургические методы лечения.
- Лекарственная химиотерапия.
- Лучевая терапия.
- Задачи врача-стоматолога в системе оказания специализированной помощи больным с опухолями челюстно-лицевой области.

**Обучающийся должен уметь:**

- Проводить дифференциальную диагностику травм ЧЛЮ.
- Планировать лечение больных с травмами ЧЛЮ.
- Назначить и оценить результаты дополнительных методов исследования.

**Обучающийся должен владеть:**

- Навыком осмотра
- Навыком сбора анамнеза, постановки предварительного диагноза
- Навыком местного обезболивания в челюстно-лицевой области

**Самостоятельная аудиторная работа обучающихся по теме:**

**1. Ответить на вопросы по теме занятия:**

1. Хирургические методы лечения злокачественных опухолей ЧЛЮ.
2. Лекарственная химиотерапия злокачественных опухолей ЧЛЮ.
3. Лучевая терапия злокачественных опухолей ЧЛЮ.
4. Задачи врача-стоматолога в системе оказания специализированной помощи больным с опухолями челюстно-лицевой области.

**2. Практическая подготовка.**

1) Освоить манипуляции:

- Сбор анамнеза, осмотра больного, чтения рентгенограммы, проведение диагностики и дифференциальной диагностики, планирование лечения больных с челюстно-лицевой

патологией по теме практического занятия. Определить индексы распространённости и интенсивности кариеса зубов.

- Лечение больных под руководством преподавателя по теме практического занятия. Записать карту стоматологического осмотра.
- Написание истории болезни согласно протоколам ведения больных по теме практического занятия

### **3. Решить ситуационные задачи:**

#### ***Алгоритм разбора задачи:***

- проанализировать данные представленные в задаче (жалобы и данные объективного обследования пациента);
- на основании клинических данных и методов дополнительного исследования сформулировать диагноз;
- какие дополнительные методы обследования необходимы для подтверждения диагноза;

#### ***Пример разбора задачи по алгоритму:***

Больной К., 59 лет, в ноябре 1997г. поставлен диагноз: воспаление околоушной слюнной железы справа. Жалобы на боль стреляющего характера в правой околоушной области с иррадиацией в правое ухо. Открывание рта ограничено до 2см. Три года назад оперирован по поводу опухоли мочевого пузыря. Спустя 11 месяцев повторно проводилась электрокоагуляция первичного очага по поводу остатков опухоли. Спустя еще 1 месяц в радиологическом отделении городской больницы больной прошел курс дистанционной гамматерапии (6430 рад) суммарно с двух полей (живот, крестец).

Считает себя больным с августа 1997г., когда впервые возникла боль в околоушной области справа.

Уже тогда она носила постоянный характер и не исчезала после применения согревающих компрессов.

При внешнем осмотре в околоушной области справа определяется деформация контуров лица за счет имеющегося новообразования.

В указанной области прощупывается плотный конгломерат размером 3,5х4 см. Пальпация вызывает усиление умеренной болезненности с иррадиацией в ухо.

Кожные покровы над новообразованием обычного цвета, свободно собираются в складку. В подчелюстной области с правой стороны определяются увеличенные и ограниченно подвижные лимфатические узлы. Открывание рта возможно до 2см.

Пальпация крыловидно-челюстного пространства справа болезненна.

На рентгенограмме височно-нижнечелюстного сочленения справа контуры суставной головки нечеткие и неровные.

Имеются участки разрежения костной ткани.

Экскурсии суставной головки ограничены.

Такая рентгенологическая картина соответствует злокачественному поражению правого суставного отростка нижней челюсти.

В целях уточнения диагноза проведена диагностическая пункция. Цитологическое исследование: рак с элементами орогования.

В цитологическом препарате обилие элементов железистого эпителия в разных стадиях орогования, ярко выраженный клеточный полиморфизм. Встречаются отдельные резко атипичные элементы и группы уродливых и лишенных протоплазмы клеток.

#### **Контрольные вопросы:**

- 1)Поставить диагноз?
- 2)Какие дополнительные методы обследования необходимо назначить?

#### **Эталон ответа:**

- 1)Метастатический рак суставного отростка нижней челюсти справа.
- 2) Биопсия, диагностическая пункция. КТ

#### **Задача для самостоятельного разбора на занятии:**

Больной длительное время находился на диспансерном наблюдении у

стоматолога по поводу плоской лейкоплакии слизистой оболочки щеки. В последние 2 недели появились бородавчатые разрастания и изъязвление в очаге лейкоплакии.

Контрольные вопросы:

- 1) Определите тактику стоматолога?
- 2) Определите план дальнейшего обследования.

#### **4. Задания для групповой работы**

- 1) Установка положения пациента и положения врача, света стоматологического светильника для обследования внешнего вида стоматологического пациента, особенности для обследования верхней и нижней челюсти с соблюдением эргономических принципов, техники безопасности, и санитарно-эпидемиологического режима (на студентах).
- 2) Опрос, выяснение жалоб, анамнеза заболевания, анамнеза жизни, общесоматического статуса, аллергологического анамнеза.
- 3) Осмотр внешнего вида больного. Определение степени открывания рта. Осмотр полости рта стоматологического больного с помощью стоматологического инструментария (шпатель, зеркало, пинцет) (на студентах, на приеме хирурга-стоматолога)
- 4) Постановка предварительного диагноза.
- 5) Обход палат отделения челюстно-лицевой хирургии, опрос больных, проведение осмотра и перевязок.
- 6) Заполнение медицинской карты обследуемого стоматологического больного, постановка окончательного диагноза.

#### **Самостоятельная внеаудиторная работа обучающихся по теме:**

1) *Ознакомиться с теоретическим материалом по теме занятия с использованием конспектов лекций и/или рекомендуемой учебной литературы.*

2) *Ответить на вопросы для самоконтроля:*

1. Хирургические методы лечения злокачественных опухолей ЧЛЮ.
2. Лекарственная химиотерапия злокачественных опухолей ЧЛЮ.
3. Лучевая терапия злокачественных опухолей ЧЛЮ.
4. Задачи врача-стоматолога в системе оказания специализированной помощи больным с опухолями челюстно-лицевой области.

3) *Проверить свои знания с использованием тестового контроля:*

1. Рак кожи лица T0N1M1. Какая это стадия распространения рака:
  - a) первая,
  - b) четвертая
  - c) вторая;
  - d) третья.
2. Рак кожи лица T3N2M0. Какая это стадия распространения рака:
  - a) вторая;
  - b) третья;
  - c) первая;
  - d) четвертая.
3. Рак кожи лица T1N0M1. Какая это стадия распространения рака:
  - a) первая;
  - b) третья;
  - c) четвертая.
4. Рак кожи лица T3N3M0. Какая это стадия распространения рака:
  - a) третья;
  - b) вторая;
  - c) первая;
  - d) четвертая.
5. Каким символом в классификации TNM обозначают рецидив рака:
  - a) p

- b) а
  - c) t
  - d) e
  - e) g.
6. Рак кожи лица T4N0M0. Какая это стадия распространения рака:
- a) четвертая
  - b) первая
  - c) вторая
  - d) третья
7. Экзофитная (папиллярная) форма рака редко встречается на:
- a) слизистой оболочке полости рта.
  - b) нижней губе;
  - c) верхней губе;
  - d) коже лица и шеи.
8. Рак кожи лица T4N1 M0. Какая это стадия распространения рака:
- a) коже лица и шеи;
  - b) четвертая
  - c) первая
  - d) вторая
  - e) третья
- 9 Инфильтративная форма рака редко встречается на:
- a) слизистой оболочке полости рта.
  - b) нижней губе;
  - c) верхней губе;
  - d) коже лица и шеи.
  - e) языке.
10. Рак кожи лица T4N2M0. Какая это стадия распространения рака:
- a) четвертая
  - b) первая
  - c) вторая
  - d) третья

**Ответы:** везде правильный ответ- а

### **Рекомендуемая литература:**

#### **Основная:**

1. Челюстно-лицевая хирургия: под редакцией профессора А. Ю. Дробышева, профессора О. О. Янушевича. Москва: ГЭОТАР-Медиа, 2018. - 876 с
2. Хирургическая стоматология: учебник под ред. С.В. Тарасенко М.: ГЭОТАР-Медиа, 2020. - 672 с.
3. Местное обезболивание в стоматологии, топографо-анатомическое обоснование способов его применения [Электронный ресурс]: учебное пособие / С. Н. Громова [и др.]. Киров : ФГБОУ ВО Кировский ГМУ Минздрава России, 2018. - 166 с

#### **Дополнительная:**

1. Хирургическая стоматология: учебник. Под ред. В. В. Афанасьева М.: ГЭОТАР-Медиа, 2016
2. Хирургическая стоматология: национальное руководство ред. А. А. Кулаков М. : ГЭОТАР-Медиа, 2021

### **Раздел 3 Воспалительные заболевания челюстно-лицевой области.**

#### **Тема 3.1: Воспалительные заболевания слюнных желез.**

**Цель:** Изучить воспалительные заболевания слюнных желёз.

#### **Задачи:**

Рассмотреть:

- Методику обследования больных с заболеваниями слюнных желёз.

Обучить:

- Принципам лечения воспалительных заболеваний слюнных желез.

Изучить:

- Острые эпидемические паротиты.
- Анатомо-топографические особенности челюстно-лицевой области.

Сформировать:

- Понятия о клинических рекомендациях (протоколы лечения) по вопросам оказания медицинской помощи.
- Порядки оказания медицинской помощи при стоматологических заболеваниях.
- Стандарты медицинской помощи при стоматологических заболеваниях.

**Обучающийся должен знать:**

- Анатомию головы и шеи.
- Дополнительные методы обследования
- Методика обследования больных с заболеваниями слюнных желёз.
- Классификация заболеваний слюнных желёз.
- Острые эпидемические паротиты. Этиология и патогенез. Клиника. Лечение. Профилактика.

**Обучающийся должен уметь:**

- Проводить дифференциальную диагностику травм ЧЛЮ.
- Планировать лечение больных с травмами ЧЛЮ.
- Назначить и оценить результаты дополнительных методов исследования.

**Обучающийся должен владеть:**

- Навыком осмотра
- Навыком сбора анамнеза, постановки предварительного диагноза
- Навыком местного обезболивания в челюстно-лицевой области

**Самостоятельная аудиторная работа обучающихся по теме:**

**1. Ответить на вопросы по теме занятия:**

- 1) Методика обследования больных с заболеваниями слюнных желёз.
- 2) Классификация заболеваний слюнных желёз.
- 3) Острые эпидемические паротиты. Этиология и патогенез. Клиника. Лечение. Профилактика.

**2. Практическая подготовка.**

1) Освоить манипуляции:

- Сбора анамнеза, осмотра больного, чтения рентгенограммы, проведение диагностики и дифференциальной диагностики, планирование лечения больных с челюстно-лицевой патологией по теме практического занятия. Определить индексы распространённости и интенсивности кариеса зубов.
- Лечение больных под руководством преподавателя по теме практического занятия. Записать карту стоматологического осмотра.
- Написание истории болезни согласно протоколам ведения больных по теме практического занятия

**3. Решить ситуационные задачи:**

**Алгоритм разбора задачи:**

- проанализировать данные представленные в задаче (жалобы и данные объективного обследования пациента);
- на основании клинических данных и методов дополнительного исследования сформулировать диагноз;
- какие дополнительные методы обследования необходимы для подтверждения диагноза;

**Пример разбора задачи по алгоритму:**

Больная В., 23 лет поступила с жалобами на болезненную припухлость околоушно-

жевательной области справа. Повышение температуры тела до 38,1.

Ранее подобные явления были около 3 лет назад. Лечилась в районной поликлинике по месту жительства, антибиотиками.

При внешнем осмотре определяется значительная припухлость околоушно-жевательной области справа. Кожа над припухлостью гиперемирована, в складку не собирается. При пальпации определяется плотная, болезненная припухлость, в центре которой имеется очаг глубокой флюктуации.

Открывание рта затруднено (до 2см между резцами).

Из околоушного протока справа слюна не выделяется.

**Контрольные вопросы:**

- 1)Поставить диагноз?
- 2)Какие дополнительные методы обследования необходимо назначить?
- 3)Составить план лечения?

**Эталон ответа:**

1. Предварительный диагноз обострение хронического сialoadенита околоушной слюнной железы справа.
2. Рентгенография с контрастированием околоушной слюнной железы
3. План лечения: госпитализация больного. Лечение комплексное. Назначается противовоспалительная, дезинтоксикационная терапия, витаминотерапия, симптоматическое лечение, массажирование и промывание слюнной железы через выводной проток, при ухудшении состояния или в случае неэффективности промывания вскрытие абсцесса и дренирование раны.

**Задача для самостоятельного разбора на занятии:**

Больная Л., 18 лет, воспитатель детского сада, жалуется на припухлость околоушно-жевательной области справа и слева, некоторую сухость в полости рта. Считает себя больной около 3-х дней. Сначала повысилась температура тела до 39°, затем появилась припухлость правой околоушно-жевательной области, а через 3 дня появилась припухлость левой околоушно-жевательной области.

При внешнем осмотре определяется припухлость правой и левой околоушно-жевательной области. Кожа над припухлостью в цвете не изменена, но напряжена. При пальпации припухлость плотно-эластичной консистенции, болезненна. Особенно сильная болезненность возникает при надавливании впереди козелка уха. Слизистая оболочка полости рта отечна, бледно-розового цвета. Секрет из околоушных протоков не выделяется.

**Контрольные вопросы:**

- 1)Поставить диагноз?
- 2)Какие дополнительные методы обследования необходимо назначить?
- 3)Составить план лечения?

**4. Задания для групповой работы**

- 1) Установка положения пациента и положения врача, света стоматологического светильника для обследования внешнего вида стоматологического пациента, особенности для обследования верхней и нижней челюсти с соблюдением эргономических принципов, техники безопасности, и санитарно-эпидемиологического режима (на студентах).
- 2) Опрос, выяснение жалоб, анамнеза заболевания, анамнеза жизни, общесоматического статуса, аллергологического анамнеза.
- 3) Осмотр внешнего вида больного. Определение степени открывания рта. Осмотр полости рта стоматологического больного с помощью стоматологического инструментария (шпатель, зеркало, пинцет) (на студентах, на приеме хирурга-стоматолога)
- 4) Постановка предварительного диагноза.
- 5) Обход палат отделения челюстно-лицевой хирургии, опрос больных, проведение осмотра и перевязок.
- 6) Заполнение медицинской карты обследуемого стоматологического больного, постановка окончательного диагноза.

- 7) Заслушать истории болезни на темы:
1. Лечение пациента со слюнокаменной болезнью
  2. Лечение пациента с сиалезом

**Самостоятельная внеаудиторная работа обучающихся по теме:**

*1) Ознакомиться с теоретическим материалом по теме занятия с использованием конспектов лекций и/или рекомендуемой учебной литературы.*

*2) Ответить на вопросы для самоконтроля:*

1. Методика обследования больных с заболеваниями слюнных желёз.
2. Классификация заболеваний слюнных желёз.
3. Острые эпидемические паротиты. Этиология и патогенез. Клиника. Лечение. Профилактика

*3) Проверить свои знания с использованием тестового контроля:*

1. Верхней границей расположения околоушной железы является:
  - a) скуловая дуга и наружный слуховой проход
  - b) скуловая кость;
  - c) скуловая кость и нижнечелюстной край верхней челюсти;
  - d) височная ямка.
2. Что является задней границей расположения околоушной железы:
  - a) сосцевидный отросток височной кости и грудино-ключично-сосцевидная мышца;
  - b) шиловидный отросток височной кости;
  - c) затылочная кость;
  - d) длинная мышца спины.
3. Книзу околоушная железа спускается:
  - a) несколько ниже угла нижней челюсти.
  - b) до средней трети ветви нижней челюсти;
  - c) до нижней трети ветви нижней челюсти;
  - d) до угла нижней челюсти;
4. С медиальной стороны околоушная железа отграничивается:
  - a) шиловидным отростком височной кости; мышцами, начинающимися от него и стенкой глотки;
  - b) стенкой глотки;
  - c) стенками глотки и пищевода;
  - d) наружной пластинкой крыловидного отростка клиновидной кости.
5. Околоушная железа делится на какие доли:
  - a) поверхностная и глубокая
  - b) передняя и задняя;
  - c) верхняя и нижняя;
  - d) передняя, задняя, поверхностная и глубокая;
  - e) верхняя, нижняя, поверхностная и глубокая.
6. Вес околоушной железы в среднем составляет:
  - e) 20-30 грамм;
  - f) 5-10 грамм;
  - g) 10-15 грамм;
  - h) 15-20 грамм;
  - i) 30-40 грамм,
  - j) 40-50 грамм.
7. Капсула околоушной железы с наружной стороны:
  - e) толстая и сплошная;
  - f) тонкая и несплошная;
  - g) толстая и несплошная;

- h) тонкая и сплошная.
- 8. Капсула околоушной железы с медиальной стороны
  - f) тонкая и несплошная;
  - g) тонкая и сплошная;
  - h) толстая и несплошная;
  - i) толстая и сплошная.
- 9 Какие артерии проходят через толщу околоушной железы:
  - f) наружная сонная артерия с ее ветвями (поверхностной височной и верхнечелюстной артериями);
  - g) внутренняя и наружная сонная артерия с ее ветвями (поверхностной височной и верхнечелюстной артериями),
  - h) лицевая артерия и внутренняя сонная артерия;
  - i) лицевая артерия и наружная сонная артерия с ее ветвями (поверхностной височной и верхнечелюстной артериями).
- 10. Какой нерв не проходит через околоушную железу:
  - f) задний ушной нерв
  - g) лицевой нерв,
  - h) ушно-височный нерв;
  - i) нервные волокна от ушного ганглия.

**Ответы:** везде правильный ответ- а

### **Рекомендуемая литература:**

#### **Основная:**

1. Челюстно-лицевая хирургия: под редакцией профессора А. Ю. Дробышева, профессора О. О. Янушевича. Москва: ГЭОТАР-Медиа, 2018. - 876 с
2. Хирургическая стоматология: учебник под ред. С.В. Тарасенко М.: ГЭОТАР-Медиа, 2020. - 672 с.
3. Местное обезболивание в стоматологии, топографо-анатомическое обоснование способов его применения [Электронный ресурс]: учебное пособие / С. Н. Громова [и др.]. Киров : ФГБОУ ВО Кировский ГМУ Минздрава России, 2018. - 166 с

#### **Дополнительная:**

1. Хирургическая стоматология: учебник. Под ред. В. В. Афанасьева М.: ГЭОТАР-Медиа, 2016
2. Хирургическая стоматология: национальное руководство ред. А. А. Кулаков М. : ГЭОТАР-Медиа, 2021

### **Тема 3.2: Слюннокаменная болезнь. Сиалозы.**

**Цель:** Изучить воспалительные заболевания слюнных желёз.

#### **Задачи:**

Рассмотреть:

- Методику обследования больных с заболеваниями слюнных желёз.

Обучить:

- Принципам лечения воспалительных заболеваний слюнных желез.

Изучить:

- Слюнно-каменную болезнь. Освоить реабилитацию после хирургического лечения.
- Острые неэпидемические сиаладениты.
- Анатомо-топографические особенности челюстно-лицевой области.

Сформировать:

- Понятия о клинических рекомендациях (протоколы лечения) по вопросам оказания медицинской помощи.
- Порядки оказания медицинской помощи при стоматологических заболеваниях.
- Стандарты медицинской помощи при стоматологических заболеваниях.

**Обучающийся должен знать:**

- Анатомию головы и шеи.
- Дополнительные методы обследования
- Методика обследования больных с заболеваниями слюнных желёз.
- Классификация заболеваний слюнных желёз.
- Хроническое воспаление слюнных желёз (сиаладенит). Этиология и патогенез. Патологическая анатомия. Клиника. Лечение. Профилактика.
- Слюнно-каменная болезнь. Этиология и патогенез. Клиника. Диагностика. Лечение. Реабилитация после хирургического лечения.

**Обучающийся должен уметь:**

- Проводить дифференциальную диагностику травм ЧЛЮ.
- Планировать лечение больных с травмами ЧЛЮ.
- Назначить и оценить результаты дополнительных методов исследования.

**Обучающийся должен владеть:**

- Навыком осмотра
- Навыком сбора анамнеза, постановки предварительного диагноза
- Навыком местного обезболивания в челюстно-лицевой области

**Самостоятельная аудиторная работа обучающихся по теме:****1. Ответить на вопросы по теме занятия:**

- 1) Методика обследования больных с заболеваниями слюнных желёз.
- 2) Классификация заболеваний слюнных желёз.
- 3) Хроническое воспаление слюнных желёз (сиаладенит). Этиология и патогенез. Патологическая анатомия. Клиника. Лечение. Профилактика.
- 4) Слюнно-каменная болезнь. Этиология и патогенез. Клиника. Диагностика. Лечение. Реабилитация после хирургического лечения.

**2. Практическая подготовка.**

## 1) Освоить манипуляции:

- Сбора анамнеза, осмотра больного, чтения рентгенограммы, проведение диагностики и дифференциальной диагностики, планирование лечения больных с челюстно-лицевой патологией по теме практического занятия. Определить индексы распространённости и интенсивности кариеса зубов.
- Лечение больных под руководством преподавателя по теме практического занятия. Записать карту стоматологического осмотра.
- Написание истории болезни согласно протоколам ведения больных по теме практического занятия

**3. Решить ситуационные задачи:****Алгоритм разбора задачи:**

- проанализировать данные представленные в задаче (жалобы и данные объективного обследования пациента);
- на основании клинических данных и методов дополнительного исследования сформулировать диагноз;
- какие дополнительные методы обследования необходимы для подтверждения диагноза;

**Пример разбора задачи по алгоритму:**

Больная В., 23 лет поступила с жалобами на болезненную припухлость околоушно-жевательной области справа. Повышение температуры тела до 38,1.

Ранее подобные явления были около 3 лет назад. Лечилась в районной поликлинике по месту жительства, антибиотиками.

При внешнем осмотре определяется значительная припухлость околоушно-жевательной области справа. Кожа над припухлостью гиперемирована, в складку не собирается. При пальпации определяется плотная, болезненная припухлость, в центре которой имеется очаг глубокой флюктуации.

Открывание рта затруднено (до 2см между резцами).  
Из околоушного протока справа слюна не выделяется.

**Контрольные вопросы:**

- 1)Поставить диагноз?
- 2)Какие дополнительные методы обследования необходимо назначить?
- 3)Составить план лечения?

**Эталон ответа:**

1. Предварительный диагноз обострение хронического сиалоаденита околоушной слюнной железы справа.
2. Рентгенография с контрастирования околоушной слюнной железы справа
3. План лечения: госпитализация больного. Лечение комплексное. Назначается противовоспалительная, дезинтоксикационная терапия, витаминотерапия, симптоматическое лечение, массажирование и промывание слюнной железы через выводной проток, при ухудшении состояния или в случае неэффективности промывания вскрытие абсцесса и дренирование раны.

**Задача для самостоятельного разбора на занятии:**

Больная В., 23 лет поступила с жалобами на болезненную припухлость околоушно-жевательной области справа. Повышение температуры тела до 38,1

Ранее подобные явления были около 3 лет назад. Лечилась в районной поликлинике по месту жительства, антибиотиками.

При внешнем осмотре определяется значительная припухлость околоушно-жевательной области справа. Кожа над припухлостью гиперемирована, в складку не собирается. При пальпации определяется плотная, болезненная припухлость, в центре которой имеется очаг глубокой флюктуации.

Открывание рта затруднено (до 2см между резцами).

Из околоушного протока справа слюна не выделяется.

**Контрольные вопросы:**

- 1)Поставить диагноз?
- 2)Какие дополнительные методы обследования необходимо назначить?
- 3)Составить план лечения?

**4. Задания для групповой работы**

- 1) Установка положения пациента и положения врача, света стоматологического светильника для обследования внешнего вида стоматологического пациента, особенности для обследования верхней и нижней челюсти с соблюдением эргономических принципов, техники безопасности, и санитарно-эпидемиологического режима (на студентах).
- 2) Опрос, выяснение жалоб, анамнеза заболевания, анамнеза жизни, общесоматического статуса, аллергологического анамнеза.
- 3) Осмотр внешнего вида больного. Определение степени открывания рта. Осмотр полости рта стоматологического больного с помощью стоматологического инструментария (шпатель, зеркало, пинцет) (на студентах, на приеме хирурга-стоматолога)
- 4) Постановка предварительного диагноза.
- 5) Обход палат отделения челюстно-лицевой хирургии, опрос больных, проведение осмотра и перевязок.
- 6) Заполнение медицинской карты обследуемого стоматологического больного, постановка окончательного диагноза.

**Самостоятельная внеаудиторная работа обучающихся по теме:**

1) Ознакомиться с теоретическим материалом по теме занятия с использованием конспектов лекций и/или рекомендуемой учебной литературы.

2) Ответить на вопросы для самоконтроля:

1. Методика обследования больных с заболеваниями слюнных желёз.
2. Классификация заболеваний слюнных желёз.

3. Хроническое воспаление слюнных желёз (сиаладенит). Этиология и патогенез. Патологическая анатомия. Клиника. Лечение. Профилактика.
  4. Слюнно-каменная болезнь. Этиология и патогенез. Клиника. Диагностика. Лечение. Реабилитация после хирургического лечения.
- 3) Проверить свои знания с использованием тестового контроля:
1. Верхней границей расположения околоушной железы является:
    - a) скуловая дуга и наружный слуховой проход
    - b) скуловая кость;
    - c) скуловая кость и нижнечелюстной край верхней челюсти;
    - d) височная ямка.
  2. Что является задней границей расположения околоушной железы:
    - a) сосцевидный отросток височной кости и грудино-ключично-сосцевидная мышца;
    - b) шиловидный отросток височной кости;
    - c) затылочная кость;
    - d) длинная мышца спины.
  3. Книзу околоушная железа спускается:
    - a) несколько ниже угла нижней челюсти.
    - b) до средней трети ветви нижней челюсти;
    - c) до нижней трети ветви нижней челюсти;
    - d) до угла нижней челюсти;
  4. С медиальной стороны околоушная железа отграничивается:
    - a) шиловидным отростком височной кости; мышцами, начинающимися от него и стенкой глотки;
    - b) стенкой глотки;
    - c) стенками глотки и пищевода;
    - d) наружной пластинкой крыловидного отростка клиновидной кости.
  5. Околоушная железа делится на какие доли:
    - a) поверхностная и глубокая
    - b) передняя и задняя;
    - c) верхняя и нижняя;
    - d) передняя, задняя, поверхностная и глубокая;
    - e) верхняя, нижняя, поверхностная и глубокая.
  6. Вес околоушной железы в среднем составляет:
    - a) 20-30 грамм;
    - b) 5-10 грамм;
    - c) 10-15 грамм;
    - d) 15-20 грамм;
    - e) 30-40 грамм,
    - f) 40-50 грамм.
  7. Капсула околоушной железы с наружной стороны:
    - a) толстая и сплошная;
    - b) тонкая и несплошная;
    - c) толстая и несплошная;
    - d) тонкая и сплошная.
  8. Капсула околоушной железы с медиальной стороны
    - a) тонкая и несплошная;
    - b) тонкая и сплошная;
    - c) толстая и несплошная;
    - d) толстая и сплошная.
  9. Какие артерии проходят через толщу околоушной железы:
    - a) наружная сонная артерия с ее ветвями (поверхностной височной и

- верхнечелюстной артериями);
- b) внутренняя и наружная сонная артерия с ее ветвями (поверхностной височной и верхнечелюстной артериями),
- c) лицевая артерия и внутренняя сонная артерия;
- d) лицевая артерия и наружная сонная артерия с ее ветвями (поверхностной височной и верхнечелюстной артериями).

10. Какой нерв не проходит через околоушную железу:

- a) задний ушной нерв
- b) лицевой нерв,
- c) ушно-височный нерв;
- d) нервные волокна от ушного ганглия.

**Ответы:** везде правильный ответ- а

### **Рекомендуемая литература:**

#### **Основная:**

1. Челюстно-лицевая хирургия: под редакцией профессора А. Ю. Дробышева, профессора О. О. Янушевича. Москва: ГЭОТАР-Медиа, 2018. - 876 с
2. Хирургическая стоматология: учебник под ред. С.В. Тарасенко М.: ГЭОТАР-Медиа, 2020. - 672 с.
3. Местное обезболивание в стоматологии, топографо-анатомическое обоснование способов его применения [Электронный ресурс]: учебное пособие / С. Н. Громова [и др.]. Киров : ФГБОУ ВО Кировский ГМУ Минздрава России, 2018. - 166 с

#### **Дополнительная:**

1. Хирургическая стоматология: учебник. Под ред. В. В. Афанасьева М.: ГЭОТАР-Медиа, 2016
2. Хирургическая стоматология: национальное руководство ред. А. А. Кулаков М. : ГЭОТАР-Медиа, 2021

### **Тема 3.3: Современная классификация заболеваний нервов лица**

**Цель:** Изучить хирургическое лечение при заболеваниях и повреждениях нервов челюстно-лицевой области.

#### **Задачи:**

Рассмотреть:

- Парез и паралич мимической мускулатуры (поражение лицевого нерва).
- Невралгию ветвей тройничного нерва, клинические проявления, дифференциальная диагностика

Обучить:

- Показаниям к оперативному лечению (декомпрессия, невролиз, сшивание нерва, фасциальная, мышечная, кожная пластика).

Изучить:

- Показания к применению консервативного, хирургического методов лечения.
- Анатомо-топографические особенности челюстно-лицевой области.

Сформировать:

- Понятия о клинических рекомендациях (протоколы лечения) по вопросам оказания медицинской помощи.
- Порядки оказания медицинской помощи при стоматологических заболеваниях.
- Стандарты медицинской помощи при стоматологических заболеваниях.

**Обучающийся должен знать:**

- Анатомию головы и шеи.
- Дополнительные методы обследования
- Парез и паралич мимической мускулатуры (поражение лицевого нерва).
- Показания к оперативному лечению (декомпрессия, невролиз, сшивание нерва, фасциальная, мышечная, кожная пластика).

- Невралгия ветвей тройничного нерва, клинические проявления, дифференциальная диагностика.
- Показания к применению консервативного, хирургического методов лечения

**Обучающийся должен уметь:**

- Проводить дифференциальную диагностику травм ЧЛЮ.
- Планировать лечение больных с травмами ЧЛЮ.
- Назначить и оценить результаты дополнительных методов исследования.

**Обучающийся должен владеть:**

- Навыком осмотра
- Навыком сбора анамнеза, постановки предварительного диагноза
- Навыком местного обезболивания в челюстно-лицевой области

**Самостоятельная аудиторная работа обучающихся по теме:**

**1. Ответить на вопросы по теме занятия:**

- 1) Парез и паралич мимической мускулатуры (поражение лицевого нерва).
- 2) Показания к оперативному лечению (декомпрессия, невролиз, сшивание нерва, фасциальная, мышечная, кожная пластика).
- 3) Невралгия ветвей тройничного нерва, клинические проявления, дифференциальная диагностика.
- 4) Показания к применению консервативного, хирургического методов лечения

**2. Практическая подготовка.**

1) Освоить манипуляции:

- Сбор анамнеза, осмотра больного, чтения рентгенограммы, проведение диагностики и дифференциальной диагностики, планирование лечения больных с челюстно-лицевой патологией по теме практического занятия. Определить индексы распространённости и интенсивности кариеса зубов.
- Лечение больных под руководством преподавателя по теме практического занятия. Записать карту стоматологического осмотра.
- Написание истории болезни согласно протоколам ведения больных по теме практического занятия

2) Заслушать презентации на темы:

- Пороки развития слюнных желез: пороки развития протоков (эктазия, сужение или стеноз); дистопия (гетеротопия) слюнных желез; аплазия слюнных желез.
- Повреждение слюнных желез: слюнной свищ; сужение (стриктура) протока; заращение слюнного протока; травматическая киста слюнной железы.
- Сиаладенозы (реактивно-дистрофические заболевания слюнных желез)
- Поражения тройничного нерва
- Постгерпетическая невралгия тройничного нерва
- Невралгия языкоглоточного нерва
- Редкие формы прозокраниалгии

**3. Решить ситуационные задачи:**

**Алгоритм разбора задачи:**

- проанализировать данные представленные в задаче (жалобы и данные объективного обследования пациента);
- на основании клинических данных и методов дополнительного исследования сформулировать диагноз;
- какие дополнительные методы обследования необходимы для подтверждения диагноза;

**Пример разбора задачи по алгоритму:**

Больной Р., 66 лет, поступил в клинику с жалобами на жгучую боль в области передних двух третей языка, при приеме пищи или разговоре.

Заболевание связывает с неудобным протезом.

При осмотре выявлено нарушение расстройства болевой и вкусовой чувствительности.

### **Контрольные вопросы:**

- 1) Поставить диагноз?
- 2) Какие дополнительные методы обследования необходимо назначить?
- 3) Составить план лечения?

### **Эталон ответа:**

1. Предварительный диагноз невралгия языкоглоточного нерва.
2. Пальпация триггерных точек, МРТ
3. Наркотические анальгетики (Анальгин, Трамадол); НПВС (Кеторол); Антигистаминные препараты (Лоратадин, Тавигил); Витамины группы В

### **Задача для самостоятельного разбора на занятии:**

Больной Т., 37 лет, поступил с жалобами на приступы острых болей в нижней части левой половины лица. Боли начинаются от 38 зуба, распространяются на левую половину нижней челюсти и иррадиируют в левый висок и левую половину верхней челюсти. Подобные приступы повторяются каждые 10—15 мин, возникают самопроизвольно, а также провоцируются едой, разговором и пр. Считает себя больным в течение 3 лет, когда появилась боль в области зубов нижней челюсти слева. Лечение зубов боли не сняло. После удаления третьего по счету 36 зуба боли приняли острый приступообразный характер. Лечился новокаиновыми и спиртовыми блокадами. Всего были произведены две алкоголизации III ветви левого тройничного нерва. Около года болей не было, затем они возобновились, принимал с эффектом тегретол. Через 1—2 месяца на фоне приема тегретола вновь стали появляться пароксизмы острых болей в нижней челюсти слева. Постепенное увеличение дозы тегретола до 6 таблеток в сутки болей не купировало.

Неврологический статус: болезненность в точке выхода III ветви левого тройничного нерва, курковые зоны у левого угла рта и на слизистой оболочке нижней челюсти слева и участок легкой гипалгезии величиной 3X2 см на левой половине лба.

### **Контрольные вопросы:**

- 1) Поставить диагноз?
- 2) Какие дополнительные методы обследования необходимо назначить?
- 3) Составить план лечения?

### **4. Задания для групповой работы**

- 1) Установка положения пациента и положения врача, света стоматологического светильника для обследования внешнего вида стоматологического пациента, особенности для обследования верхней и нижней челюсти с соблюдением эргономических принципов, техники безопасности, и санитарно-эпидемиологического режима (на студентах).
- 2) Опрос, выяснение жалоб, анамнеза заболевания, анамнеза жизни, общесоматического статуса, аллергологического анамнеза.
- 3) Осмотр внешнего вида больного. Определение степени открывания рта. Осмотр полости рта стоматологического больного с помощью стоматологического инструментария (шпатель, зеркало, пинцет) (на студентах, на приеме хирурга-стоматолога)
- 4) Постановка предварительного диагноза.
- 5) Обход палат отделения челюстно-лицевой хирургии, опрос больных, проведение осмотра и перевязок.
- 6) Заполнение медицинской карты обследуемого стоматологического больного, постановка окончательного диагноза.

### **Самостоятельная внеаудиторная работа обучающихся по теме:**

1) *Ознакомиться с теоретическим материалом по теме занятия с использованием конспектов лекций и/или рекомендуемой учебной литературы.*

2) *Ответить на вопросы для самоконтроля:*

1. Парез и паралич мимической мускулатуры (поражение лицевого нерва).
2. Показания к оперативному лечению (декомпрессия, невролиз, сшивание нерва, фасциальная, мышечная, кожная пластика).

3. Невралгия ветвей тройничного нерва, клинические проявления, дифференциальная диагностика.

4. Показания к применению консервативного, хирургического методов лечения

3) Проверить свои знания с использованием тестового контроля:

1. Укажите правильное расположение ресничного ганглия:

в толще жировой клетчатки, окружающей глазное яблоко, на латеральной поверхности зрительного нерва:

- a) у медиального угла глазного яблока, в толще жировой клетчатки;
- b) в толще жировой клетчатки у наружно-нижнего угла глазного яблока;
- c) в толще жировой клетчатки у верхне-наружного угла глазного яблока.

2. От ресничного узла отходят следующие ветви:

- a) ресничные нервы, которые иннервируют склеру и сетчатку глаза радужку (сфинктер и дилататор зрачка), ресничную мышцу и мышцу, поднимающую верхнее веко;
- b) ресничные нервы, которые иннервируют ресничную мышцу, а также мышцу, которая поднимает верхнее и опускает нижнее веки;
- c) ресничные нервы, которые иннервируют мышцы, поднимающие верхнее и опускающие нижнее веки.

3. Место расположения крылонёбного узла (ганглия):

- a) в крылонёбной ямке у крылонёбного отверстия;
- b) в крылонёбной ямке у овального отверстия;
- c) в крылонёбной ямке у круглого отверстия.

4. Крылонёбный ганглий является образованием какой нервной системы:

- a) парасимпатической
- b) симпатической;
- c) двигательной.

5. Какие волокна участвуют в формировании крыло-нёбного ганглия:

- a) парасимпатические - от большого каменистого нерва, симпатические - от глубокого каменистого нерва, чувствительные - от крылонебной веточки верхнечелюстного нерва
- b) симпатические - от верхнечелюстного нерва, парасимпатические - от большого каменистого нерва, чувствительные - от глубокого каменистого нерва-
- c) парасимпатические - от глубокого каменистого нерва, симпатические - от большого каменистого нерва, чувствительные - от верхнечелюстного нерва

6. От крылонёбного узла отходят следующие нервы:

- a) глазничные, задние верхние носовые ветви и нижние задние боковые носовые ветви, большой и малый нёбный нерв;
- b) глазничные, задние верхние носовые ветви, большой и малый нёбный нерв;
- c) глазничные, нижние задние боковые носовые ветви, большой и малый нёбный нерв;
- d) задние верхние носовые ветви, нижние задние боковые носовые ветви большой и малый небный нерв.

7. Местонахождение ушного ганглия:

- a) ниже овального отверстия с медиальной стороны нижнечелюстного нерва;
- b) выше овального отверстия с латеральной стороны нижнечелюстного нерва
- c) выше круглого отверстия с латеральной стороны верхнечелюстного нерва;
- d) выше круглого отверстия с медиальной стороны верхнечелюстного нерва.

8. Какие нервы участвуют в формировании ушного ганглия:

- a) чувствительный - от ушновисочной веточки нижнечелюстного нерва, парасимпатический - от языко-глоточного нерва, симпатический - от сплетения средней менингеальной артерии,

- b) чувствительный - от языкоглоточного нерва, парасимпатический от ушновисочной ветви нижнечелюстного нерва, симпатический - от сплетения средней менингеальной артерии,
- c) чувствительный - от ушновисочной веточки нижнечелюстного нерва, парасимпатический от сплетения средней менингеальной артерии, симпатический - от языкоглоточного нерва.

9 Поднижнечелюстной ганглий отдает ветви:

- a) к поднижнечелюстной железе и ее протоку;
- b) к поднижнечелюстной и подъязычной железам и их протокам;
- c) к поднижнечелюстной железе, ее протоку и частично к добавочной доле околоушной железы

10. Место расположения подъязычного ганглия:

- a) рядом с подъязычной железой;
- b) в толще подъязычной железы;
- c) в толще корня языка.

**Ответы:** везде правильный ответ- а

*4) Подготовить презентации на темы:*

- Пороки развития слюнных желез: пороки развития протоков (эктазия, сужение или стеноз); дистопия (гетеротопия) слюнных желез; аплазия слюнных желез.
- Повреждение слюнных желез: слюнной свищ; сужение (стриктура) протока; заращение слюнного протока; травматическая киста слюнной железы.
- Сиаладенозы (реактивно-дистрофические заболевания слюнных желез)
- Поражения тройничного нерва
- Постгерпетическая невралгия тройничного нерва
- Невралгия языкоглоточного нерва
- Редкие формы прозокраниалгии

### **Рекомендуемая литература:**

#### **Основная:**

1. Челюстно-лицевая хирургия: под редакцией профессора А. Ю. Дробышева, профессора О. О. Янушевича. Москва: ГЭОТАР-Медиа, 2018. - 876 с
2. Хирургическая стоматология: учебник под ред. С.В. Тарасенко М.: ГЭОТАР-Медиа, 2020. - 672 с.
3. Местное обезболивание в стоматологии, топографо-анатомическое обоснование способов его применения [Электронный ресурс]: учебное пособие / С. Н. Громова [и др.]. Киров : ФГБОУ ВО Кировский ГМУ Минздрава России, 2018. - 166 с

#### **Дополнительная:**

1. Хирургическая стоматология: учебник. Под ред. В. В. Афанасьева М.: ГЭОТАР-Медиа, 2016
2. Хирургическая стоматология: национальное руководство ред. А. А. Кулаков М. : ГЭОТАР-Медиа, 2021

## **Раздел 4 Заболевания височно-нижнечелюстного сустава.**

### **Тема 4.1: Заболевания и повреждения ВНЧС. Анкилозы ВНЧС.**

**Цель:** Изучить воспалительные и дистрофические заболевания височно-нижнечелюстного сустава.

#### **Задачи:**

Рассмотреть:

- Методику обследования больного с заболеванием ВНЧС.

Обучить:

- Принципам лечения воспалительных заболеваний ВНЧС.

Изучить:

- Артриты ВНЧС.
- Остеоартроз ВНЧС
- Синдром болевой дисфункции ВНЧС

Сформировать:

- Понятия о клинических рекомендациях (протоколы лечения) по вопросам оказания медицинской помощи.
- Порядки оказания медицинской помощи при стоматологических заболеваниях.
- Стандарты медицинской помощи при стоматологических заболеваниях.

**Обучающийся должен знать:**

- Анатомию головы и шеи.
- Дополнительные методы обследования
- Классификация заболеваний височно-нижнечелюстного сустава.
- Анатомия, функции и иннервация ВНЧС.
- Методика обследования больного с заболеванием ВНЧС.
- Артриты ВНЧС. Клиника, диагностика, лечение.
- Остеоартроз ВНЧС. Клиника, диагностика, лечение.
- Синдром болевой дисфункции ВНЧС. Клиника, диагностика, лечение

**Обучающийся должен уметь:**

- Проводить дифференциальную диагностику травм ЧЛЮ.
- Планировать лечение больных с травмами ЧЛЮ.
- Назначить и оценить результаты дополнительных методов исследования.

**Обучающийся должен владеть:**

- Навыком осмотра
- Навыком сбора анамнеза, постановки предварительного диагноза
- Навыком местного обезболивания в челюстно-лицевой области

**Самостоятельная аудиторная работа обучающихся по теме:**

**1. Ответить на вопросы по теме занятия:**

- 1) Классификация заболеваний височно-нижнечелюстного сустава.
- 2) Анатомия, функции и иннервация ВНЧС.
- 3) Методика обследования больного с заболеванием ВНЧС.
- 4) Артриты ВНЧС. Клиника, диагностика, лечение.
- 5) Остеоартроз ВНЧС. Клиника, диагностика, лечение.
- 6) Синдром болевой дисфункции ВНЧС. Клиника, диагностика, лечение

**2. Практическая подготовка.**

1) Освоить манипуляции:

- Сбора анамнеза, осмотра больного, чтения рентгенограммы, проведение диагностики и дифференциальной диагностики, планирование лечения больных с челюстно-лицевой патологией по теме практического занятия. Определить индексы распространённости и интенсивности кариеса зубов.
- Лечение больных под руководством преподавателя по теме практического занятия. Записать карту стоматологического осмотра.
- Написание истории болезни согласно протоколам ведения больных по теме практического занятия

2) Заслушать презентации на темы:

- Анкилозы. Клиника. Диагностика. Лечение.
- Привычный вывих ВНЧС. Клиника. Диагностика. Лечение
- Подвывих ВНЧС. Клиника. Диагностика. Лечение.
- Лечение воспалительных заболеваний ВНЧС
- Лечение пациента с анкилозом ВНЧС
- Лечение пациента с привычным вывихом ВНЧС
- Лечение пациента с костным анкилозом ВНЧС

### **3. Решить ситуационные задачи:**

#### **Алгоритм разбора задачи:**

- проанализировать данные представленные в задаче (жалобы и данные объективного обследования пациента);
- на основании клинических данных и методов дополнительного исследования сформулировать диагноз;
- какие дополнительные методы обследования необходимы для подтверждения диагноза;

#### **Пример разбора задачи по алгоритму:**

Больная Щ., 30 лет, обратилась с жалобами на боль в височно-нижнечелюстном суставе справа, которая возникла три недели назад после гриппа. Сначала возникло щелканье, затем боль. Объективно: гиперемия, отек в области сустава справа. Регионарные лимфатические узлы увеличены и болезненны. В крови лейкоцитов  $11 \times 10^9/\text{л}$  (11000), СОЭ 18 мм/ч. Температура  $37,5^\circ\text{C}$ .

Зубы здоровы, прикус ортогнатический с небольшим резцовым перекрытием. На томограмме костные структуры без изменения, суставная щель справа расширена.

#### **Контрольные вопросы:**

- 1) Поставить диагноз?
- 2) Какие дополнительные методы обследования необходимо назначить?
- 3) Составить план лечения?

#### **Эталон ответа:**

- 1) Предварительный диагноз обострение хронического артрита ВНЧС справа.
- 2) КТ, МРТ, аксиограмма, контрастная артротомография.
- 3) Иммобилизация челюсти в течение 2-3 дней, физиотерапия

#### **Задача для самостоятельного разбора на занятии:**

Больному Р., 36 лет, врач поставил больному диагноз - острый неспецифический артрит височно-нижнечелюстного сустава справа. Врач назначил для снятия острых воспалительных явлений гентамицин внутримышечно по 0,80 мг два раза в сутки в течение 6 суток. Через 5 дней температура снизилась до  $36,6^\circ$ , боли уменьшились, лимфатические узлы безболезненны. Проведена УВЧ-терапия, после чего боли исчезли. В крови лейкоцитов  $6,5 \times 10^9/\text{л}$  (6500), СОЭ 10 мм/ч. Движения челюсти свободные.

#### **Контрольные вопросы:**

- 1) Поставить диагноз?
- 2) Какие дополнительные методы обследования необходимо назначить?
- 3) Составить план лечения?

### **4. Задания для групповой работы**

- 1) Установка положения пациента и положения врача, света стоматологического светильника для обследования внешнего вида стоматологического пациента, особенности для обследования верхней и нижней челюсти с соблюдением эргономических принципов, техники безопасности, и санитарно-эпидемиологического режима (на студентах).
- 2) Опрос, выяснение жалоб, анамнеза заболевания, анамнеза жизни, общесоматического статуса, аллергологического анамнеза.
- 3) Осмотр внешнего вида больного. Определение степени открывания рта. Осмотр полости рта стоматологического больного с помощью стоматологического инструментария (шпатель, зеркало, пинцет) (на студентах, на приеме хирурга-стоматолога)
- 4) Постановка предварительного диагноза.
- 5) Обход палат отделения челюстно-лицевой хирургии, опрос больных, проведение осмотра и перевязок.
- 6) Заполнение медицинской карты обследуемого стоматологического больного, постановка окончательного диагноза.

#### **Самостоятельная внеаудиторная работа обучающихся по теме:**

1) Ознакомиться с теоретическим материалом по теме занятия с использованием конспектов лекций и/или рекомендуемой учебной литературы.

2) Ответить на вопросы для самоконтроля:

1. Классификация заболеваний височно-нижнечелюстного сустава.
2. Анатомия, функции и иннервация ВНЧС.
3. Методика обследования больного с заболеванием ВНЧС.
4. Артриты ВНЧС. Клиника, диагностика, лечение.
5. Остеоартроз ВНЧС. Клиника, диагностика, лечение.
6. Синдром болевой дисфункции ВНЧС. Клиника, диагностика, лечение

3) Проверить свои знания с использованием тестового контроля:

1. Височно-нижнечелюстной сустав - это парное сочленение, образованное нижнечелюстной и:

- a) височными костями,
- b) затылочной костью;
- c) верхнечелюстными костями;
- d) лобной костью;
- e) клиновидной костью.

2. Какой формы суставная головка мышцелкового отростка нижней челюсти:

- a) эллипсоидной;
- b) плоской;
- c) шаровидной;
- d) конусовидной.

3. Нижнечелюстная (суставная) ямка височной кости ограничивается спереди:

- a) суставным бугорком
- b) передним краем каменисто-барабанной щели;
- c) суставной ямкой;
- d) скуловым отростком

4. Нижнечелюстная (суставная) ямка височной кости ограничивается сзади:

- a) передним краем каменисто-барабанной щели;
- b) суставной ямкой;
- c) суставным бугорком,
- d) скуловым отростком

5. Каменисто-барабанная щель делит нижнечелюстную ямку на две части:

- a) переднюю и заднюю;
- b) внутреннюю и наружную;
- c) верхнюю и нижнюю

6. Височно-нижнечелюстной сустав относится к:

- a) инконгруэнтным суставам;
- b) конгруэнтным суставам;
- c) и к тем, и к другим.

7. За счет чего выравнивается инконгруэнтность височно-нижнечелюстного сустава:

- a) капсулы и диска;
- b) суставного бугорка и суставной ямки,
- c) суставной головки и диска;
- d) капсулы и связок,
- e) суставного бугорка капсулы, связок и диска

8. В каком возрасте суставной бугорок отсутствует:

- a) у новорожденных;
- b) до 5-6 летнего возраста;
- c) до 8-12 летнего возраста;
- d) до 16 летнего возраста;
- e) до 22 летнего возраста.

9 В каком возрасте появляется суставной бугорок:

- a) к 7-8 месяцу жизни ребенка;
- b) к 1 -2 месяцу жизни ребенка;
- c) к 3-6 месяцу жизни ребенка;
- d) к 1 -му году жизни ребенка;
- e) ко 2-му году жизни ребенка;
- f) к 3-му году жизни ребенка.

10. Суставной бугорок полностью оформляется в возрасте:

- a) 6-7 лет;
- b) 1-2-х лет;
- c) 2-3-х лет;
- d) 4-6 лет;
- e) 8-9 лет;
- f) 10-11 лет.

**Ответы:** везде правильный ответ- а

4) *Подготовить презентации на темы:*

- 1) Анкилозы. Клиника. Диагностика. Лечение.
- 2) Привычный вывих ВНЧС. Клиника. Диагностика. Лечение
- 3) Подвывих ВНЧС. Клиника. Диагностика. Лечение.
- 4) Лечение воспалительных заболеваний ВНЧС
- 5) Лечение пациента с анкилозом ВНЧС
- 6) Лечение пациента с привычным вывихом ВНЧС
- 7) Лечение пациента с костным анкилозом ВНЧС
- 8) Лечение пациента с подвывихом ВНЧС

**Рекомендуемая литература:**

**Основная:**

- 1. Челюстно-лицевая хирургия: под редакцией профессора А. Ю. Дробышева, профессора О. О. Янушевича. Москва: ГЭОТАР-Медиа, 2018. - 876 с
- 2. Хирургическая стоматология: учебник под ред. С.В. Тарасенко М.: ГЭОТАР-Медиа, 2020. - 672 с.
- 3. Местное обезболивание в стоматологии, топографо-анатомическое обоснование способов его применения [Электронный ресурс]: учебное пособие / С. Н. Громова [и др.]. Киров : ФГБОУ ВО Кировский ГМУ Минздрава России, 2018. - 166 с

**Дополнительная:**

- 1. Хирургическая стоматология: учебник. Под ред. В. В. Афанасьева М.: ГЭОТАР-Медиа, 2016
- 2. Хирургическая стоматология: национальное руководство ред. А. А. Кулаков М. : ГЭОТАР-Медиа, 2021

**Раздел 5 Основы пластики челюстно-лицевой хирургии.**

**Тема 5.1: Дефекты и деформации ЧЛЮ.**

**Цель:** Изучить восстановительную хирургию лица.

**Задачи:**

Рассмотреть:

- Анализ дефекта, оценку анатомических, функциональных и эстетических нарушений. Разработка плана лечения.

Обучить:

- Принципам лечения дефектов и деформаций ЧЛЮ.

Изучить:

- Задачи восстановительной хирургии челюстно-лицевой области.
- Виды дефектов и деформаций лица, причины их возникновения.

- Врожденные дефекты: аномалии развития, деформации, связанные с нарушением роста различных участков лица.
- Дефекты и деформации в результате травм, огнестрельных ранений, ожогов, воспалительных заболеваний.
- Дефекты после удаления опухолей лица и органов полости рта.
- Анатомо-топографические особенности челюстно-лицевой области.

**Сформировать:**

- Понятия о клинических рекомендациях (протоколы лечения) по вопросам оказания медицинской помощи.
- Порядки оказания медицинской помощи при стоматологических заболеваниях.
- Стандарты медицинской помощи при стоматологических заболеваниях.

**Обучающийся должен знать:**

- Анатомию головы и шеи.
- Дополнительные методы обследования
- Задачи восстановительной хирургии челюстно-лицевой области.
- Виды дефектов и деформаций лица, причины их возникновения.
- Врожденные дефекты: аномалии развития, деформации, связанные с нарушением роста различных участков лица.
- Дефекты и деформации в результате травм, огнестрельных ранений, ожогов, воспалительных заболеваний.
- Дефекты после удаления опухолей лица и органов полости рта.
- Анализ дефекта, оценка анатомических, функциональных и эстетических нарушений. Разработка плана лечения

**Обучающийся должен уметь:**

- Проводить дифференциальную диагностику травм ЧЛЮ.
- Планировать лечение больных с травмами ЧЛЮ.
- Назначить и оценить результаты дополнительных методов исследования.

**Обучающийся должен владеть:**

- Навыком осмотра
- Навыком сбора анамнеза, постановки предварительного диагноза
- Навыком местного обезболивания в челюстно-лицевой области

**Самостоятельная аудиторная работа обучающихся по теме:**

**1. Ответить на вопросы по теме занятия:**

- 1) Задачи восстановительной хирургии челюстно-лицевой области.
- 2) Виды дефектов и деформаций лица, причины их возникновения.
- 3) Врожденные дефекты: аномалии развития, деформации, связанные с нарушением роста различных участков лица.
- 4) Дефекты и деформации в результате травм, огнестрельных ранений, ожогов, воспалительных заболеваний.
- 5) Дефекты после удаления опухолей лица и органов полости рта.
- 6) Анализ дефекта, оценка анатомических, функциональных и эстетических нарушений. Разработка плана лечения

**2. Практическая подготовка.**

1) Освоить манипуляции:

- Сбора анамнеза, осмотра больного, чтения рентгенограммы, проведение диагностики и дифференциальной диагностики, планирование лечения больных с челюстно-лицевой патологией по теме практического занятия. Определить индексы распространенности и интенсивности кариеса зубов.
- Лечение больных под руководством преподавателя по теме практического занятия. Записать карту стоматологического осмотра.
- Написание истории болезни согласно протоколам ведения больных по теме практического

занятия

### **3. Решить ситуационные задачи:**

#### **Алгоритм разбора задачи:**

- проанализировать данные представленные в задаче (жалобы и данные объективного обследования пациента);
- на основании клинических данных и методов дополнительного исследования сформулировать диагноз;
- какие дополнительные методы обследования необходимы для подтверждения диагноза;

#### **Пример разбора задачи по алгоритму:**

Задача 1.

У больного имеется наружный слюнной свищ в околоушной области. Осмотрев больного, врач пришел к заключению, что необходимо провести пластику встречными треугольниками для закрытия наружного свища.

#### **Контрольные вопросы:**

1) По каким показаниям, в данном случае, выполняется эта операция - пластика встречными треугольными лоскутами?

#### **Эталон ответа:**

1) Для встречного обмена тканей.

#### **Задача для самостоятельного разбора на занятии:**

У больного имеется эпикантус. Осмотрев больного, врач решил проводить пластику встречными треугольными лоскутами.

#### **Контрольные вопросы:**

1) По каким показаниям, в данном случае, выполняется эта операция?

### **4. Задания для групповой работы**

- 1) Установка положения пациента и положения врача, света стоматологического светильника для обследования внешнего вида стоматологического пациента, особенности для обследования верхней и нижней челюсти с соблюдением эргономических принципов, техники безопасности, и санитарно-эпидемиологического режима (на студентах).
- 2) Опрос, выяснение жалоб, анамнеза заболевания, анамнеза жизни, общесоматического статуса, аллергологического анамнеза.
- 3) Осмотр внешнего вида больного. Определение степени открывания рта. Осмотр полости рта стоматологического больного с помощью стоматологического инструментария (шпатель, зеркало, пинцет) (на студентах, на приеме хирурга-стоматолога)
- 4) Постановка предварительного диагноза.
- 5) Обход палат отделения челюстно-лицевой хирургии, опрос больных, проведение осмотра и перевязок.
- 6) Заполнение медицинской карты обследуемого стоматологического больного, постановка окончательного диагноза

#### **Самостоятельная внеаудиторная работа обучающихся по теме:**

1) Ознакомиться с теоретическим материалом по теме занятия с использованием конспектов лекций и/или рекомендуемой учебной литературы.

2) Ответить на вопросы для самоконтроля:

1. Задачи восстановительной хирургии челюстно-лицевой области.
2. Виды дефектов и деформаций лица, причины их возникновения.
3. Врожденные дефекты: аномалии развития, деформации, связанные с нарушением роста различных участков лица.
4. Дефекты и деформации в результате травм, огнестрельных ранений, ожогов, воспалительных заболеваний.
5. Дефекты после удаления опухолей лица и органов полости рта.
6. Анализ дефекта, оценка анатомических, функциональных и эстетических нарушений. Разработка плана лечения

3) Проверить свои знания с использованием тестового контроля:

1. Кто из ученых разработал пластику встречными треугольными лоскутами:
  - a) А.А. Лимберг;
  - b) В.М. Хитров;
  - c) Н.М. Михельсон;
  - d) А.Э. Рауэр,
  - e) А.И. Евдокимов.
2. В каком случае при выкраивании встречных треугольных лоскутов последний более жизнеспособен:
  - a) при большом угле выкраиваемого лоскута;
  - b) при малом угле выкраиваемого лоскута;
3. При выкраивании встречных треугольных лоскутов в каком случае лоскут более мобилен (подвижен):
  - a) при малом угле выкраиваемого лоскута;
  - b) при большом угле выкраиваемого лоскута;
4. У больного имеется рубцовый выворот нижнего века. Врач проводит пластику симметричными встречными треугольными лоскутами с углами в  $30^\circ$ . Укажите какой произойдет прирост тканей в отношении длины срединного разреза:
  - a) на 25%;
  - b) на 50%;
  - c) на 75%;
  - d) на 100%.
5. У больного имеется рубцовый выворот нижнего века. Врач проводит пластику симметричными встречными треугольными лоскутами с углами в  $45^\circ$ . Укажите какой произойдет прирост тканей в 15. отношении длины срединного разреза:
  - a) на 50%;
  - b) на 25%;
  - c) на 75%;
  - d) на 100%.
6. У больного удалена опухоль кожи размером  $1,5 \times 1,5$  см. Для закрытия дефекта врач решил проводить пластику 16. тканей встречными симметричными треугольными лоскутами с углами в  $60^\circ$ . На сколько процентов удлинится срединный разрез в этом случае:
  - a) на 75%;
  - b) на 25%;
  - c) на 50%;
  - d) на 100%.
7. У больного удалена опухоль кожи размером  $1,5 \times 1,5$  см. Для закрытия дефекта врач решил проводить пластику мягких тканей встречными симметричными треугольными лоскутами с углами в  $75^\circ$ . На сколько процентов удлинится срединный разрез в этом случае:
  - a) на 100%;
  - b) на 25%;
  - c) на 50%;
  - d) на 75%.
8. Для каких целей используются встречные симметричные треугольные лоскуты с малыми углами:
  - a) при иссечении слюнных свищей;
  - b) для равномерного прироста тканей в направлении среднего разреза при рубцовых выворотах век;
  - c) для одностороннего прироста тканей при устранении смещения краев губы.
9. Для каких целей применяются встречные симметричные треугольные лоскуты с большими углами:
  - a) для равномерного прироста тканей в направлении среднего разреза при рубцовых выворотах век;

- b) при иссечении слюнных свищей;
- c) для одностороннего прироста тканей при устранении смещения краев губы.

10. Для каких целей применяются несимметричные встречные треугольные лоскуты при пластике лица:

- a) для одностороннего прироста тканей при устранении смещения краев губы;
- b) при иссечении слюнных свищей;
- c) для равномерного прироста тканей в направлении среднего разреза при рубцовых выворотах век.

**Ответы:** везде правильный ответ- а

### **Рекомендуемая литература:**

#### **Основная:**

1. Челюстно-лицевая хирургия: под редакцией профессора А. Ю. Дробышева, профессора О. О. Янушевича. Москва: ГЭОТАР-Медиа, 2018. - 876 с
2. Хирургическая стоматология: учебник под ред. С.В. Тарасенко М.: ГЭОТАР-Медиа, 2020. - 672 с.
3. Местное обезболивание в стоматологии, топографо-анатомическое обоснование способов его применения [Электронный ресурс]: учебное пособие / С. Н. Громова [и др.]. Киров : ФГБОУ ВО Кировский ГМУ Минздрава России, 2018. - 166 с

#### **Дополнительная:**

1. Хирургическая стоматология: учебник. Под ред. В. В. Афанасьева М.: ГЭОТАР-Медиа, 2016
2. Хирургическая стоматология: национальное руководство ред. А. А. Кулаков М. : ГЭОТАР-Медиа, 2021

### **Тема 5.2: Пластика местными тканями. Метод перемещения встречных треугольных лоскутов (Лимберга).**

**Цель:** Изучить основные методы пластических операций.

#### **Задачи:**

Рассмотреть:

- Применение типичных способов пластики местными тканями для устранения дефектов губ и приротовой области.

Обучить:

- Пластике с применением местных тканей.

Изучить:

- Пластику местными тканями, «лоскутами на ножке» (показания, противопоказания, преимущества, недостатки).

Сформировать:

- Понятия о клинических рекомендациях (протоколы лечения) по вопросам оказания медицинской помощи.
- Порядки оказания медицинской помощи при стоматологических заболеваниях.
- Стандарты медицинской помощи при стоматологических заболеваниях.

#### **Обучающийся должен знать:**

- Анатомию головы и шеи.
- Дополнительные методы обследования
- Задачи восстановительной хирургии челюстно-лицевой области.
- Пластика местными тканями, «лоскутами на ножке» (показания, противопоказания, преимущества, недостатки).
- Применение типичных способов пластики местными тканями для устранения дефектов губ и приротовой области

#### **Обучающийся должен уметь:**

- Проводить дифференциальную диагностику травм ЧЛЮ.
- Планировать лечение больных с травмами ЧЛЮ.

- Назначить и оценить результаты дополнительных методов исследования.

**Обучающийся должен владеть:**

- Навыком осмотра
- Навыком сбора анамнеза, постановки предварительного диагноза
- Навыком местного обезболивания в челюстно-лицевой области

**Самостоятельная аудиторная работа обучающихся по теме:**

**1. Ответить на вопросы по теме занятия:**

- 1) Задачи восстановительной хирургии челюстно-лицевой области.
- 2) Пластика местными тканями, «лоскутами на ножке» (показания, противопоказания, преимущества, недостатки).
- 3) Применение типичных способов пластики местными тканями для устранения дефектов губ и приротовой области.
- 4) Закономерности формирования пластического материала.
- 5) Планирование восстановительной операции у больных с сопутствующими комбинированными дефектами.
- 6) Использование регионарных лоскутов.
- 7) Использование реваскуляризованного лучевого аутотрансплантата

**2. Практическая подготовка.**

1) Освоить манипуляции:

- Сбор анамнеза, осмотра больного, чтения рентгенограммы, проведение диагностики и дифференциальной диагностики, планирование лечения больных с челюстно-лицевой патологией по теме практического занятия. Определить индексы распространённости и интенсивности кариеса зубов.
- Лечение больных под руководством преподавателя по теме практического занятия. Записать карту стоматологического осмотра.
- Написание истории болезни согласно протоколам ведения больных по теме практического занятия

2) Заслушать презентации на темы:

- Планирование восстановительной хирургии
- Анализ дефектов или деформаций
- Закрытие дефекта в виде простейших геометрических фигур
- Формирование встречных треугольных лоскутов

**3. Решить ситуационные задачи:**

**Алгоритм разбора задачи:**

- проанализировать данные представленные в задаче (жалобы и данные объективного обследования пациента);
- на основании клинических данных и методов дополнительного исследования сформулировать диагноз;
- какие дополнительные методы обследования необходимы для подтверждения диагноза;

**Пример разбора задачи по алгоритму:**

Задача 1.

У больного имеется наружный слюнной свищ в околоушной области. Осмотрев больного, врач пришел к заключению, что необходимо провести пластику встречными треугольниками для закрытия наружного свища.

**Контрольные вопросы:**

1) По каким показаниям, в данном случае, выполняется эта операция - пластика встречными треугольными лоскутами?

**Эталон ответа:**

1) Для встречного обмена тканей.

**Задача для самостоятельного разбора на занятии:**

У больного имеется эпикантус. Осмотрев больного, врач решил проводить пластику

встречными треугольными лоскутами.

Контрольные вопросы:

1) По каким показаниям, в данном случае, выполняется эта операция - пластика встречными треугольными лоскутами?

#### 4. Задания для групповой работы

- 1) Установка положения пациента и положения врача, света стоматологического светильника для обследования внешнего вида стоматологического пациента, особенности для обследования верхней и нижней челюсти с соблюдением эргономических принципов, техники безопасности, и санитарно-эпидемиологического режима (на студентах).
- 2) Опрос, выяснение жалоб, анамнеза заболевания, анамнеза жизни, общесоматического статуса, аллергологического анамнеза.
- 3) Осмотр внешнего вида больного. Определение степени открывания рта. Осмотр полости рта стоматологического больного с помощью стоматологического инструментария (шпатель, зеркало, пинцет) (на студентах, на приеме хирурга-стоматолога)
- 4) Постановка предварительного диагноза.
- 5) Обход палат отделения челюстно-лицевой хирургии, опрос больных, проведение осмотра и перевязок.
- 6) Заполнение медицинской карты обследуемого стоматологического больного, постановка окончательного диагноза.

#### Самостоятельная внеаудиторная работа обучающихся по теме:

1) *Ознакомиться с теоретическим материалом по теме занятия с использованием конспектов лекций и/или рекомендуемой учебной литературы.*

2) *Ответить на вопросы для самоконтроля:*

- 1) Задачи восстановительной хирургии челюстно-лицевой области.
- 2) Пластика местными тканями, «лоскутами на ножке» (показания, противопоказания, преимущества, недостатки).
- 3) Применение типичных способов пластики местными тканями для устранения дефектов губ и приротовой области.
- 4) Закономерности формирования пластического материала.
- 5) Планирование восстановительной операции у больных с сопутствующими комбинированными дефектами.
- 6) Использование регионарных лоскутов.
- 7) Использование реваскуляризованного лучевого аутотрансплантата

3) *Проверить свои знания с использованием тестового контроля:*

1. Кто из ученых разработал пластику встречными треугольными лоскутами:
  - a) А.А. Лимберг;
  - b) В.М. Хитров;
  - c) Н.М. Михельсон;
  - d) А.Э. Рауэр,
  - e) А.И. Евдокимов.
2. В каком случае при выкраивании встречных треугольных лоскутов последний более жизнеспособен:
  - a) при большом угле выкраиваемого лоскута;
  - b) при малом угле выкраиваемого лоскута;
3. При выкраивании встречных треугольных лоскутов в каком случае лоскут более мобилен (подвижен):
  - a) при малом угле выкраиваемого лоскута;
  - b) при большом угле выкраиваемого лоскута;
4. У больного имеется рубцовый выворот нижнего века. Врач проводит пластику симметричными встречными треугольными лоскутами с углами в 30°. Укажите какой произойдет прирост тканей в отношении длины срединного разреза:
  - a) на 25%;

- b) на 50%;
- c) на 75%;
- d) на 100%.

5. У больного имеется рубцовый выворот нижнего века. Врач проводит пластику симметричными встречными треугольными лоскутами с углами в  $45^\circ$ . Укажите какой произойдет прирост тканей в 15. отношении длины срединного разреза:

- a) на 50%;
- b) на 25%;
- c) на 75%;
- d) на 100%.

6. У больного удалена опухоль кожи размером  $1,5 \times 1,5$  см. Для закрытия дефекта врач решил проводить пластику 16. тканей встречными симметричными треугольными лоскутами с углами в  $60^\circ$ . На сколько процентов удлинится срединный разрез в этом случае:

- a) на 75%;
- b) на 25%;
- c) на 50%;
- d) на 100%.

7. У больного удалена опухоль кожи размером  $1,5 \times 1,5$  см. Для закрытия дефекта врач решил проводить пластику мягких тканей встречными симметричными треугольными лоскутами с углами в  $75^\circ$ . На сколько процентов удлинится срединный разрез в этом случае:

- a) на 100%;
- b) на 25%;
- c) на 50%;
- d) на 75%.

8. Для каких целей используются встречные симметричные треугольные лоскуты с малыми углами:

- a) при иссечении слюнных свищей;
- b) для равномерного прироста тканей в направлении среднего разреза при рубцовых выворотах век;
- c) для одностороннего прироста тканей при устранении смещения краев губы.

9 Для каких целей применяются встречные симметричные треугольные лоскуты с большими углами:

- a) для равномерного прироста тканей в направлении среднего разреза при рубцовых выворотах век;
- b) при иссечении слюнных свищей;
- c) для одностороннего прироста тканей при устранении смещения краев губы.

10. Для каких целей применяются несимметричные встречные треугольные лоскуты при пластике лица:

- a) для одностороннего прироста тканей при устранении смещения краев губы;
- b) при иссечении слюнных свищей;
- c) для равномерного прироста тканей в направлении среднего разреза при рубцовых выворотах век.

**Ответы:** везде правильный ответ- а

4) *Подготовить презентации на темы:*

- Планирование восстановительной хирургии
- Анализ дефектов или деформаций
- Закрытие дефекта в виде простейших геометрических фигур
- Формирование встречных треугольных лоскутов

**Рекомендуемая литература:**

**Основная:**

1. Челюстно-лицевая хирургия: под редакцией профессора А. Ю. Дробышева, профессора О. О. Янушевича. Москва: ГЭОТАР-Медиа, 2018. - 876 с
2. Хирургическая стоматология: учебник под ред. С.В. Тарасенко М.: ГЭОТАР-Медиа, 2020. - 672 с.
3. Местное обезболивание в стоматологии, топографо-анатомическое обоснование способов его применения [Электронный ресурс]: учебное пособие / С. Н. Громова [и др.]. Киров : ФГБОУ ВО Кировский ГМУ Минздрава России, 2018. - 166 с

**Дополнительная:**

1. Хирургическая стоматология: учебник. Под ред. В. В. Афанасьева М.: ГЭОТАР-Медиа, 2016
2. Хирургическая стоматология: национальное руководство ред. А. А. Кулаков М. : ГЭОТАР-Медиа, 2021

**Тема 5.3: Пластика лоскутами на ножке, стебельчатым лоскутом Филатова.**

**Цель:** Изучить основные методы пластических операций.

**Задачи:**

Рассмотреть:

- Применение пластики лоскутами тканей из отдаленных участков (пластика стебельчатым лоскутом Филатова).

Обучить:

- Пластике с применением местных тканей.

Изучить:

- Пластику лоскутами тканей из отдаленных участков (пластика стебельчатым лоскутом Филатова).

Сформировать:

- Понятия о клинических рекомендациях (протоколы лечения) по вопросам оказания медицинской помощи.
- Порядки оказания медицинской помощи при стоматологических заболеваниях.
- Стандарты медицинской помощи при стоматологических заболеваниях.

**Обучающийся должен знать:**

- Анатомию головы и шеи.
- Дополнительные методы обследования
- Пластика местными тканями, «лоскутами на ножке» (показания, противопоказания, преимущества, недостатки).
- Применение типичных способов пластики местными тканями для устранения дефектов губ и приротовой области.
- Пластика лоскутами тканей из отдаленных участков (пластика стебельчатым лоскутом Филатова).
- Пластика с применением свободной пересадки тканей.
- Возможности применения ауто-, алло-, ксенотрансплантации различных тканей в челюстно-лицевой хирургии. Эксплантация.
- Свободная пересадка кожи.
- Профилактика и лечение рубцов на лице. Особенности лечения келоидных рубцов

**Обучающийся должен уметь:**

- Проводить дифференциальную диагностику травм ЧЛЮ.
- Планировать лечение больных с травмами ЧЛЮ.
- Назначить и оценить результаты дополнительных методов исследования.

**Обучающийся должен владеть:**

- Навыком осмотра
- Навыком сбора анамнеза, постановки предварительного диагноза
- Навыком местного обезболивания в челюстно-лицевой области

## **Самостоятельная аудиторная работа обучающихся по теме:**

### **1. Ответить на вопросы по теме занятия:**

- 1) Пластика местными тканями, «лоскутами на ножке» (показания, противопоказания, преимущества, недостатки).
- 2) Пластика лоскутами тканей из отдаленных участков (пластика стебельчатым лоскутом Филатова).
- 3) Пластика с применением свободной пересадки тканей.
- 4) Возможности применения ауто-, алло-, ксенотрансплантации различных тканей в челюстно-лицевой хирургии. Эксплантация.
- 5) Свободная пересадка кожи.
- 6) Профилактика и лечение рубцов на лице. Особенности лечения келоидных рубцов

### **2. Практическая подготовка.**

1) Освоить манипуляции:

- Сбора анамнеза, осмотра больного, чтения рентгенограммы, проведение диагностики и дифференциальной диагностики, планирование лечения больных с челюстно-лицевой патологией по теме практического занятия. Определить индексы распространённости и интенсивности кариеса зубов.
- Лечение больных под руководством преподавателя по теме практического занятия. Записать карту стоматологического осмотра.
- Написание истории болезни согласно протоколам ведения больных по теме практического занятия

2) Разобрать рефераты на темы

- Пластика лоскутами на питающей ножке
- Пластика стебельчатым лоскутом Филатова
- Формирования носа по Хитрову

### **3. Решить ситуационные задачи:**

#### **Алгоритм разбора задачи:**

- проанализировать данные представленные в задаче (жалобы и данные объективного обследования пациента);
- на основании клинических данных и методов дополнительного исследования сформулировать диагноз;
- какие дополнительные методы обследования необходимы для подтверждения диагноза;

#### **Пример разбора задачи по алгоритму:**

Задача 1.

У больного имеется наружный слюнной свищ в околоушной области. Осмотрев больного, врач пришел к заключению, что необходимо провести пластику встречными треугольниками для закрытия наружного свища.

#### **Контрольные вопросы:**

1) По каким показаниям, в данном случае, выполняется эта операция - пластика встречными треугольными лоскутами?

#### **Эталон ответа:**

Для встречного обмена тканей.

#### **Задача для самостоятельного разбора на занятии:**

Больному проведена миграция одной ножки круглостебельчатого лоскута.

Контрольные вопросы:

1) Через какой срок после пересадки первой ножки и ее тренировки, при условии надежного вживления первой ножки на новом месте, следует осуществлять миграцию второй ножки?

### **4. Задания для групповой работы**

- 1) Установка положения пациента и положения врача, света стоматологического светильника для обследования внешнего вида стоматологического пациента, особенности для обследования верхней и нижней челюсти с соблюдением эргономических принципов, техники

- безопасности, и санитарно-эпидемиологического режима (на студентах).
- 2) Опрос, выяснение жалоб, анамнеза заболевания, анамнеза жизни, общесоматического статуса, аллергологического анамнеза.
  - 3) Осмотр внешнего вида больного. Определение степени открывания рта. Осмотр полости рта стоматологического больного с помощью стоматологического инструментария (шпатель, зеркало, пинцет) (на студентах, на приеме хирурга-стоматолога)
  - 4) Постановка предварительного диагноза.
  - 5) Обход палат отделения челюстно-лицевой хирургии, опрос больных, проведение осмотра и перевязок.
  - 6) Заполнение медицинской карты обследуемого стоматологического больного, постановка окончательного диагноза.

**Самостоятельная внеаудиторная работа обучающихся по теме:**

1) *Ознакомиться с теоретическим материалом по теме занятия с использованием конспектов лекций и/или рекомендуемой учебной литературы.*

2) *Ответить на вопросы для самоконтроля:*

- 1) Пластика местными тканями, «лоскутами на ножке» (показания, противопоказания, преимущества, недостатки).
- 2) Пластика лоскутами тканей из отдаленных участков (пластика стебельчатым лоскутом Филатова).
- 3) Пластика с применением свободной пересадки тканей.
- 4) Возможности применения ауто-, алло-, ксенотрансплантации различных тканей в челюстно-лицевой хирургии. Эксплантация.
- 5) Свободная пересадка кожи.
- 6) Профилактика и лечение рубцов на лице. Особенности лечения келоидных рубцов

3) *Проверить свои знания с использованием тестового контроля:*

1. Как называется пересадка ткани (кости, хряща или др.) от одного человека другому:
  - a) аллотрансплантация;
  - b) аутоотрансплантация;
  - c) гетерогенная трансплантация;
  - d) имплантация
2. Как называется вживление в ткани чуждых организму материалов:
  - a) имплантация
  - b) аутоотрансплантация
  - c) аллотрансплантация
  - d) гетерогенная трансплантация;
3. Больному была проведена первичная костная пластика, т.е:
  - a) дефект замещен сразу после ранения или удаления опухоли (другого образования);
  - b) дефект замещен через определенный срок после образования дефекта.
4. Больному была проведена вторичная костная пластика, т.е:
  - a) дефект замещен через определенный срок после образования дефекта
  - b) дефект замещен сразу после ранения или удаления опухоли (другого образования)
5. Ребенку в возрасте 8 лет при дефекте ветви нижней челюсти и мышелкового отростка врач рекомендует проводить артроостеопластику. Вызовет ли это оперативное вмешательство, проведенное в детском возрасте, замедление роста челюсти на стороне операции и ее деформацию:
  - a) вызывает замедление роста челюсти и ее деформацию
  - b) нет, не вызовет
  - c) маловероятно, что возникнет деформация
6. В каком случае трансплантант называют комбинированным:

- a) если он состоит из разнородных тканей;
  - b) если он фигурно вырезается;
  - c) если хрящ покрыт надхрящницей;
  - d) если кость покрыта надкостницей.
7. Типичным примером комбинированной трансплантации является:
- a) свободная пересадка части ушной раковины в дефект крыла носа;
  - b) подсадка хряща при седловидной деформации носа
  - c) остеопластика нижней челюсти титановым имплантантом;
  - d) устранение деформации путем применения дезэпидермизированного кожного лоскута
8. У больного имеется деформация костного отдела носа (седловидный нос). Каким пластическим материалом (трансплантатом) следует устранить эту деформацию:
- a) хрящом;
  - b) костью;
  - c) дезэпидермизированной кожей;
  - d) жировой клетчаткой;
  - e) фасцией;
- 9 Для контурной пластики не используется:
- a) титановые имплантаты;
  - b) кость;
  - c) хрящ;
  - d) дезэпидермизированная кожа,
  - e) жировая клетчатка;
  - f) фасция;
  - g) высокомолекулярные соединения;
  - h) мышцы
10. Как называется пересадка собственных тканей у человека:
- a) ауто трансплантация;
  - b) аллотрансплантация;
  - c) гетерогенная трансплантация;
  - d) имплантация.

**Ответы:** везде правильный ответ- а

*4) Подготовить рефераты на темы*

- Пластика лоскутами на питающей ножке
- Пластика стебельчатым лоскутом Филатова
- Формирования носа по Хитрову.

**Рекомендуемая литература:**

**Основная:**

1. Челюстно-лицевая хирургия: под редакцией профессора А. Ю. Дробышева, профессора О. О. Янушевича. Москва: ГЭОТАР-Медиа, 2018. - 876 с
2. Хирургическая стоматология: учебник под ред. С.В. Тарасенко М.: ГЭОТАР-Медиа, 2020. - 672 с.
3. Местное обезболивание в стоматологии, топографо-анатомическое обоснование способов его применения [Электронный ресурс]: учебное пособие / С. Н. Громова [и др.]. Киров : ФГБОУ ВО Кировский ГМУ Минздрава России, 2018. - 166 с

**Дополнительная:**

1. Хирургическая стоматология: учебник. Под ред. В. В. Афанасьева М.: ГЭОТАР-Медиа, 2016
2. Хирургическая стоматология: национальное руководство ред. А. А. Кулаков М. : ГЭОТАР-Медиа, 2021

## Тема 5.4: Свободная пересадка тканей и кожи.

**Цель:** Изучить основные методы пластических операций.

**Задачи:**

Рассмотреть:

- Пластику с применением свободной пересадки тканей

Обучить:

- Пластике с применением свободной пересадки тканей.

Изучить:

- Пластику с применением свободной пересадки тканей.

Сформировать:

- Понятия о клинических рекомендациях (протоколы лечения) по вопросам оказания медицинской помощи.
- Порядки оказания медицинской помощи при стоматологических заболеваниях.
- Стандарты медицинской помощи при стоматологических заболеваниях.

**Обучающийся должен знать:**

- Анатомию головы и шеи.
- Дополнительные методы обследования
- Пластика местными тканями, «лоскутами на ножке» (показания, противопоказания, преимущества, недостатки).
- Применение типичных способов пластики местными тканями для устранения дефектов губ и приротовой области.
- Пластика лоскутами тканей из отдаленных участков (пластика стебельчатым лоскутом Филатова).
- Пластика с применением свободной пересадки тканей.
- Возможности применения ауто-, алло-, ксенотрансплантации различных тканей в челюстно-лицевой хирургии. Эксплантация.
- Свободная пересадка кожи.
- Профилактика и лечение рубцов на лице. Особенности лечения келоидных рубцов

**Обучающийся должен уметь:**

- Проводить дифференциальную диагностику травм ЧЛЮ.
- Планировать лечение больных с травмами ЧЛЮ.
- Назначить и оценить результаты дополнительных методов исследования.

**Обучающийся должен владеть:**

- Навыком осмотра
- Навыком сбора анамнеза, постановки предварительного диагноза
- Навыком местного обезболивания в челюстно-лицевой области

**Самостоятельная аудиторная работа обучающихся по теме:**

**1. Ответить на вопросы по теме занятия:**

- 1) Пластика с применением свободной пересадки тканей.
- 2) Возможности применения ауто-, алло-, ксенотрансплантации различных тканей в челюстно-лицевой хирургии. Эксплантация.
- 3) Свободная пересадка кожи.
- 4) Профилактика и лечение рубцов на лице. Особенности лечения келоидных рубцов

**2. Практическая подготовка.**

1) Освоить манипуляции:

- Сбора анамнеза, осмотра больного, чтения рентгенограммы, проведение диагностики и дифференциальной диагностики, планирование лечения больных с челюстно-лицевой патологией по теме практического занятия. Определить индексы распространённости и интенсивности кариеса зубов.
- Лечение больных под руководством преподавателя по теме практического занятия. Записать

карту стоматологического осмотра.

- Написание истории болезни согласно протоколам ведения больных по теме практического занятия

2) Разобрать презентации на темы:

- Виды тканей для пересадки
- Вида пересадки кожи в зависимости от толщины лоскута.
- Первичная кожная пластика

### **3. Решить ситуационные задачи:**

#### **Алгоритм разбора задачи:**

- проанализировать данные представленные в задаче (жалобы и данные объективного обследования пациента);
- на основании клинических данных и методов дополнительного исследования сформулировать диагноз;
- какие дополнительные методы обследования необходимы для подтверждения диагноза;

#### **Пример разбора задачи по алгоритму:**

Задача 1.

У больного имеется наружный слюнной свищ в околоушной области. Осмотрев больного, врач пришел к заключению, что необходимо провести пластику встречными треугольниками для закрытия наружного свища.

#### **Контрольные вопросы:**

1) По каким показаниям, в данном случае, выполняется эта операция - пластика встречными треугольными лоскутами?

Эталон ответа:

1) Для встречного обмена тканей.

#### **Задача для самостоятельного разбора на занятии:**

У больного 2 недели назад была вскрыта флегмона орбиты в области верхнего и нижнего века. В настоящее время у него имеется некроз кожных покровов периорбитальной области со стороны поражения и возникла обширная гранулирующая рана этой области.

Контрольные вопросы:

1) Какой план лечения - закрытия данной гранулирующей раны?

### **4. Задания для групповой работы**

- 1) Установка положения пациента и положения врача, света стоматологического светильника для обследования внешнего вида стоматологического пациента, особенности для обследования верхней и нижней челюсти с соблюдением эргономических принципов, техники безопасности, и санитарно-эпидемиологического режима (на студентах).
- 2) Опрос, выяснение жалоб, анамнеза заболевания, анамнеза жизни, общесоматического статуса, аллергологического анамнеза.
- 3) Осмотр внешнего вида больного. Определение степени открывания рта. Осмотр полости рта стоматологического больного с помощью стоматологического инструментария (шпатель, зеркало, пинцет) (на студентах, на приеме хирурга-стоматолога)
- 4) Постановка предварительного диагноза.
- 5) Обход палат отделения челюстно-лицевой хирургии, опрос больных, проведение осмотра и перевязок.
- 6) Заполнение медицинской карты обследуемого стоматологического больного, постановка окончательного диагноза.

### **Самостоятельная внеаудиторная работа обучающихся по теме:**

1) Ознакомиться с теоретическим материалом по теме занятия с использованием конспектов лекций и/или рекомендуемой учебной литературы.

2) Ответить на вопросы для самоконтроля:

1. Пластика с применением свободной пересадки тканей.
2. Возможности применения ауто-, алло-, ксенотрансплантации различных тканей в

челюстно-лицевой хирургии. Эксплантация.

3. Свободная пересадка кожи.

4. Профилактика и лечение рубцов на лице. Особенности лечения келоидных рубцов

3) Проверить свои знания с использованием тестового контроля:

1. Как называется пересадка ткани (кости, хряща или др.) от одного человека другому:

- a) аллотрансплантация;
- b) аутоотрансплантация;
- c) гетерогенная трансплантация;
- d) имплантация

2. Как называется вживление в ткани чуждых организму материалов:

- a) имплантация
- b) аутоотрансплантация
- c) аллотрансплантация
- d) гетерогенная трансплантация;

3. Больному была проведена первичная костная пластика, т.е:

- a) дефект замещен сразу после ранения или удаления опухоли (другого образования);
- b) дефект замещен через определенный срок после образования дефекта.

4. Больному была проведена вторичная костная пластика, т.е:

- a) дефект замещен через определенный срок после образования дефекта
- b) дефект замещен сразу после ранения или удаления опухоли (другого образования)

5. Ребенку в возрасте 8 лет при дефекте ветви нижней челюсти и мышечного отростка врач рекомендует проводить артроостеопластику. Вызовет ли это оперативное вмешательство, проведенное в детском возрасте, замедление роста челюсти на стороне операции и ее деформацию:

- a) вызывает замедление роста челюсти и ее деформацию
- b) нет, не вызовет
- c) маловероятно, что возникнет деформация

6. В каком случае трансплантат называют комбинированным:

- a) если он состоит из разнородных тканей;
- b) если он фигурно вырезается;
- c) если хрящ покрыт надхрящницей;
- d) если кость покрыта надкостницей.

7. Типичным примером комбинированной трансплантации является:

- a) свободная пересадка части ушной раковины в дефект крыла носа;
- b) подсадка хряща при седловидной деформации носа
- c) остеопластика нижней челюсти титановым имплантантом;
- d) устранение деформации путем применения деэпидермизированного кожного лоскута

8. У больного имеется деформация костного отдела носа (седловидный нос). Каким пластическим материалом (трансплантатом) следует устранить эту деформацию:

- a) хрящом;
- b) костью;
- c) деэпидермизированной кожей;
- d) жировой клетчаткой;
- e) фасцией;

9 Для контурной пластики не используется:

- a) титановые имплантаты;
- b) кость;
- c) хрящ;
- d) деэпидермизированная кожа,

- e) жировая клетчатка;
- f) фасция;
- g) высокомолекулярные соединения;
- h) мышцы

10. Как называется пересадка собственных тканей у человека:

- a) аутотрансплантация;
- b) аллотрансплантация;
- c) гетерогенная трансплантация;
- d) имплантация.

**Ответы:** везде правильный ответ- а

4) *Подготовить презентации на темы:*

- Виды тканей для пересадки
- Вида пересадки кожи в зависимости от толщины лоскута.
- Первичная кожная пластика

### **Рекомендуемая литература:**

#### **Основная:**

1. Челюстно-лицевая хирургия: под редакцией профессора А. Ю. Дробышева, профессора О. О. Янушевича. Москва: ГЭОТАР-Медиа, 2018. - 876 с
2. Хирургическая стоматология: учебник под ред. С.В. Тарасенко М.: ГЭОТАР-Медиа, 2020. - 672 с.
3. Местное обезболивание в стоматологии, топографо-анатомическое обоснование способов его применения [Электронный ресурс]: учебное пособие / С. Н. Громова [и др.]. Киров : ФГБОУ ВО Кировский ГМУ Минздрава России, 2018. - 166 с

#### **Дополнительная:**

1. Хирургическая стоматология: учебник. Под ред. В. В. Афанасьева М.: ГЭОТАР-Медиа, 2016
2. Хирургическая стоматология: национальное руководство ред. А. А. Кулаков М. : ГЭОТАР-Медиа, 2021

### **Тема 5.5: Костная пластика.**

**Цель:** Изучить основные методы пластических операций.

#### **Задачи:**

Рассмотреть:

- Костную пластику челюстей. Изучить показания к костной пластике челюстей.

Обучить:

- Показаниям к костной пластике челюстей.

Изучить:

- Виды трансплантатов.
- Контурную пластику для исправления наружных очертаний лица при его дефектах и деформациях

Сформировать:

- Понятия о клинических рекомендациях (протоколы лечения) по вопросам оказания медицинской помощи.
- Порядки оказания медицинской помощи при стоматологических заболеваниях.
- Стандарты медицинской помощи при стоматологических заболеваниях.

#### **Обучающийся должен знать:**

- Анатомию головы и шеи.
- Дополнительные методы обследования
- Пересадка хряща в качестве опорного материала и для исправления контуров разных участков лица. Применение аутохряща, трупного консервированного хряща (Н. М. Михельсон).

- Применение сложных тканевых комплексов на микроанастомозе.
- Контурная пластика для исправления наружных очертаний лица при его дефектах и деформациях.
- Костная пластика челюстей. Показания к костной пластике челюстей.
- Виды трансплантатов.
- Подготовка к операции.
- Методы фиксации трансплантатов и фрагментов нижней челюсти при костно-пластических операциях.
- Послеоперационное ведение, реабилитация.
- Особенности костной пластики нижней челюсти при свежих огнестрельных ранениях и удалении опухолей.
- Комбинированная костная пластика

**Обучающийся должен уметь:**

- Проводить дифференциальную диагностику травм ЧЛЮ.
- Планировать лечение больных с травмами ЧЛЮ.
- Назначить и оценить результаты дополнительных методов исследования.

**Обучающийся должен владеть:**

- Навыком осмотра
- Навыком сбора анамнеза, постановки предварительного диагноза
- Навыком местного обезболивания в челюстно-лицевой области

**Самостоятельная аудиторная работа обучающихся по теме:**

**1. Ответить на вопросы по теме занятия:**

- 1) Пересадка хряща в качестве опорного материала и для исправления контуров разных участков лица. Применение аутохряща, трупного консервированного хряща (Н. М. Михельсон).
- 2) Применение сложных тканевых комплексов на микроанастомозе.
- 3) Контурная пластика для исправления наружных очертаний лица при его дефектах и деформациях.
- 4) Костная пластика челюстей. Показания к костной пластике челюстей.
- 5) Виды трансплантатов.
- 6) Методы фиксации трансплантатов и фрагментов нижней челюсти при костно-пластических операциях.
- 7) Послеоперационное ведение, реабилитация.
- 8) Особенности костной пластики нижней челюсти при свежих огнестрельных ранениях и удалении опухолей.
- 9) Комбинированная костная пластика

**2. Практическая подготовка.**

1) Освоить манипуляции:

- Сбора анамнеза, осмотра больного, чтения рентгенограммы, проведение диагностики и дифференциальной диагностики, планирование лечения больных с челюстно-лицевой патологией по теме практического занятия. Определить индексы распространённости и интенсивности кариеса зубов.
- Лечение больных под руководством преподавателя по теме практического занятия. Записать карту стоматологического осмотра.
- Написание истории болезни согласно протоколам ведения больных по теме практического занятия

2) Разобрать рефераты на темы

- Виды трансплантатов для костной пластики
- Использование трансплантатов на микрососудистом анастомозе
- Дистракционный метод при лечении больных с дефектами челюстей

**3. Решить ситуационные задачи:**

### **Алгоритм разбора задачи:**

- проанализировать данные представленные в задаче (жалобы и данные объективного обследования пациента);
- на основании клинических данных и методов дополнительного исследования сформулировать диагноз;
- какие дополнительные методы обследования необходимы для подтверждения диагноза;

### **Пример разбора задачи по алгоритму:**

Задача 1.

У больного имеется наружный слюнной свищ в околоушной области. Осмотрев больного, врач пришел к заключению, что необходимо провести пластику встречными треугольниками для закрытия наружного свища.

#### **Контрольные вопросы:**

1) По каким показаниям, в данном случае, выполняется эта операция - пластика встречными треугольными лоскутами?

#### **Эталон ответа:**

1) Для встречного обмена тканей.

#### **Задача для самостоятельного разбора на занятии:**

У больного имеется рубцовый выворот нижнего века. Осмотрев больного, врач решил проводить пластику мягких тканей встречными треугольными лоскутами.

Контрольные вопросы:

1) По каким показаниям, в данном случае, выполняется эта операция?

#### **4. Задания для групповой работы**

- 1) Установка положения пациента и положения врача, света стоматологического светильника для обследования внешнего вида стоматологического пациента, особенности для обследования верхней и нижней челюсти с соблюдением эргономических принципов, техники безопасности, и санитарно-эпидемиологического режима (на студентах).
- 2) Опрос, выяснение жалоб, анамнеза заболевания, анамнеза жизни, общесоматического статуса, аллергологического анамнеза.
- 3) Осмотр внешнего вида больного. Определение степени открывания рта. Осмотр полости рта стоматологического больного с помощью стоматологического инструментария (шпатель, зеркало, пинцет) (на студентах, на приеме хирурга-стоматолога)
- 4) Постановка предварительного диагноза.
- 5) Обход палат отделения челюстно-лицевой хирургии, опрос больных, проведение осмотра и перевязок.
- 6) Заполнение медицинской карты обследуемого стоматологического больного, постановка окончательного диагноза.

#### **Самостоятельная внеаудиторная работа обучающихся по теме:**

1) Ознакомиться с теоретическим материалом по теме занятия с использованием конспектов лекций и/или рекомендуемой учебной литературы.

2) Ответить на вопросы для самоконтроля:

- 1) Пересадка хряща в качестве опорного материала и для исправления контуров разных участков лица. Применение аутохряща, трупного консервированного хряща (Н. М. Михельсон).
- 2) Применение сложных тканевых комплексов на микроанастомозе.
- 3) Контурная пластика для исправления наружных очертаний лица при его дефектах и деформациях.
- 4) Костная пластика челюстей. Показания к костной пластике челюстей.
- 5) Виды трансплантатов.
- 6) Методы фиксации трансплантатов и фрагментов нижней челюсти при костно-пластических операциях.
- 7) Послеоперационное ведение, реабилитация.

- 8) Особенности костной пластики нижней челюсти при свежих огнестрельных ранениях и удалении опухолей.
- 9) Комбинированная костная пластика
- 3) Проверить свои знания с использованием тестового контроля:
1. Кто из ученых разработал пластику встречными треугольными лоскутами:
- А.А. Лимберг;
  - В.М. Хитров;
  - Н.М. Михельсон;
  - А.Э. Рауэр,
  - А.И. Евдокимов.
2. В каком случае при выкраивании встречных треугольных лоскутов последний более жизнеспособен:
- при большом угле выкраиваемого лоскута;
  - при малом угле выкраиваемого лоскута;
3. При выкраивании встречных треугольных лоскутов в каком случае лоскут более мобилен (подвижен):
- при малом угле выкраиваемого лоскута;
  - при большом угле выкраиваемого лоскута;
4. У больного имеется рубцовый выворот нижнего века. Врач проводит пластику симметричными встречными треугольными лоскутами с углами в  $30^\circ$ . Укажите какой произойдет прирост тканей в отношении длины срединного разреза:
- на 25%;
  - на 50%;
  - на 75%;
  - на 100%.
5. У больного имеется рубцовый выворот нижнего века. Врач проводит пластику симметричными встречными треугольными лоскутами с углами в  $45^\circ$ . Укажите какой произойдет прирост тканей в 15. отношении длины срединного разреза:
- на 50%;
  - на 25%;
  - на 75%;
  - на 100%.
6. У больного удалена опухоль кожи размером  $1,5 \times 1,5$  см. Для закрытия дефекта врач решил проводить пластику 16. тканей встречными симметричными треугольными лоскутами с углами в  $60^\circ$ . На сколько процентов удлинится срединный разрез в этом случае:
- на 75%;
  - на 25%;
  - на 50%;
  - на 100%.
7. У больного удалена опухоль кожи размером  $1,5 \times 1,5$  см. Для закрытия дефекта врач решил проводить пластику мягких тканей встречными симметричными треугольными лоскутами с углами в  $75^\circ$ . На сколько процентов удлинится срединный разрез в этом случае:
- на 100%;
  - на 25%;
  - на 50%;
  - на 75%.
8. Для каких целей используются встречные симметричные треугольные лоскуты с малыми углами:
- при иссечении слюнных свищей;
  - для равномерного прироста тканей в направлении среднего разреза при рубцовых выворотах век;
  - для одностороннего прироста тканей при устранении смещения краев губы.

9 Для каких целей применяются встречные симметричные треугольные лоскуты с большими углами:

- а) для равномерного прироста тканей в направлении среднего разреза при рубцовых выворотах век;
- б) при иссечении слюнных свищей;
- с) для одностороннего прироста тканей при устранении смещения краев губы.

10. Для каких целей применяются несимметричные встречные треугольные лоскуты при пластике лица:

- а) для одностороннего прироста тканей при устранении смещения краев губы;
- б) при иссечении слюнных свищей;
- с) для равномерного прироста тканей в направлении среднего разреза при рубцовых выворотах век.

**Ответы:** везде правильный ответ- а

4) *Подготовить рефераты на темы*

- Виды трансплантатов для костной пластики
- Использование трансплантатов на микрососудистом анастомозе
- Дистракционный метод при лечении больных с дефектами челюстей

### **Рекомендуемая литература:**

#### **Основная:**

1. Челюстно-лицевая хирургия: под редакцией профессора А. Ю. Дробышева, профессора О. О. Янушевича. Москва: ГЭОТАР-Медиа, 2018. - 876 с
2. Хирургическая стоматология: учебник под ред. С.В. Тарасенко М.: ГЭОТАР-Медиа, 2020. - 672 с.
3. Местное обезболивание в стоматологии, топографо-анатомическое обоснование способов его применения [Электронный ресурс]: учебное пособие / С. Н. Громова [и др.]. Киров : ФГБОУ ВО Кировский ГМУ Минздрава России, 2018. - 166 с

#### **Дополнительная:**

1. Хирургическая стоматология: учебник. Под ред. В. В. Афанасьева М.: ГЭОТАР-Медиа, 2016
2. Хирургическая стоматология: национальное руководство ред. А. А. Кулаков М. : ГЭОТАР-Медиа, 2021
3. Иванов С. Ю. Реконструктивная хирургия альвеолярной кости / С. Ю. Иванов, А. А. Мураев, Н. Ф. Ямукова. - М. : ГЭОТАР-Медиа, 2016. - 360 с.

### **Тема 5.6: Врожденные пороки развития.**

**Цель:** Изучить врожденные пороки развития: врожденная расщелина губы, твердого и мягкого неба.

#### **Задачи:**

Рассмотреть:

- Врожденные расщелины губы
- Врожденные расщелины твердого неба.
- Врожденные расщелины мягкого неба.

Обучить:

- Общим характеристикам врожденных пороков
- Дифференциальной диагностике врожденных дефектов

Изучить:

- Виды оперативных вмешательств.
- Хейлопластику и уранопластику.

Сформировать:

- Понятия о клинических рекомендациях (протоколы лечения) по вопросам оказания медицинской помощи.

- Порядки оказания медицинской помощи при стоматологических заболеваниях.
- Стандарты медицинской помощи при стоматологических заболеваниях.

**Обучающийся должен знать:**

- Анатомию головы и шеи.
  - Дополнительные методы обследования
  - Врожденные расщелины верхней губы и неба. Статистика, классификация.
  - Анатомические и функциональные нарушения.
  - Влияние врожденных расщелин губы и неба на общее развитие организма ребенка.
  - Вторичные деформации челюстей при расщелинах неба.
  - Сроки и задачи операций при врожденных расщелинах верхней губы и неба.
- Возрастные показания

**Обучающийся должен уметь:**

- Проводить дифференциальную диагностику травм ЧЛЮ.
- Планировать лечение больных с травмами ЧЛЮ.
- Назначить и оценить результаты дополнительных методов исследования.

**Обучающийся должен владеть:**

- Навыком осмотра
- Навыком сбора анамнеза, постановки предварительного диагноза
- Навыком местного обезболивания в челюстно-лицевой области

**Самостоятельная аудиторная работа обучающихся по теме:**

**1. Ответить на вопросы по теме занятия:**

- 1) Врожденные расщелины верхней губы и неба. Статистика, классификация.
- 2) Анатомические и функциональные нарушения.
- 3) Влияние врожденных расщелин губы и неба на общее развитие организма ребенка.
- 4) Вторичные деформации челюстей при расщелинах неба.
- 5) Сроки и задачи операций при врожденных расщелинах верхней губы и неба. Возрастные показания

**2. Практическая подготовка.**

1) Освоить манипуляции:

- Сбора анамнеза, осмотра больного, чтения рентгенограммы, проведение диагностики и дифференциальной диагностики, планирование лечения больных с челюстно-лицевой патологией по теме практического занятия. Определить индексы распространенности и интенсивности кариеса зубов.
- Лечение больных под руководством преподавателя по теме практического занятия. Записать карту стоматологического осмотра.
- Написание истории болезни согласно протоколам ведения больных по теме практического занятия

2) Заслушать презентации на темы

- Классификация расщелин верхней губы
- Многообразие расщелин неба
- Анализ частоты рождаемости детей с расщелинами лица
- Техника хейлопластики
- Техника уранопластики
- Осложнения после хейло- и уранопластики

**3. Решить ситуационные задачи:**

**Алгоритм разбора задачи:**

- проанализировать данные представленные в задаче (жалобы и данные объективного обследования пациента);
- на основании клинических данных и методов дополнительного исследования сформулировать диагноз;

- какие дополнительные методы обследования необходимы для подтверждения диагноза;

**Пример разбора задачи по алгоритму:**

Задача 1.

У больного имеется наружный слюнной свищ в околоушной области. Осмотрев больного, врач пришел к заключению, что необходимо провести пластику встречными треугольниками для закрытия наружного свища.

**Контрольные вопросы:**

1) По каким показаниям, в данном случае, выполняется эта операция - пластика встречными треугольными лоскутами?

**Эталон ответа:**

1) Для встречного обмена тканей.

**Задача для самостоятельного разбора на занятии:**

У больного имеется рубцовый выворот нижнего века. Осмотрев больного, врач решил проводить пластику мягких тканей встречными треугольными лоскутами.

**Контрольные вопросы:**

1) По каким показаниям, в данном случае, выполняется эта операция?

**4. Задания для групповой работы**

- 1) Установка положения пациента и положения врача, света стоматологического светильника для обследования внешнего вида стоматологического пациента, особенности для обследования верхней и нижней челюсти с соблюдением эргономических принципов, техники безопасности, и санитарно-эпидемиологического режима (на студентах).
- 2) Опрос, выяснение жалоб, анамнеза заболевания, анамнеза жизни, общесоматического статуса, аллергологического анамнеза.
- 3) Осмотр внешнего вида больного. Определение степени открывания рта. Осмотр полости рта стоматологического больного с помощью стоматологического инструментария (шпатель, зеркало, пинцет) (на студентах, на приеме хирурга-стоматолога)
- 4) Постановка предварительного диагноза.
- 5) Обход палат отделения челюстно-лицевой хирургии, опрос больных, проведение осмотра и перевязок.
- 6) Заполнение медицинской карты обследуемого стоматологического больного, постановка окончательного диагноза.

**Самостоятельная внеаудиторная работа обучающихся по теме:**

1) *Ознакомиться с теоретическим материалом по теме занятия с использованием конспектов лекций и/или рекомендуемой учебной литературы.*

2) *Ответить на вопросы для самоконтроля:*

1. Врожденные расщелины верхней губы и неба. Статистика, классификация.
2. Анатомические и функциональные нарушения.
3. Влияние врожденных расщелин губы и неба на общее развитие организма ребенка.
4. Вторичные деформации челюстей при расщелинах неба.
5. Сроки и задачи операций при врожденных расщелинах верхней губы и неба.  
Возрастные показания

3) *Проверить свои знания с использованием тестового контроля:*

1. К эндогенным причинам развития врожденных уродств лица следует отнести:
  - a) наследственность;
  - b) воздействие ионизирующей радиации;
  - c) воздействие патогенной микрофлоры;
  - d) воздействие медикаментов;
  - e) неполноценное питание;
  - f) воздействие термических факторов;
  - g) гипоксия;
2. К эндогенным причинам развития врожденных уродств лица следует отнести:
  - a) биологическая неполноценность половых клеток;

- b) воздействие ионизирующей радиации;
  - c) воздействие патогенной микрофлоры;
  - d) воздействие медикаментов;
  - e) неполноценное питание;
  - f) воздействие термических факторов;
  - g) гипоксия;
  - h) травма живота в ранние сроки беременности.
3. К эндогенным причинам развития врожденных уродств лица следует отнести):
- a) перенесенные матерью в первые месяцы беременности инфекционные заболевания;
  - b) воздействие ионизирующей радиации;
  - c) воздействие патогенной микрофлоры;
  - d) воздействие медикаментов;
  - e) неполноценное питание;
  - f) воздействие термических факторов;
  - g) гипоксия;
  - h) травма живота в ранние сроки беременности.
4. К эндогенным причинам развития врожденных уродств лица следует отнести:
- a) перенесенные аборт;
  - b) воздействие ионизирующей радиации;
  - c) воздействие патогенной микрофлоры;
  - d) воздействие медикаментов;
  - e) неполноценное питание;
  - f) воздействие термических факторов;
  - g) гипоксия;
  - h) травма живота в ранние сроки беременности.
5. Формирование неба происходит в течение:
- a) 2-3 месяца развития плода;
  - b) 2 месяца развития плода;
  - c) 4-5 месяца развития плода;
  - d) 6-7 месяца развития плода.
6. Верхняя губа окончательно формируется в конце:
- a) второго месяца развития плода;
  - b) первого месяца развития плода;
  - c) третьего месяца развития плода;
  - d) четвертого месяца развития плода;
  - e) пятого месяца развития плода.
7. Нижняя губа образуется в конце:
- a) первого месяца развития плода;
  - b) второго месяца развития плода;
  - c) третьего месяца развития плода;
  - d) четвертого месяца развития плода;
  - e) пятого месяца развития плода.
8. Скрытое несращение верхней губы - это:
- a) втянутая линейная борозда на коже губы и выемка на красной кайме;
  - b) дефект мягких тканей верхней губы, который не доходит до нижнего отдела носового отверстия;
  - c) имеется дефект верхней губы по всей высоте, который захватывает нижний отдел носового отверстия.
- 9 Неполное (частичное) несращение верхней губы - это:
- a) дефект мягких тканей верхней губы, который не доходит до нижнего отдела носового отверстия;

- b) втянутая линейная борозда на коже губы и выемка на красной кайме;
  - c) имеется дефект верхней губы по всей высоте, который захватывает нижний отдел носового отверстия
10. Полное несращение верхней губы - это:
- a) имеется дефект верхней губы по всей высоте, который захватывает нижний отдел носового отверстия
  - b) втянутая линейная борозда на коже губы и выемка на красной кайме;
  - c) дефект мягких тканей верхней губы, который не доходит до нижнего отдела носового отверстия;

**Ответы:** везде правильный ответ- а

*4) Подготовить презентации на темы*

- Классификация расщелин верхней губы
- Многообразие расщелин неба
- Анализ частоты рождаемости детей с расщелинами лица
- Техника хейлопластики
- Техника уранопластики
- Осложнения после хейло- и уранопластики

**Рекомендуемая литература:**

**Основная:**

1. Челюстно-лицевая хирургия: под редакцией профессора А. Ю. Дробышева, профессора О. О. Янушевича. Москва: ГЭОТАР-Медиа, 2018. - 876 с
2. Хирургическая стоматология: учебник под ред. С.В. Тарасенко М.: ГЭОТАР-Медиа, 2020. - 672 с.
3. Местное обезболивание в стоматологии, топографо-анатомическое обоснование способов его применения [Электронный ресурс]: учебное пособие / С. Н. Громова [и др.]. Киров : ФГБОУ ВО Кировский ГМУ Минздрава России, 2018. - 166 с

**Дополнительная:**

1. Хирургическая стоматология: учебник. Под ред. В. В. Афанасьева М.: ГЭОТАР-Медиа, 2016
2. Хирургическая стоматология: национальное руководство ред. А. А. Кулаков М. : ГЭОТАР-Медиа, 2021
3. Иванов С. Ю. Реконструктивная хирургия альвеолярной кости / С. Ю. Иванов, А. А. Мураев, Н. Ф. Ямуркова. - М. : ГЭОТАР-Медиа, 2016. - 360 с.

**Тема 5.8: Деформации челюстей.**

**Цель:** Изучить хирургическое лечение деформаций челюстей

**Задачи:**

Рассмотреть:

- Основные методы операций для исправления размеров и формы нижней челюсти
- Плоскостную остеотомию ветвей, тела челюсти.
- Оперативное исправление формы и положения верхней челюсти.

Обучить:

- Особенности послеоперационного ведения, реабилитации больных после вмешательства по поводу деформаций челюстей.

Изучить:

- Аномалии развития и деформации челюстей.
- Основные виды деформаций челюстей, клинические проявления, функциональные и эстетические нарушения.

Сформировать:

- Понятия о клинических рекомендациях (протоколы лечения) по вопросам оказания

медицинской помощи.

- Порядки оказания медицинской помощи при стоматологических заболеваниях.
- Стандарты медицинской помощи при стоматологических заболеваниях.

**Обучающийся должен знать:**

- Анатомию головы и шеи.
- Дополнительные методы обследования
- Аномалии развития и деформации челюстей.
- Основные виды деформаций челюстей, клинические проявления, функциональные и эстетические нарушения.
- Показания к хирургическому лечению.
- Основные методы операций для исправления размеров и формы нижней челюсти.
- Плоскостная остеотомия ветвей, тела челюсти.
- Оперативное исправление формы и положения верхней челюсти.
- Особенности послеоперационного ведения, реабилитации больных после вмешательства по поводу деформаций челюстей.

**Обучающийся должен уметь:**

- Проводить дифференциальную диагностику травм ЧЛЮ.
- Планировать лечение больных с травмами ЧЛЮ.
- Назначить и оценить результаты дополнительных методов исследования.

**Обучающийся должен владеть:**

- Навыком осмотра
- Навыком сбора анамнеза, постановки предварительного диагноза
- Навыком местного обезболивания в челюстно-лицевой области

**Самостоятельная аудиторная работа обучающихся по теме:**

**1. Ответить на вопросы по теме занятия:**

- 1) Основные виды деформаций челюстей, клинические проявления, функциональные и эстетические нарушения.
- 2) Показания к хирургическому лечению.
- 3) Основные методы операций для исправления размеров и формы нижней челюсти.
- 4) Плоскостная остеотомия ветвей, тела челюсти.
- 5) Оперативное исправление формы и положения верхней челюсти.
- 6) Особенности послеоперационного ведения, реабилитации больных после вмешательства по поводу деформаций челюстей

**2. Практическая подготовка.**

1) Освоить манипуляции:

- Сбор анамнеза, осмотра больного, чтения рентгенограммы, проведение диагностики и дифференциальной диагностики, планирование лечения больных с челюстно-лицевой патологией по теме практического занятия. Определить индексы распространённости и интенсивности кариеса зубов.
- Лечение больных под руководством преподавателя по теме практического занятия. Записать карту стоматологического осмотра.
- Написание истории болезни согласно протоколам ведения больных по теме практического занятия

2) разбор рентгеновских снимков

**3. Решить ситуационные задачи:**

**Алгоритм разбора задачи:**

- проанализировать данные представленные в задаче (жалобы и данные объективного обследования пациента);
- на основании клинических данных и методов дополнительного исследования сформулировать диагноз;

- какие дополнительные методы обследования необходимы для подтверждения диагноза;

**Пример разбора задачи по алгоритму:**

Задача 1.

У больного имеется наружный слюнной свищ в околоушной области. Осмотрев больного, врач пришел к заключению, что необходимо провести пластику встречными треугольниками для закрытия наружного свища.

**Контрольные вопросы:**

1) По каким показаниям, в данном случае, выполняется эта операция - пластика встречными треугольными лоскутами?

**Эталон ответа:**

1) Для встречного обмена тканей.

**Задача для самостоятельного разбора на занятии:**

У больного 2 недели назад была вскрыта флегмона орбиты в области верхнего и нижнего века. В настоящее время у него имеется некроз кожных покровов периорбитальной области со стороны поражения и возникла обширная гранулирующая рана этой области.

**Контрольные вопросы:**

1) Какой план лечения - закрытия данной гранулирующей раны?

**4. Задания для групповой работы**

- 1) Установка положения пациента и положения врача, света стоматологического светильника для обследования внешнего вида стоматологического пациента, особенности для обследования верхней и нижней челюсти с соблюдением эргономических принципов, техники безопасности, и санитарно-эпидемиологического режима (на студентах).
- 2) Опрос, выяснение жалоб, анамнеза заболевания, анамнеза жизни, общесоматического статуса, аллергологического анамнеза.
- 3) Осмотр внешнего вида больного. Определение степени открывания рта. Осмотр полости рта стоматологического больного с помощью стоматологического инструментария (шпатель, зеркало, пинцет) (на студентах, на приеме хирурга-стоматолога)
- 4) Постановка предварительного диагноза.
- 5) Обход палат отделения челюстно-лицевой хирургии, опрос больных, проведение осмотра и перевязок.
- 6) Заполнение медицинской карты обследуемого стоматологического больного, постановка окончательного диагноза.

**Самостоятельная внеаудиторная работа обучающихся по теме:**

1) Ознакомиться с теоретическим материалом по теме занятия с использованием конспектов лекций и/или рекомендуемой учебной литературы.

2) Ответить на вопросы для самоконтроля:

1. Основные виды деформаций челюстей, клинические проявления, функциональные и эстетические нарушения.
2. Показания к хирургическому лечению.
3. Основные методы операций для исправления размеров и формы нижней челюсти.
4. Плоскостная остеотомия ветвей, тела челюсти.
5. Оперативное исправление формы и положения верхней челюсти.
6. Особенности послеоперационного ведения, реабилитации больных после вмешательства по поводу деформаций челюстей

3) Проверить свои знания с использованием тестового контроля:

1. Синоним прогении - это:

- a) нижняя прогнатия
- b) верхняя прогнатия,
- c) нижняя ретрогнатия,
- d) верхняя ретрогнатия

2. Синоним прогнатии - это:

- a) верхняя прогнатия,

- b) нижняя прогнатия;
  - c) нижняя ретрогнатия,
  - d) верхняя ретрогнатия
3. Синонимом микрогении является:
- a) нижняя ретрогнатия;
  - b) нижняя прогнатия;
  - c) верхняя прогнатия;
  - d) нижняя ретрогнатия;
  - e) верхняя ретрогнатия
4. Синонимом микрогнатии является:
- a) верхняя ретрогнатия,
  - b) нижняя прогнатия,
  - c) верхняя прогнатия;
  - d) нижняя ретрогнатия.
5. Прогения - это:
- a) аномалия развития челюстных костей, которая характеризуется выступанием нижней челюсти вперед вследствие ее чрезмерного развития;
  - b) это недоразвитие нижней челюсти;
  - c) аномалия развития челюсти, характеризующаяся выдвинутым положением верхней челюсти вперед, вследствие ее чрезмерного развития;
  - d) это недоразвитие верхней челюсти
6. Микрогения - это:
- a) это недоразвитие нижней челюсти,
  - b) аномалия развития челюстных костей, которая характеризуется выступанием нижней челюсти вперед, вследствие ее чрезмерного развития;
  - c) аномалия развития челюсти, характеризующаяся выдвинутым положением верхней челюсти вперед, вследствие ее чрезмерного развития;
  - d) это недоразвитие верхней челюсти
7. Прогнатия - это:
- a) аномалия развития челюсти, характеризующаяся выдвинутым положением верхней челюсти вперед, вследствие ее чрезмерного развития;
  - b) аномалия развития челюстных костей, которая характеризуется выступанием нижней челюсти вперед, вследствие ее чрезмерного развития;
  - c) это недоразвитие нижней челюсти;
  - d) это недоразвитие верхней челюсти
8. Может ли микрогения быть односторонней:
- a) может быть;
  - b) не может быть.
9. Какая микрогения сочетается с анкилозом височно-нижнечелюстного сустава- это:
- a) приобретенная
  - b) врожденная
10. Дальнейшая судьба метатарзальной (плюсневой) кости при использовании ее для артропластики височно-нижнечелюстного сустава:
- a) с годами подвергается рассасыванию
  - b) кость сохраняется без изменений на протяжении многих лет

**Ответы:** везде правильный ответ- а

**Рекомендуемая литература:**

**Основная:**

1. Челюстно-лицевая хирургия: под редакцией профессора А. Ю. Дробышева, профессора О. О. Янушевича. Москва: ГЭОТАР-Медиа, 2018. - 876 с
2. Хирургическая стоматология: учебник под ред. С.В. Тарасенко М.: ГЭОТАР-Медиа, 2020. - 672 с.
3. Местное обезболивание в стоматологии, топографо-анатомическое обоснование способов его применения [Электронный ресурс]: учебное пособие / С. Н. Громова [и др.]. Киров : ФГБОУ ВО Кировский ГМУ Минздрава России, 2018. - 166 с

#### **Дополнительная:**

1. Хирургическая стоматология: учебник. Под ред. В. В. Афанасьева М.: ГЭОТАР-Медиа, 2016
2. Хирургическая стоматология: национальное руководство ред. А. А. Кулаков М. : ГЭОТАР-Медиа, 2021
3. Иванов С. Ю. Реконструктивная хирургия альвеолярной кости / С. Ю. Иванов, А. А. Мураев, Н. Ф. Ямуркова. - М. : ГЭОТАР-Медиа, 2016. - 360 с.

## **Раздел 6 Лучевая диагностика в стоматологии.**

### **Тема 6.1: Использование ионизирующего излучения в стоматологии.**

**Цель:** Ознакомиться с лучевыми методами исследования челюстно-лицевой области

#### **Задачи:**

Рассмотреть:

- Виды рентгеновского исследования в стоматологии

Обучить:

- Методам внутриротовой и внеротовой рентгенографии челюстей

Изучить:

- Виды рентгеновских дентальных аппаратов
- Принципы прохождения лучей к датчику.
- Переносные и стационарные дентальные рентгенаппараты
- Анатомо-топографические особенности челюстно-лицевой области.

Сформировать:

- Понятия о клинических рекомендациях (протоколы лечения) по вопросам оказания медицинской помощи с использованием рентгеновского исследования.
- Показания и противопоказания для рентгеновского исследования при стоматологических заболеваниях.
- Стандарты медицинской помощи при стоматологических заболеваниях.

#### **Обучающийся должен знать:**

- Анатомию головы и шеи.
- современные методы лучевой диагностики
- показания и противопоказания к использованию лучевых технологий,
- лучевая семиотика различных патологических состояний, - алгоритмы и схемы лучевого обследования.

#### **Обучающийся должен уметь:**

- Назначить пациента для проведения лучевой диагностики.
- Выбрать метод лучевой диагностики.
- Оценить результаты проведенной лучевой диагностики.

#### **Обучающийся должен владеть:**

- Навыком осмотра пациента
- Навыком выбора метода лучевой диагностики
- Навыком местного обезболивания в челюстно-лицевой области

### **Самостоятельная аудиторная работа обучающихся по теме:**

#### **1. Ответить на вопросы по теме занятия:**

1. Схема строения рентгеновской трубки.
2. Основные термины, используемые в лучевой диагностике.

### 3. Основные методики используемые в стоматологии

## 2. Практическая подготовка.

### 1) Освоить манипуляции:

- Сбора анамнеза, осмотра больного, чтения рентгенограммы, проведение диагностики и дифференциальной диагностики, планирование лечения больных с челюстно-лицевой патологией по теме практического занятия.
- Выполнение прицельного внутриротового снимка зуба под руководством преподавателя. Описать проведенное исследование.

### 2) Цель работы:

- Освоить выполнение различных видов интраоральных рентгенограмм

### 3) Методика проведения работы (алгоритм освоения навыка):

- Проанализировать жалобы и данные объективного обследования пациента
- На основании клинических данных выбрать метод исследования
- Провести само исследование
- Описать полученный результат

### 4) Результаты:

- Описать рентгеновский снимок

### 5) Выводы:

- Студентами усваивается теоретический материал, формируются мануальные навыки и развивается клиническое мышление

## 3. Решить ситуационные задачи:

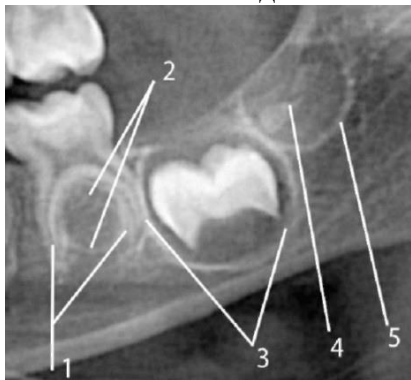### Алгоритм разбора задачи:

- проанализировать данные представленные в задаче (жалобы и данные объективного обследования пациента);
- на основании клинических данных и методов дополнительного исследования сформулировать диагноз;
- какие дополнительные методы обследования необходимы для подтверждения диагноза;

### Пример разбора задачи по алгоритму:

Задача 1.

Представлен рентгеновский снимок. Описать видимые объекты

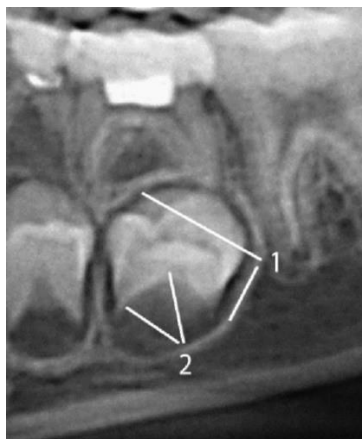


### Эталон ответа:

1. Корни молочных зубов (7.5)
2. компактная пластинка стенок фолликула зуба 3.5
3. Коронка первого постоянного моляра (3.6) минерализована, его фолликул окружен компактной пластинкой.
4. Начинается минерализация бугров зачатка второго моляра 3.7
5. Компактная пластинка зачатка зуба 3.7

### Задача для самостоятельного разбора на занятии:

Представлен рентгеновский снимок. Описать видимые объекты



- 1.
- 2.

#### 4. Задания для групповой работы

1. Установка положения пациента и положения врача, для проведения рентгенологического исследования (на студентах).
2. Опрос, выяснение жалоб, анамнеза заболевания, анамнеза жизни, общесоматического статуса, аллергологического анамнеза.
3. Осмотр внешнего вида больного. Определение степени открывания рта.
4. Выбор метода исследования.
5. Проведение исследования.
6. Описание проведенного исследования

#### Самостоятельная внеаудиторная работа обучающихся по теме:

1) Ознакомиться с теоретическим материалом по теме занятия с использованием рекомендуемой учебной литературы.

2) Ответить на вопросы для самоконтроля:

1. Схема строения рентгеновской трубки.
2. Основные термины, используемые в лучевой диагностике.
3. Основные методики используемые в стоматологии

3) Проверить свои знания с использованием тестового контроля:

1. Рентгеновские лучи были открыты:

- а) в 1890 г.;
- б) 1895 г.;
- в) 1900 г.;
- г) 1905 г.

2. Закладка и образование челюстных костей происходят внутриутробно:

- а) на 3-4 нед;
- б) 6-7 нед;
- в) 8-9 нед;
- г) 10-11 нед.

3. Первые признаки развития зубов появляются в эмбриональный период:

- а) на 1-2 нед;
- б) 3-4 нед;
- в) 4-5 нед;
- г) 6-7 нед.

4. У новорожденного в каждой челюсти залегают фолликулы зубов в различной стадии формирования и минерализации:

- а) 15 (10 временных и 5 постоянных);

- б) 18 (10 временных и 8 постоянных);
- в) 20 (10 временных и 10 постоянных);
- г) 22 (12 временных и 10 постоянных).

5. Смена временного прикуса на постоянный начинается в возрасте после:

- а) 4 лет;
- б) 5 лет;
- в) 6 лет;
- г) 7 лет.

6. На рентгенограмме фолликул зуба в различные периоды формирования представлен в виде:

- а) просветления округлой формы с четким, нигде не прерывающимся ободком уплотнения;
- б) уплотнения округлой формы с четким, нигде не прерывающимся ободком разрежения;
- в) уплотнения овальной формы;
- г) все ответы правильные.

7. Рентгенологическая картина несформированных верхушек корней представлена в следующем виде:

- а) длина корня достигает почти нормальной величины;
- б) стенки корня расположены параллельно друг к другу, в области верхушек заострены;
- в) корневой канал широкий, заканчивается в области верхушки корня раструбом (воронкообразным расширением);
- г) периодонтальная щель видна только по боковым поверхностям корня, в области верхушки она сливается с зоной роста (участок разрежения);
- д) все ответы верны.

8. Стадия несформированных верхушек корней рентгенологически наблюдается в возрасте:

- а) 8 лет для центральных и боковых верхних резцов;
- б) 6 лет - нижних центральных резцов;
- а) на экстраоральных тангенциальных рентгенограммах челюсти в косых проекциях;
- в) 7-8 лет - нижних боковых резцов;
- г) 8 лет - нижних первых моляров;
- д) все ответы верны.

9. Рентгенологически в стадии незакрытой верхушки:

- а) стенки корня сформированы, не сомкнуты лишь в области верхушки корня;
- б) четко видно верхушечное отверстие;
- в) корневой канал широкий с меньшим диаметром в области верхушки;
- г) периодонтальная щель в области верхушки более широкая, компактная пластинка выражена на всем протяжении;
- д) все ответы правильные.

10. Стадия незакрытой верхушки корня рентгенологически наблюдается в возрасте:

- а) 9-13 лет (для центральных верхних резцов);
- б) 9-12 лет (верхних резцов);
- в) 7-11 лет (центральных нижних резцов);
- г) 8-11 лет (боковых нижних резцов);
- д) 8-10 лет (нижних первых моляров);
- е) все ответы правильные.

**Ответы:** 1-б, 2-б, 3-г, 4-б, 5-б, 6-а, 7-д, 8-д, 9-д, 10-е

**Рекомендуемая литература:**

### **Основная:**

1. Челюстно-лицевая хирургия: под редакцией профессора А. Ю. Дробышева, профессора О. О. Янушевича. Москва: ГЭОТАР-Медиа, 2018. - 876 с
2. Хирургическая стоматология: учебник под ред. С.В. Тарасенко М.: ГЭОТАР-Медиа, 2020. - 672 с.

### **Дополнительная:**

1. Хирургическая стоматология: национальное руководство ред. А. А. Кулаков М. : ГЭОТАР-Медиа, 2021
2. Конусно-лучевая томография в дентальной имплантологии Н. К. Нечаева Москва : ГЭОТАР-Медиа, 2016. - 96 с. - ISBN 978-5-9704-3796-4. - Текст : электронный // URL : <http://www.studmedlib.ru/book/ISBN9785970437964.htm>

## **Тема 6.2: Основные узлы современных КЛКТ аппаратов.**

**Цель:** Ознакомиться с современным методом рентгенологического исследования в стоматологии — КЛКТ, его возможностями в диагностике различных видов патологии.

### **Задачи:**

Рассмотреть:

- особенностей формирования изображения при КЛКТ

Обучить:

- нормальную рентгеноанатомию челюстно-лицевой области на аксиальных, фронтальных, сагиттальных срезах, пространственного положения зубов, корней и их каналов

Изучить:

- Возможности КЛКТ
- Принципы получения изображения при КЛКТ.
- Время сканирования при КЛКТ

Сформировать:

- Понятия о клинических рекомендациях (протоколы лечения) по вопросам оказания медицинской помощи с использованием рентгеновского исследования.
- Показания и противопоказания для КЛКТ исследования при стоматологических заболеваниях.
- Стандарты медицинской помощи при стоматологических заболеваниях.

### **Обучающийся должен знать:**

- Анатомию головы и шеи.
- современные методы лучевой диагностики
- свойства рентгеновских лучей, их проникающая способность, формирование рентгеновского изображения,

### **Обучающийся должен уметь:**

- Назначить пациента для проведения лучевой диагностики.
- Выбрать метод лучевой диагностики.
- Оценить результаты проведенной лучевой диагностики.

### **Обучающийся должен владеть:**

- Навыком осмотра пациента
- Навыком выбора метода лучевой диагностики
- Знанием показаний для КЛКТ

## **Самостоятельная аудиторная работа обучающихся по теме:**

### **1. Ответить на вопросы по теме занятия:**

1. КТ и КЛКТ: принципы получения изображения, сравнительная характеристика методов.
2. Набор опций и инструментов при КЛКТ.
3. Показания к применению КЛКТ в стоматологии.

### **2. Практическая подготовка.**

1) Освоить манипуляции:

- Сбора анамнеза, осмотра больного, чтения рентгенограммы, проведение диагностики и дифференциальной диагностики, планирование лечения больных с челюстно-лицевой патологией по теме практического занятия.
- Усадить пациента для выполнения КЛКТ челюстей. Описать проведенное исследование.

2) Цель работы:

- Освоить выполнение различных видов КЛКТ, объемы зоны исследования, в зависимости от размера матрицы

3) Методика проведения работы (алгоритм освоения навыка):

- Проанализировать жалобы и данные объективного обследования пациента
- На основании клинических данных выбрать метод исследования
- Провести само исследование
- Описать полученный результат

4) Результаты:

- Описать КЛКТ

5) Выводы:

- Студентами усваивается теоретический материал, формируются мануальные навыки и развивается клиническое мышление

### 3. Решить ситуационные задачи:

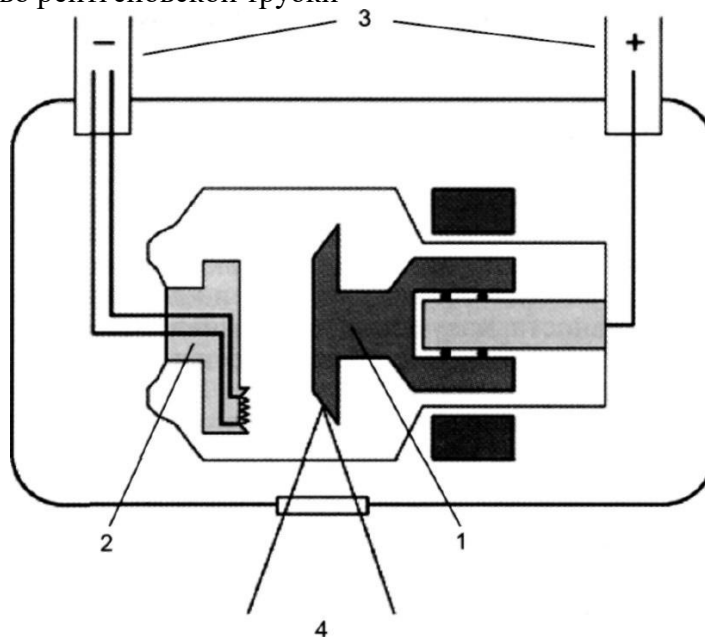
#### *Алгоритм разбора задачи*

- проанализировать данные представленные в задаче;
- на основании изученного на занятии материала, ответить на вопросы;

#### *Пример разбора задачи по алгоритму:*

Задача 1.

Описать устройство рентгеновской трубки

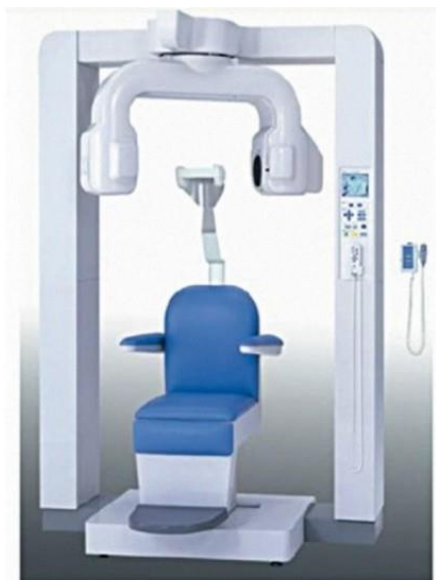
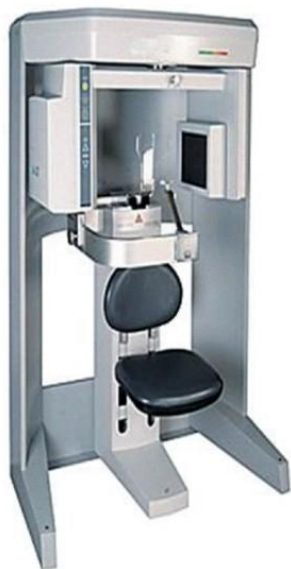
#### **Эталон ответа:**

- 1 - анод;
- 2 - катод;
- 3 - напряжение, подаваемое на трубку;
- 4 - рентгеновское излучение.

#### *Задача для самостоятельного разбора на занятии:*

Описать строение дентального томографа



- 1.
- 2.

#### 4. Задания для групповой работы

1. Установка положения пациента и положения врача, для проведения рентгенологического исследования (на студентах).
2. Опрос, выяснение жалоб, анамнеза заболевания, анамнеза жизни, общесоматического статуса, аллергологического анамнеза.
3. Осмотр внешнего вида больного. Определение степени открывания рта.
4. Выбор метода исследования.
5. Проведение исследования.
6. Описание проведенного исследования

#### Самостоятельная внеаудиторная работа обучающихся по теме:

1) *Ознакомиться с теоретическим материалом по теме занятия с использованием рекомендуемой учебной литературы.*

2) *Ответить на вопросы для самоконтроля:*

1. КТ и КЛКТ: принципы получения изображения, сравнительная характеристика методов.
2. Набор опций и инструментов при КЛКТ.
3. Показания к применению КЛКТ в стоматологии

3) *Проверить свои знания с использованием тестового контроля:*

1. Рентгенологическая картина, сопровождающаяся уменьшением костных трабекул в единице объема и их истончением, характерна симптому:
  - а) деструкции;
  - б) остеосклероза;
  - в) остеопороза;
  - г) остеолиза.
2. Рентгенологическая картина, сопровождающаяся увеличением костных трабекул в единице объема и их утолщением, характерна симптому:
  - а) остеопороза;
  - б) деструкции;
  - в) остеосклероза;
  - г) остеолиза.
3. Рентгенологическая картина, сопровождающаяся разрушением костных трабекул и замещением их другой патологической тканью, характерна симптому:

- а) деструкции;
- б) остеолиза;
- в) остеопороза;
- г) остеосклероза.

4. Рентгенологический симптом «вздутия» характерен:

- а) воспалительному процессу;
- б) доброкачественному новообразованию челюсти;
- в) злокачественному новообразованию;
- г) травме.

5. К рентгенологическим признакам костного анкилоза ВНЧС относится:

- а) сужение рентгеновской суставной щели на 1/2;
- б) резкое снижение рентгеновской суставной щели, не везде прослеживается;
- в) суставная щель резко сужена, субхондральная компактная пластинка уплотнена, уплощена;
- г) суставная щель резко сужена, местами не прослеживается, переход костных балок из одной в другую кость, субхондральные компактные пластинки не визуализируются.

6. Наличие линейных периостальных наслоений на поверхности нижней челюсти характерно:

- а) остеомиелиту;
- б) радикулярной кисте;
- в) сифилису;
- г) артрозу.

7. Наличие спикулообразных периостальных наслоений на поверхности челюсти характерно:

- а) остеомиелиту;
- б) остеогенной саркоме;
- в) сифилису;
- г) доброкачественному новообразованию.

8. Наличие кружевных периостальных наслоений на поверхности челюсти характерно:

- а) остеомиелиту;
- б) остеогенной саркоме;
- в) сифилису;
- г) доброкачественному новообразованию.

9. Бесследное рассасывание концевых отделов кости характерно рентгенологическому симптому:

- а) деструкции;
- б) остеопороза;
- в) остеолиза;
- г) остеонекроза.

10. Рентгенологический симптом физиологической резорбции корней встречается:

- а) при смене временных зубов на постоянные;
- б) пародонтите;
- в) периодонтите постоянных зубов;
- г) остеомиелите нижней челюсти.

**Ответы:** 1-в, 2-в, 3-а, 4-а,б,в, 5-г, 6-а, 7-б, 8-в, 9-в, 10-а

**Рекомендуемая литература:**

**Основная:**

1. Челюстно-лицевая хирургия: под редакцией профессора А. Ю. Дробышева, профессора О. О. Янушевича. Москва: ГЭОТАР-Медиа, 2018. - 876 с
2. Хирургическая стоматология: учебник под ред. С.В. Тарасенко М.: ГЭОТАР-Медиа, 2020. - 672 с.

**Дополнительная:**

- 1) Хирургическая стоматология: национальное руководство ред. А. А. Кулаков М. : ГЭОТАР-Медиа, 2021
- 2) Конусно-лучевая томография в дентальной имплантологии Н. К. Нечаева Москва : ГЭОТАР-Медиа, 2016. - 96 с. - ISBN 978-5-9704-3796-4. - Текст : электронный // URL : <http://www.studmedlib.ru/book/ISBN9785970437964.htm>

**Тема 6.3: Принцип работы современных КЛКТ аппаратов. Калибровка щёк.**

**Цель:** Ознакомиться с современным методом рентгенологического исследования в стоматологии — КЛКТ, его возможностями в диагностике различных видов патологии.

**Задачи:**

Рассмотреть:

- особенностей формирования изображения при КЛКТ

Обучить:

- нормальную рентгеноанатомию челюстно-лицевой области на аксиальных, фронтальных, сагиттальных срезах, пространственного положения зубов, корней и их каналов

Изучить:

- Возможности КЛКТ
- Принципы получения изображения при КЛКТ.
- Время сканирования при КЛКТ

Сформировать:

- Понятия о клинических рекомендациях (протоколы лечения) по вопросам оказания медицинской помощи с использованием рентгеновского исследования.
- Показания и противопоказания для КЛКТ исследования при стоматологических заболеваниях.
- Стандарты медицинской помощи при стоматологических заболеваниях.

**Обучающийся должен знать:**

- Анатомию головы и шеи.
- современные методы лучевой диагностики
- свойства рентгеновских лучей, их проникающая способность, формирование рентгеновского изображения,

**Обучающийся должен уметь:**

- Назначить пациента для проведения лучевой диагностики.
- Выбрать метод лучевой диагностики.
- Оценить результаты проведенной лучевой диагностики.

**Обучающийся должен владеть:**

- Навыком осмотра пациента
- Навыком выбора метода лучевой диагностики
- Знанием показаний для КЛКТ

**Самостоятельная аудиторная работа обучающихся по теме:**

**1. Ответить на вопросы по теме занятия:**

1. Методика изучения рентгенологических данных
2. Анализ изображения при КЛКТ.
3. Оформление протокола исследования КЛКТ в стоматологии.

**2. Практическая подготовка.**

- 1) Освоить манипуляции:

- Сбора анамнеза, осмотра больного, чтения рентгенограммы, проведение диагностики и дифференциальной диагностики, планирование лечения больных с челюстно-лицевой патологией по теме практического занятия.
- Усадить пациента для выполнения КЛКТ челюстей. Описать проведенное исследование.

2) Цель работы:

- Освоить выполнение различных видов КЛКТ, объемы зоны исследования, в зависимости от размера матрицы

3) Методика проведения работы (алгоритм освоения навыка):

- Проанализировать жалобы и данные объективного обследования пациента
- На основании клинических данных выбрать метод исследования
- Провести само исследование
- Описать полученный результат

4) Результаты:

- Описать КЛКТ

5) Выводы:

- Студентами усваивается теоретический материал, формируются мануальные навыки и развивается клиническое мышление

**3. Решить ситуационные задачи:**

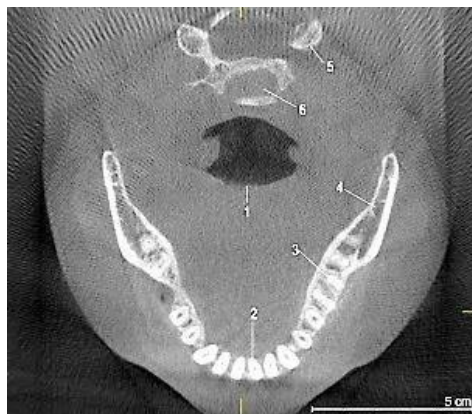
**Алгоритм разбора задачи:**

- проанализировать данные представленные в задаче;
- на основании разобранного материала на занятии, ответить на вопросы;

**Пример разбора задачи по алгоритму:**

Задача 1.

Представлена томограмма в аксиальной плоскости. Описать видимые объекты

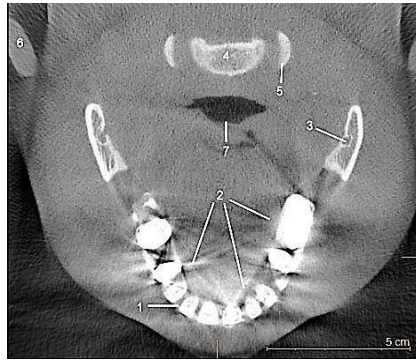


**Эталон ответа:**

- 1 — поверхность корня языка;
- 2 — поперечные срезы коронок фронтальных зубов;
- 3 — поперечные срезы корней боковых зубов;
- 4 — нижнечелюстной канал;
- 5 — суставной отросток;
- 6 — межпозвонковый диск

**Задача для самостоятельного разбора на занятии:**

Представлена томограмма в аксиальной плоскости. Описать видимые объекты



- |    |    |
|----|----|
| 1. | 5. |
| 2. | 6. |
| 3. | 7. |

#### 4. Задания для групповой работы

1. Установка положения пациента и положения врача, для проведения рентгенологического исследования (на студентах).
2. Опрос, выяснение жалоб, анамнеза заболевания, анамнеза жизни, общесоматического статуса, аллергологического анамнеза.
3. Осмотр внешнего вида больного. Определение степени открывания рта.
4. Выбор метода исследования.
5. Проведение исследования.
6. Описание проведенного исследования

#### Самостоятельная внеаудиторная работа обучающихся по теме:

1) Ознакомиться с теоретическим материалом по теме занятия с использованием рекомендуемой учебной литературы.

2) Ответить на вопросы для самоконтроля:

1. Методика изучения рентгенологических данных
2. Анализ изображения при КЛКТ.
3. Оформление протокола исследования КЛКТ в стоматологии.

3) Проверить свои знания с использованием тестового контроля:

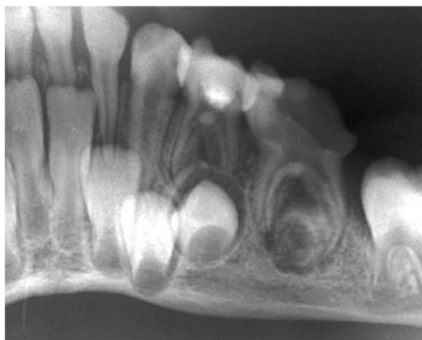
1. Наиболее информативным методом в выявлении скрытой аномалии, воспалительных и опухолевых процессов зубочелюстной системы у первичных стоматологических пациентов является:

- а) конусно-лучевая компьютерная томография;
- б) радиовизиография;
- в) обзорная рентгенография черепа в боковой проекции;
- г) обзорная рентгенография черепа в подбородочно-носовой проекции.

2. Диагностика множественного кариеса, распространенного пародонтита и их осложнений возможна благодаря:

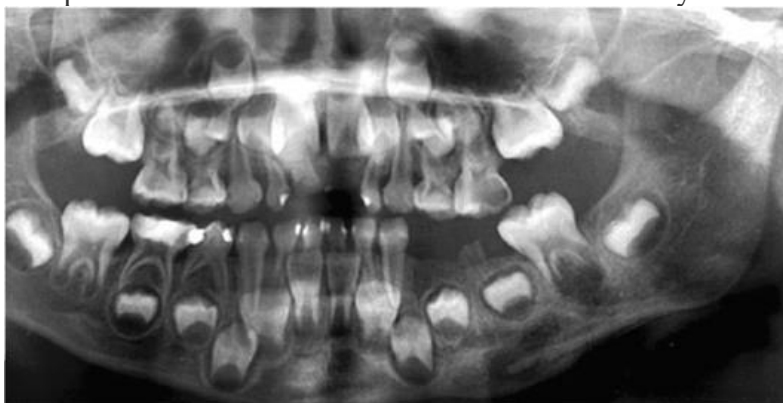- а) внеротовой контактной рентгенографии челюстей в косой проекции;
- б) ортопантомографии;
- в) обзорной рентгенографии черепа в аксиальной проекции;
- г) внутриротовой рентгенографии нижней челюсти в аксиальной проекции.

3. Рентгенологическая картина зуба 7.5 соответствует:



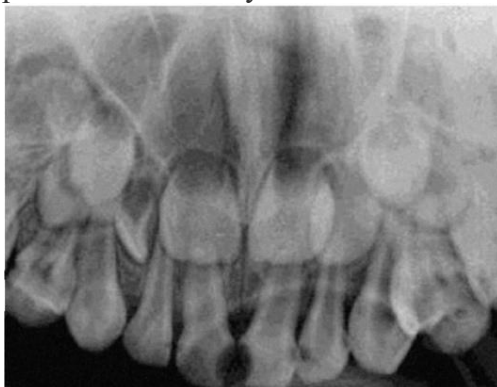- а) кариесу дентина;
- б) хроническому пульпиту;
- в) хроническому гранулематозному периодонтиту;
- г) хроническому гранулирующему периодонтиту.

4. Рентгенологическая картина тела нижней челюсти слева соответствует:



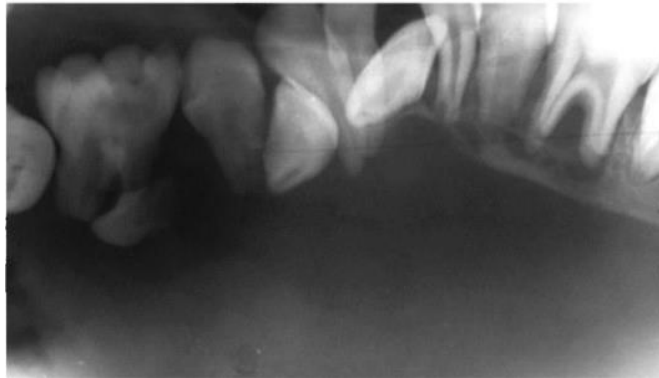
- а) радикулярной кисте;
- б) хроническому одонтогенному остеомиелиту;
- в) фиброзной дисплазии;
- г) пародонтиту.

5. Рентгенологическая картина резцов соответствует:



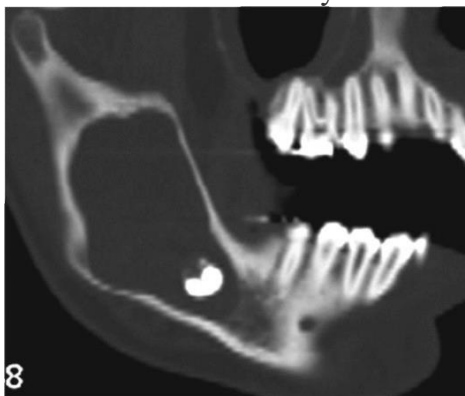
- а) кариесу в стадии пятна;
- б) поверхностному кариесу;
- в) кариесу дентина;
- г) хроническому пульпиту.

6. Рентгенологическая картина соответствует симптому:



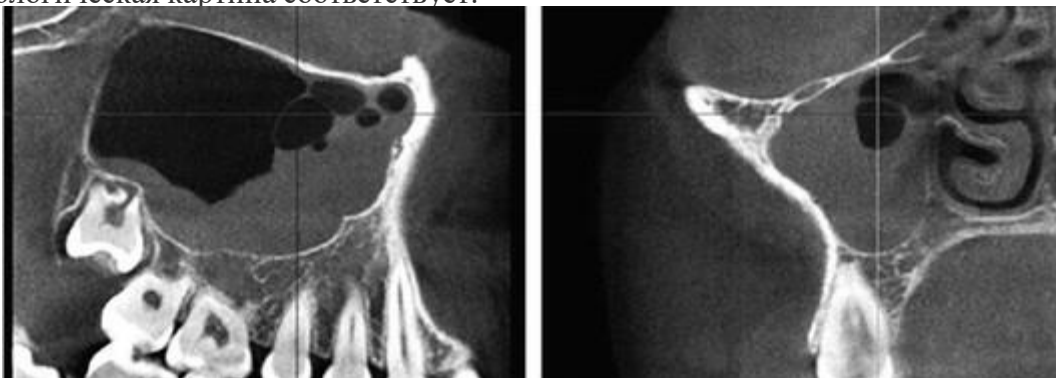
- а) остеопороза;
- б) остеосклероза;
- в) деструкции;
- г) остеолиза.

7. Рентгенологическая картина угла челюсти соответствует:



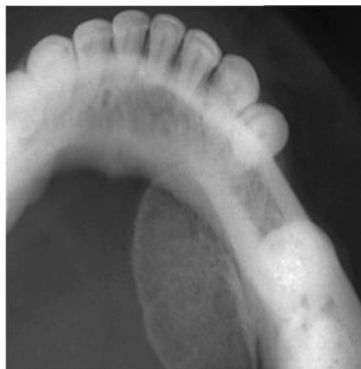
- а) радикулярной кисте;
- б) фолликулярной кисте;
- в) остеоме;
- г) одонтоме.

8. Рентгенологическая картина соответствует:



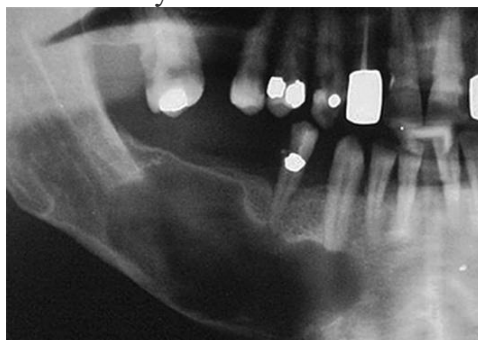
- а) радикулярной кисте, проникающей в верхнечелюстной синус;
- б) хроническому риногенному синуситу;
- в) хроническому одонтогенному синуситу;
- г) остеомиелиту.

9. Рентгенологическая картина соответствует:



- а) радикулярной кисте;
- б) фолликулярной кисте;
- в) одонтоме;
- г) остеоме.

10. Рентгенологическая картина соответствует:



- а) радикулярной кисте;
- б) остеоме;
- в) фолликулярной кисте;
- г) остеомиелиту.

**Ответы:** 1-а, 2-б, 3-г, 4-б, 5-г, 6-г, 7-б, 8- б, 9-г, 10-а

#### **Рекомендуемая литература:**

##### **Основная:**

1. Челюстно-лицевая хирургия: под редакцией профессора А. Ю. Дробышева, профессора О. О. Янушевича. Москва: ГЭОТАР-Медиа, 2018. - 876 с
2. Хирургическая стоматология: учебник под ред. С.В. Тарасенко М.: ГЭОТАР-Медиа, 2020. - 672 с.

##### **Дополнительная:**

1. Хирургическая стоматология: национальное руководство ред. А. А. Кулаков М. : ГЭОТАР-Медиа, 2021
2. Конусно-лучевая томография в дентальной имплантологии Н. К. Нечаева Москва : ГЭОТАР-Медиа, 2016. - 96 с. - ISBN 978-5-9704-3796-4. - Текст : электронный // URL : <http://www.studmedlib.ru/book/ISBN9785970437964.htm>

#### **Тема 6.4: Программы КЛКТ и их функции.**

**Цель:** Ознакомиться с программным обеспечением для КЛКТ

##### **Задачи:**

Рассмотреть:

— Интерфейсы компьютерных программ

Обучить:

— Программное обеспечение современных дентальных объемных томографов

Изучить:

— Базовый интерфейс компьютерных программ

- Принципы прохождения лучей к датчику.
- многоплановая рефомация компьютерных программ
- Анатомо-топографические особенности челюстно-лицевой области.

Сформировать:

- Понятия о клинических рекомендациях (протоколы лечения) по вопросам оказания медицинской помощи с использованием рентгеновского исследования.
- Показания и противопоказания для рентгеновского исследования при стоматологических заболеваниях.
- Стандарты медицинской помощи при стоматологических заболеваниях.

**Обучающийся должен знать:**

- Анатомию головы и шеи.
- современные методы лучевой диагностики
- показания и противопоказания к использованию лучевых технологий,
- лучевая семиотика различных патологических состояний, - алгоритмы и схемы лучевого обследования.

**Обучающийся должен уметь:**

- Назначить пациента для проведения лучевой диагностики.
- Выбрать метод лучевой диагностики.
- Оценить результаты проведенной лучевой диагностики.

**Обучающийся должен владеть:**

- Навыком осмотра пациента
- Навыком выбора метода лучевой диагностики
- Навыком местного обезболивания в челюстно-лицевой области

**Самостоятельная аудиторная работа обучающихся по теме:**

**1. Ответить на вопросы по теме занятия:**

1. Базовые интерфейсы программ томографов.
2. Опции программного обеспечения.
3. Интерфейсы для планирования лечения

**2. Практическая подготовка.**

1) Освоить манипуляции:

- Сбора анамнеза, осмотра больного, чтения рентгенограммы, проведение диагностики и дифференциальной диагностики, планирование лечения больных с челюстно-лицевой патологией по теме практического занятия.
- Выполнение прицельного внутриротового снимка зуба под руководством преподавателя. Описать проведенное исследование.

2) Цель работы:

- Освоить выполнение различных видов интраоральных рентгенограмм

3) Методика проведения работы (алгоритм освоения навыка):

- Проанализировать жалобы и данные объективного обследования пациента
- На основании клинических данных выбрать метод исследования
- Провести само исследование
- Описать полученный результат

4) Результаты:

- Описать проведенное исследование

5) Выводы:

- Студентами усваивается теоретический материал, формируются мануальные навыки и развивается клиническое мышление

**3. Задания для групповой работы**

1. Установка положения пациента и положения врача, для проведения рентгенологического исследования (на студентах).

2. Опрос, выяснение жалоб, анамнеза заболевания, анамнеза жизни, общесоматического статуса, аллергологического анамнеза.
3. Осмотр внешнего вида больного. Определение степени открывания рта.
4. Выбор метода исследования.
5. Проведение исследования.
6. Описание проведенного исследования

**Самостоятельная внеаудиторная работа обучающихся по теме:**

1) *Ознакомиться с теоретическим материалом по теме занятия с использованием рекомендуемой учебной литературы.*

2) *Ответить на вопросы для самоконтроля:*

1. Базовые интерфейсы программ томографов.
2. Опции программного обеспечения.
3. Интерфейсы для планирования лечения

3) *Проверить свои знания с использованием тестового контроля:*

1. Рентгеновское излучение - это поток:

- а) электронов;
- б) нейтронов;
- в) протонов;
- г) фотонов (квантов).

2. При проведении рентгеновского исследования ионизирующее излучение на пациента:

- а) действует;
- б) не действует;
- в) действует только на детей периода новорожденности;
- г) действует только при проведении серии из 3 и более рентгеновских снимков.

3. Если рентгеновский аппарат выключен, рентгеновское излучение:

- а) все равно есть;
- б) отсутствует;
- в) исчезает только через 3 ч после отключения аппарата;
- г) исчезает после кварцевания кабинета.

4. Рентгеновское излучение получают:

- а) путем торможения электронов при столкновении с анодом;
- б) путем возбуждения ядер водорода исследуемого объекта в магнитном поле;
- в) в результате пьезоэффекта;
- г) при самопроизвольном распаде ядер.

5. При традиционной рентгенографии участок, свободно пропускающий рентгеновские лучи, на пленке выглядит:

- а) белым;
- б) черным;
- в) имеет поперечную исчерченность;
- г) не визуализируется.

6. При традиционной рентгенографии участок, не пропускающий рентгеновские лучи, на пленке выглядит:

- а) белым;
- б) черным;
- в) имеет поперечную исчерченность;
- г) не визуализируется.

7. Рентгенограмма представляет собой:

- а) проекцию объекта исследования на плоскость;
- б) поперечный срез объекта исследования;
- в) объемную реконструкцию объекта исследования;
- г) возможен любой из перечисленных вариантов.

8. Затемнением в рентгенологии называют:
- а) участок более высокой плотности по сравнению с окружающими тканями;
  - б) участок повышенной прозрачности, которая выглядит как более темный участок;
  - в) область отсутствия контрастирования, когда какая-либо ткань препятствует заполнению просвета полого органа контрастным веществом;
  - г) участок отсутствия накопления радиофармпрепарата.
9. Просветлением в рентгенологии называют:
- а) участок более высокой плотности по сравнению с окружающими тканями;
  - б) участок повышенной прозрачности, которая выглядит как более темный участок;
  - в) область отсутствия контрастирования, когда какая-либо ткань препятствует заполнению просвета полого органа контрастным веществом;
  - г) участок отсутствия накопления радиофармпрепарата.
10. Дефектом накопления в рентгенологии называют:
- а) участок более высокой плотности по сравнению с окружающими тканями;
  - б) участок повышенной прозрачности, которая выглядит как более темный участок;
  - в) область отсутствия контрастирования, когда какая-либо ткань препятствует заполнению просвета полого органа контрастным веществом;
  - г) участок отсутствия накопления радиофармпрепарата.

**Ответы:** 1-г, 2-а, 3-б, 4-а, 5-б, 6-а, 7-а, 8- а, 9-б, 10-в

### **Рекомендуемая литература:**

#### **Основная:**

1. Челюстно-лицевая хирургия: под редакцией профессора А. Ю. Дробышева, профессора О. О. Янушевича. Москва: ГЭОТАР-Медиа, 2018. - 876 с
2. Хирургическая стоматология: учебник под ред. С.В. Тарасенко М.: ГЭОТАР-Медиа, 2020. - 672 с.

#### **Дополнительная:**

1. Хирургическая стоматология: национальное руководство ред. А. А. Кулаков М. : ГЭОТАР-Медиа, 2021
2. Конусно-лучевая томография в дентальной имплантологии Н. К. Нечаева Москва : ГЭОТАР-Медиа, 2016. - 96 с. - ISBN 978-5-9704-3796-4. - Текст : электронный // URL : <http://www.studmedlib.ru/book/ISBN9785970437964.htm>

### **Тема 6.5: Техническое обслуживание и меры по обеспечению безопасности при работе с источниками ионизирующего излучения.**

**Цель:** Ознакомиться с защитой больного и персонала при проведении рентгеновских исследований в стоматологии

#### **Задачи:**

Рассмотреть:

- Нормы радиационной безопасности населения

Обучить:

- «Гигиенические требования к устройству и эксплуатации рентгеновских аппаратов и проведению рентгенологических исследований СанПиН 2.6.1.1192-03»

Изучить:

- Вопросы охраны труда при работе с источниками ионизирующей радиации
- Понятие эффективной дозы.
- Контроль дозовых нагрузок пациентов
- Анатомо-топографические особенности челюстно-лицевой области.

Сформировать:

- Понятия о клинических рекомендациях (протоколы лечения) по вопросам оказания медицинской помощи с использованием рентгеновского исследования.
- Показания и противопоказания для рентгеновского исследования при

стоматологических заболеваниях.

— Стандарты медицинской помощи при стоматологических заболеваниях.

**Обучающийся должен знать:**

- Анатомию головы и шеи.
- современные методы лучевой диагностики
- показания и противопоказания к использованию лучевых технологий,
- лучевая семиотика различных патологических состояний, - алгоритмы и схемы лучевого обследования.

**Обучающийся должен уметь:**

- Назначить пациента для проведения лучевой диагностики.
- Выбрать метод лучевой диагностики.
- Оценить результаты проведенной лучевой диагностики.

**Обучающийся должен владеть:**

- Навыком осмотра пациента
- Навыком выбора метода лучевой диагностики
- Навыком местного обезболивания в челюстно-лицевой области

**Самостоятельная аудиторная работа обучающихся по теме:**

**1. Ответить на вопросы по теме занятия:**

1. Требования для проведения рентгеностоматологических исследований.
2. Состав и площади помещений для рентгеностоматологических исследований.
3. Индивидуальные средства защиты для пациентов и персонала при проведении рентгеностоматологических исследований.

**2. Практическая подготовка.**

1) Освоить манипуляции:

- Сбора анамнеза, осмотра больного, чтения рентгенограммы, проведение диагностики и дифференциальной диагностики, планирование лечения больных с челюстно-лицевой патологией по теме практического занятия.
- Выполнение прицельного внутриротового снимка зуба под руководством преподавателя. Описать проведенное исследование.

2) Цель работы:

- Освоить выполнение различных видов интраоральных рентгенограмм

3) Методика проведения работы (алгоритм освоения навыка):

- Проанализировать жалобы и данные объективного обследования пациента
- На основании клинических данных выбрать метод исследования
- Провести само исследование
- Описать полученный результат

4) Результаты:

- Описать рентгеновский снимок

5) Выводы:

- Студентами усваивается теоретический материал, формируются мануальные навыки и развивается клиническое мышление

**3. Задания для групповой работы**

1. Установка положения пациента и положения врача, для проведения рентгенологического исследования (на студентах).
2. Опрос, выяснение жалоб, анамнеза заболевания, анамнеза жизни, общесоматического статуса, аллергологического анамнеза.
3. Осмотр внешнего вида больного. Определение степени открывания рта.
4. Выбор метода исследования.
5. Проведение исследования.
6. Описание проведенного исследования

**Самостоятельная внеаудиторная работа обучающихся по теме:**

1) Ознакомиться с теоретическим материалом по теме занятия с использованием рекомендуемой учебной литературы.

2) Ответить на вопросы для самоконтроля:

1. Требования для проведения рентгеностоматологических исследований.
2. Состав и площади помещений для рентгеностоматологических исследований.

3. Индивидуальные средства защиты для пациентов и персонала при проведении рентгеностоматологических исследований.

3) Проверить свои знания с использованием тестового контроля:

1. Для получения изображения в компьютерной томографии используется:
  - а) рентгеновское излучение;
  - б) ультразвуковое излучение;
  - в) магнитно-резонансное излучение;
  - г) излучение, получаемое при самопроизвольном распаде ядра.
2. Формирование КТ-изображения основано на:
  - а) различной акустической плотности тканей;
  - б) избирательном накоплении радиофармпрепарата в тканях и органах;
  - в) многопроекционном измерении коэффициента ослабления рентгеновского излучения;
  - г) различной протонной плотности органов и систем.
3. Изображения, получаемые при КТ, представляют из себя:
  - а) множество послойных срезов объекта;
  - б) проекцию объекта на плоскость;
  - в) одномерное амплитудное изображение в виде всплесков на осевой линии;
  - г) развертку амплитудного сигнала во времени.
4. За разработку метода КТ А. Кормаку и Г. Хаунсфилду была присуждена:
  - а) Ленинская премия;
  - б) Нобелевская премия;
  - в) Премия мира;
  - г) орден Подвязки.
5. Коэффициент ослабления рентгеновского излучения при КТ измеряют:
  - а) в МГц;
  - б) в мЗв;
  - в) в единицах Хаунсфилда;
  - г) в Бк/ч.
6. Единицы Хаунсфилда представляют из себя:
  - а) количество мкБк/ч на единицу площади поверхности тела пациента;
  - б) относительную величину, не имеющую размерности;
  - в) миллизиверты на 1 кг массы тела пациента;
  - г) микрограммы радиофармакологического препарата на 1 мл объема циркулирующей крови.
7. По шкале Хаунсфилда:
  - а) за нулевую отметку принята плотность воды;
  - б) плотность воздуха составляет -1000, плотность кости составляет +1000;
  - в) остальные ткани человеческого тела занимают промежуточное положение, в большинстве случаев их плотность колеблется от 0 до 200-300 единиц;
  - г) справедливы все перечисленные положения.
8. Мультисрезовые компьютерные томографы позволяют:
  - а) получить одновременно несколько срезов (от 2 до 64);
  - б) обследовать одновременно несколько пациентов;
  - в) проводить одновременно и КТ, и УЗИ;
  - г) справедливы все перечисленные положения.

9. Спиральная компьютерная томография - это:

- а) когда тело пациента размещается в специальной укладке, имеющей спиралевидную форму;
- б) название связано с особенностью строения рентгеновской трубки - в ней анод имеет форму спирали;
- в) вращение системы трубка-детектор и перемещение тела пациента внутри этой системы происходит одновременно и непрерывно, в результате рентгеновский луч движется через тело пациента по спирали;
- г) конструктивной особенностью прибора является спиральной формы видеомонитор.

10. Гиподенсные структуры в КТ-изображении выглядят:

- а) белыми;
- б) серыми;
- в) черными;
- г) возможен любой из перечисленных вариантов.

**Ответы:** 1-а, 2-в, 3-а, 4-б, 5-в, 6-б, 7-а, 8-а, 9-в, 10-в

### **Рекомендуемая литература:**

#### **Основная:**

1. Челюстно-лицевая хирургия: под редакцией профессора А. Ю. Дробышева, профессора О. О. Янушевича. Москва: ГЭОТАР-Медиа, 2018. - 876 с
2. Хирургическая стоматология: учебник под ред. С.В. Тарасенко М.: ГЭОТАР-Медиа, 2020. - 672 с.

#### **Дополнительная:**

1. Хирургическая стоматология: национальное руководство ред. А. А. Кулаков М. : ГЭОТАР-Медиа, 2021
2. Конусно-лучевая томография в дентальной имплантологии Н. К. Нечаева Москва : ГЭОТАР-Медиа, 2016. - 96 с. - ISBN 978-5-9704-3796-4. - Текст : электронный // URL : <http://www.studmedlib.ru/book/ISBN9785970437964.htm>

### **Тема 6.6: Составление плана лечения пациента при помощи КЛКТ.**

**Цель:** Ознакомиться с методами лучевой диагностики в планировании стоматологического лечения

#### **Задачи:**

Рассмотреть:

- Виды рентгеновского исследования в стоматологии

Обучить:

- Методам рентгеновского исследования в стоматологии

Изучить:

- Виды рентгеновских дентальных аппаратов
- Принципы прохождения лучей к датчику.
- Переносные и стационарные дентальные рентгенаппараты
- Анатомо-топографические особенности челюстно-лицевой области.

Сформировать:

- Понятия о клинических рекомендациях (протоколы лечения) по вопросам оказания медицинской помощи с использованием рентгеновского исследования.
- Показания и противопоказания для рентгеновского исследования при стоматологических заболеваниях.
- Стандарты медицинской помощи при стоматологических заболеваниях.

#### **Обучающийся должен знать:**

- Анатомию головы и шеи.
- современные методы лучевой диагностики

- показания и противопоказания к использованию лучевых технологий,
- лучевая семиотика различных патологических состояний, - алгоритмы и схемы лучевого обследования.

**Обучающийся должен уметь:**

- Назначить пациента для проведения лучевой диагностики.
- Выбрать метод лучевой диагностики.
- Оценить результаты проведенной лучевой диагностики.

**Обучающийся должен владеть:**

- Навыком осмотра пациента
- Навыком выбора метода лучевой диагностики
- Навыком местного обезболивания в челюстно-лицевой области

**Самостоятельная аудиторная работа обучающихся по теме:**

**1. Практическая подготовка.**

**Решить ситуационные задачи:**

**Алгоритм разбора задачи:**

- проанализировать данные, представленные в задаче и написать заключение (предварительный диагноз);

**Пример разбора задачи по алгоритму:**

**Задача 1.**

1. На панорамной рентгенограмме нижней челюсти в области тела и альвеолярного отростка между 4.2 и 4.3 зубами определяется полосовидное разрежение костной ткани с четкими, но неровными, мелко зазубренными контурами шириной до 2 мм, достигающее до нижнего края челюсти и нарушающее целостность коркового слоя. Нарушена также целостность стенки лунки 4.2 зуба. Пространство периодонтальной связки этого зуба неравномерно расширена, особенно в области верхушки, тень корня укорочена.

**Эталон ответа:**

Заключение: свежий открытый перелом нижней челюсти справа без существенного смещения отломков, вывих 4.2 зуба.

**Задачи для самостоятельного разбора на занятии:**

1. На рентгенограмме черепа в подбородочно-носовой проекции определяется нарушение целостности нижнеглазничного края справа с наличием тени осколка, размером 1,5 х 5,0 мм. Нарушена целостность передненазальной стенки верхнечелюстной пазухи в нижнем отделе, пазуха интенсивно равномерно затемнена. В проекции верхней челюсти справа выявляется тень увеличенных и уплотненных мягких тканей. Скуловая дуга справа деформирована, видны две полосовидные тени разрежения костной ткани на расстоянии 1,5 см друг от друга.

Заключение: \_\_\_\_\_

2. На внутриротовой контактной рентгенограмме области 3.6, 3.7 на задней контактной поверхности коронки 3.6 зуба определяется кариозная полость с неровными контурами (краями), не сообщающаяся с полостью зуба (между дном кариозной полости и полостью зуба дифференцируется дентин толщиной около 2 мм). Корни, каналы не имеют особенностей, пространство периодонтальной связки везде дифференцируется, равномерная, обычной ширины.

Заключение: \_\_\_\_\_

**4. Задания для групповой работы**

1. Установка положения пациента и положения врача, для проведения рентгенологического исследования (на студентах).

2. Опрос, выяснение жалоб, анамнеза заболевания, анамнеза жизни, общесоматического статуса, аллергологического анамнеза.
3. Осмотр внешнего вида больного. Определение степени открывания рта.
4. Выбор метода исследования.
5. Проведение исследования.
6. Описание проведенного исследования

**Самостоятельная внеаудиторная работа обучающихся по теме:**

1) *Ознакомиться с теоретическим материалом по теме занятия с использованием рекомендуемой учебной литературы.*

2) *Дать заключение по следующим задачам:*

1. На ортопантограмме в коронке 2.6 зуба на жевательной поверхности металлическая пломба, на передней контактной - глубокая кариозная полость, сообщающаяся с полостью зуба. Каналы щечных корней дифференцируются лишь в нижней половине, нёбный канал отчетливо не определяется. Пространство периодонтальной связки в периапикальной области нёбного корня не прослеживается, корень резорбирован, а в окружающей костной ткани выявляется очаг разрежения округлой формы размером около 4 x 6 мм, с четкими, склерозированными контурами. В альвеолярной бухте верхнечелюстной пазухи слева на уровне 2.5-2.7 зубов определяется дополнительная, однородной структуры мягкотканая тень с четким сферическим верхним контуром, неизменная компактная пластинка дна пазухи отчетливо дифференцируется.

Заключение: \_\_\_\_\_

2. На внутриротовой контактной рентгенограмме (удовлетворительного качества) области 4.8, 4.7, 4.6 зубов выявляется: в коронке 4.7 зуба на жевательно-контактной поверхности металлическая пломба, полость зуба и все корневые каналы запломбированы до верхушки. Пространство периодонтальной связки заднего корня 4.7 зуба расширена в дистальной трети, компактная пластинка лунки уплотнена и утолщена. Окружающая костная ткань по структуре не изменена, 4.8 зуб расположен горизонтально.

Заключение: \_\_\_\_\_

3. На панорамной рентгенограмме нижней челюсти ребенка 5 лет определяется: в коронках 7.4, 7.5 зубов на жевательной поверхности металлическая пломба больших размеров, полости зубов выполнены пломбирочным материалом. Корень 7.4 зуба резорбирован по внутренним поверхностям (у бифуркации), а у 7.5 зуба полностью резорбирован задний корень, передний - в области бифуркации. Пространство периодонтальной связки дифференцируется только по боковой поверхности переднего корня обоих зубов. На уровне отмеченных изменений в окружающей костной ткани выявляются очаги разрежения костной ткани, высокой интенсивности. У 7.5 зуба имеется очаг округлой формы и с четкими контурами. Компактная пластинка фолликула зачатка 3.4 зуба разрушена на уровне бифуркации корней, на большем протяжении отмечается разрушение стенок фолликула 3.5 зуба, а сам зачаток смещен книзу.

Заключение: \_\_\_\_\_

4. На внеротовой рентгенограмме нижней челюсти в левой боковой проекции выявлено: участок разрежения костной ткани альвеолярного отростка на уровне отсутствующих 3.6, 3.7 зубов, распространяющийся на тело челюсти до нижнего края. Контур разрежения на большем протяжении довольно четкие, неровные. Интенсивность участка разрежения различна, структура неоднородная. В альвеолярной части соответственно отсутствующему 3.6 зубу на фоне разрежения виден очаг уплотнения с неровными, но четкими контурами - тень сформированного секвестра. Кортикальный слой по нижнему краю челюсти на протяжении 2 см резко истончен, местами полностью разрушен, параллельно ему выявляется дополнительная

интенсивная линейная тень толщиной 1,5 мм, не слившаяся с корковым слоем, - «несвежие» линейные периостальные наслоения. Мягкие ткани вдоль нижнего и альвеолярного краев челюсти увеличены в объеме и уплотнены.

Заключение: \_\_\_\_\_

**Рекомендуемая литература:**

***Основная:***

1. Челюстно-лицевая хирургия: под редакцией профессора А. Ю. Дробышева, профессора О. О. Янушевича. Москва: ГЭОТАР-Медиа, 2018. - 876 с
2. Хирургическая стоматология: учебник под ред. С.В. Тарасенко М.: ГЭОТАР-Медиа, 2020. - 672 с.

***Дополнительная:***

1. Хирургическая стоматология: национальное руководство ред. А. А. Кулаков М. : ГЭОТАР-Медиа, 2021
2. Конусно-лучевая томография в дентальной имплантологии Н. К. Нечаева Москва : ГЭОТАР-Медиа, 2016. - 96 с. - ISBN 978-5-9704-3796-4. - Текст : электронный // URL : <http://www.studmedlib.ru/book/ISBN9785970437964.htm>

Федеральное государственное бюджетное  
образовательное учреждение высшего образования  
«Кировский государственный медицинский университет»  
Министерства здравоохранения Российской Федерации

**Кафедра Стоматологии**

**Приложение Б к рабочей программе дисциплины**

**ОЦЕНОЧНЫЕ СРЕДСТВА**  
для проведения текущего контроля и промежуточной аттестации обучающихся  
по дисциплине

**«Челюстно-лицевая хирургия»**

Специальность **31.05.03 Стоматология**  
Направленность (профиль) ОПОП Стоматология  
Форма обучения очная

# 1. Показатели и критерии оценивания компетенций на различных этапах их формирования, описание шкал оценивания

Показатели оценивания	Критерии и шкалы оценивания				Оценочное средство	
	не зачтено	зачтено	зачтено	зачтено	для текущего контроля	для промежуточной аттестации
<b>УК-1</b> Способен осуществлять критический анализ проблемных ситуаций на основе системного подхода, вырабатывать стратегию действий						
<b>ИД УК 1.1</b> Анализирует проблемную ситуацию как систему, выявляя ее составляющие и связи между ними.						
Знать	Не знает методы критического анализа и оценки современных научных достижений; основные принципы критического анализа	Не в полном объеме знает методы критического анализа и оценки современных научных достижений; основные принципы критического анализа, допускает существенные ошибки	Знает основные методы критического анализа и оценки современных научных достижений; основные принципы критического анализа, допускает ошибки	Знает методы критического анализа и оценки современных научных достижений; основные принципы критического анализа	Тестирование, собеседование по теме занятия	Тестовые задания, оценка практических навыков, собеседование
Уметь	Не умеет получать новые знания на основе анализа, синтеза и др.; собирать данные по сложным научным проблемам, относящимся к профессиональной области; осуществлять поиск информации и решений на основе действий, эксперимента и опыта	Частично освоено умение получать новые знания на основе анализа, синтеза и др.; собирать данные по сложным научным проблемам, относящимся к профессиональной области; осуществлять поиск информации и решений на основе действий, эксперимента и опыта	Правильно использует получение новых знаний на основе анализа, синтеза и др.; собирать данные по сложным научным проблемам, относящимся к профессиональной области; осуществляет поиск информации и решений на основе действий, эксперимента и опыта, допускает ошибки	Самостоятельно использует получение новых знаний на основе анализа, синтеза и др.; собирать данные по сложным научным проблемам, относящимся к профессиональной области; осуществляет поиск информации и решений на основе действий, эксперимента и опыта	Тестирование, собеседование по теме занятия	Тестовые задания, оценка практических навыков, собеседование
Владеть	Не владеет навыками исследования проблемы профессиональной деятельности с применением анализа, синтеза и других методов интеллектуальной деятельности; разработки	Не полностью владеет навыками исследования проблемы профессиональной деятельности с применением анализа, синтеза и других методов интеллектуальной деятельности; разработка	Способен использовать навыки исследования проблемы профессиональной деятельности с применением анализа, синтеза и других методов интеллектуальной деятельности; разработка	Владеет навыками исследования проблемы профессиональной деятельности с применением анализа, синтеза и других методов интеллектуальной деятельности; разработка	Тестирование, собеседование по теме занятия	Тестовые задания, оценка практических навыков, собеседование

	стратегии действий для решения профессиональных проблем	ботки стратегии действий для решения профессиональных проблем	ботки стратегии действий для решения профессиональных проблем	стратегии действий для решения профессиональных проблем		
<b>ИД УК 1.2</b> Находит и критически анализирует информацию, необходимую для решения задачи						
Знать	Не знает методы сбора информации для получения критического анализа данных	Не в полном объеме методы сбора информации для получения критического анализа данных, допускает существенные ошибки	Знает основные методы сбора информации для получения критического анализа данных, допускает ошибки	Знает методы сбора информации для получения критического анализа данных	Тестирование, собеседование по теме занятия, ситуационные задачи, работа с презентациями	Тестовые задания, оценка практических навыков, собеседование
Уметь	Не умеет анализировать информацию для решения поставленной задачи	Частично освоено умение анализировать информацию для решения поставленной задачи	Правильно использует анализировать информацию для решения поставленной задачи, допускает ошибки	Самостоятельно использует анализировать информацию для решения поставленной задачи	Тестирование, собеседование по теме занятия, ситуационные задачи, работа с презентациями	Тестовые задания, оценка практических навыков, собеседование
Владеть	Не владеет методами анализа информации для решения поставленных задач	Не полностью владеет методами анализа информации для решения поставленных задач	Способен использовать методами анализа информации для решения поставленных задач	Владеет методами анализа информации для решения поставленных задач	Тестирование, собеседование по теме занятия, ситуационные задачи, работа с презентациями	Тестовые задания, оценка практических навыков, собеседование
<b>ИД УК 1.3</b> Разрабатывает и содержательно аргументирует стратегию решения проблемной ситуации на основе системного и междисциплинарных подходов.						
Знать	Не знает взаимодействие анатомическое и физиологическое при возникновении патологического процесса	Не в полном объеме взаимодействие анатомическое и физиологическое при возникновении патологического процесса, допускает существенные ошибки	Знает основные взаимодействие анатомическое и физиологическое при возникновении патологического процесса, допускает ошибки	Знает взаимодействие анатомическое и физиологическое при возникновении патологического процесса	Тестирование, собеседование по теме занятия, ситуационные задачи, работа с презентациями	Тестовые задания, оценка практических навыков, собеседование
Уметь	Не умеет анализировать полученные данные для понимания междисциплинарного подхода к решению задач	Частично освоено умение анализировать полученные данные для понимания междисциплинарного подхода к решению задач	Правильно использует историко-анализировать полученные данные для понимания междисциплинарного подхода к решению задач, допускает ошибки	Самостоятельно использует анализировать полученные данные для понимания междисциплинарного подхода к решению задач	Тестирование, собеседование по теме занятия, ситуационные задачи, работа с презентациями	Тестовые задания, оценка практических навыков, собеседование
Владеть	Не владеет методами принятия решения на	Не полностью владеет методами принятия	Способен использовать методами принятия	Владеет методами принятия решения на	Тестирование, собеседование по	Тестовые задания, оценка практиче-

	основе системного и междисциплинарного подхода для решения проблемы	решения на основе системного и междисциплинарного подхода для решения проблемы	решения на основе системного и междисциплинарного подхода для решения проблемы	основе системного и междисциплинарного подхода для решения проблемы	теме занятия, ситуационные задачи, работа с презентациями	ских навыков, собеседование
<b>УК-11</b> Способен формировать нетерпимое отношение к коррупционному поведению						
<b>ИД УК 11.3</b> Соблюдает правила общественного взаимодействия на основе нетерпимого отношения к коррупции.						
Знать	Не знает нормативно-правовую базу борьбы с коррупцией; этические нормы взаимоотношений между врачом и пациентом (его законными представителями)	Не в полном объеме знает нормативно-правовую базу борьбы с коррупцией; этические нормы взаимоотношений между врачом и пациентом (его законными представителями), допускает существенные ошибки	Знает нормативно-правовую базу борьбы с коррупцией; этические нормы взаимоотношений между врачом и пациентом (его законными представителями), допускает ошибки	Знает нормативно-правовую базу борьбы с коррупцией; этические нормы взаимоотношений между врачом и пациентом (его законными представителями)	Тестирование, собеседование по теме занятия	Тестовые задания, оценка практических навыков, собеседование
Уметь	Не умеет правильно определить тактику взаимоотношений с пациентами в различных ситуациях, включая случаи провоцирования врача к коррупционному поведению со стороны пациента (его законного представителя)	Частично освоено умение правильно определить тактику взаимоотношений с пациентами в различных ситуациях, включая случаи провоцирования врача к коррупционному поведению со стороны пациента (его законного представителя)	Правильно использует и правильно определяет тактику взаимоотношений с пациентами в различных ситуациях, включая случаи провоцирования врача к коррупционному поведению со стороны пациента (его законного представителя), допускает ошибки	Самостоятельно использует и правильно определяет тактику взаимоотношений с пациентами в различных ситуациях, включая случаи провоцирования врача к коррупционному поведению со стороны пациента (его законного представителя)	Тестирование, собеседование по теме занятия	Тестовые задания, оценка практических навыков, собеседование
Владеть	Не владеет практическим опытом общения с пациентами (его законными представителями) в различных ситуациях	Не полностью владеет практическим опытом общения с пациентами (его законными представителями) в различных ситуациях	Способен использовать практический опыт общения с пациентами (его законными представителями) в различных ситуациях	Владеет практическим опытом общения с пациентами (его законными представителями) в различных ситуациях	Тестирование, собеседование по теме занятия	Тестовые задания, оценка практических навыков, собеседование
<b>ПК-1</b> Способен проводить диагностику стоматологических заболеваний у детей и взрослых, устанавливать диагноз						
<b>ИД ПК 1.1</b> Проводит первичный и повторный осмотр пациентов. Разрабатывает алгоритм постановки предварительного диагноза у детей и взрослых со стоматологическими заболеваниями. Устанавливает предварительный диагноз						
Знать	Фрагментарные знания особенностей лечеб-	Общие, но не структурированные знания осо-	Сформированные, но содержащие отдельные	Сформированные систематические знания	Тестирование, собеседование по	Тестовые задания, оценка практиче-

	ного обследования пациентов детей и взрослых со стоматологическими заболеваниями, а так же пожилого и старческого возраста. Структуры заболеваемости в пожилом и старческом возрасте	бенностей врачебного обследования пациентов детей и взрослых со стоматологическими заболеваниями, а так же пожилого и старческого возраста. Структуры заболеваемости в пожилом и старческом возрасте	пробелы знания особенностей врачебного обследования пациентов детей и взрослых со стоматологическими заболеваниями, а так же пожилого и старческого возраста. Структуры заболеваемости в пожилом и старческом возрасте	особенностей врачебного обследования пациентов детей и взрослых со стоматологическими заболеваниями, а так же пожилого и старческого возраста. Структуры заболеваемости в пожилом и старческом возрасте	теме занятия	ских навыков, собеседование
Уметь	Частично освоенное умение интерпретировать результаты первичного и повторного осмотра пациентов у детей и взрослых со стоматологическими заболеваниями	В целом успешное, но не систематически осуществляемое умение интерпретировать результаты первичного и повторного осмотра пациентов у детей и взрослых со стоматологическими заболеваниями	В целом успешное, но содержащее отдельные пробелы умение интерпретировать результаты первичного и повторного осмотра пациентов у детей и взрослых со стоматологическими заболеваниями	Сформированное умение интерпретировать результаты первичного и повторного осмотра пациентов у детей и взрослых со стоматологическими заболеваниями	Тестирование, собеседование по теме занятия, ситуационные задачи, работа с презентациями	Тестовые задания, оценка практических навыков, собеседование
Владеть	Фрагментарное владение методами интерпретации результатов сбора информации от пациентов (их родственников/законных представителей), методов установления предварительного диагноза у детей и взрослых со стоматологическими заболеваниями	В целом успешное, но не систематическое владение методами интерпретации результатов сбора информации от пациентов (их родственников/законных представителей), методов установления предварительного диагноза у детей и взрослых со стоматологическими заболеваниями	В целом успешное, но содержащее отдельные пробелы владение методами интерпретации результатов сбора информации от пациентов (их родственников/законных представителей), методов установления предварительного диагноза у детей и взрослых со стоматологическими заболеваниями	Успешное и систематическое владение методами интерпретации результатов сбора информации от пациентов (их родственников/законных представителей), методов установления предварительного диагноза у детей и взрослых со стоматологическими заболеваниями	Тестирование, собеседование по теме занятия, ситуационные задачи, работа с презентациями	Тестовые задания, оценка практических навыков, собеседование
<b>ИД ПК 1.2</b> Направляет пациентов на лабораторные, инструментальные исследования, на консультацию к врачам-специалистам. Разрабатывает алгоритм постановки окончательного диагноза у детей и взрослых со стоматологическими заболеваниями. Осуществляет постановку окончательного диагноза.						
Знать	Фрагментарные знания	Общие, но не структури-	Сформированные, но со-	Сформированные си-	Тестирование,	Тестовые задания,

	клинической картины, методов диагностики, классификации заболеваний зубов, пародонта, слизистой оболочки полости рта, губ, заболеваний костной ткани челюстей, периферической нервной системы челюстно-лицевой области, височно-челюстного сустава у детей и взрослых.	рванные знания клинической картины, методов диагностики, классификации заболеваний зубов, пародонта, слизистой оболочки полости рта, губ, заболеваний костной ткани челюстей, периферической нервной системы челюстно-лицевой области, височно-челюстного сустава у детей и взрослых.	держажие отдельные пробелы знания клинической картины, методов диагностики, классификации заболеваний зубов, пародонта, слизистой оболочки полости рта, губ, заболеваний костной ткани челюстей, периферической нервной системы челюстно-лицевой области, височно-челюстного сустава у детей и взрослых.	стематические знания клинической картины, методов диагностики, классификации заболеваний зубов, пародонта, слизистой оболочки полости рта, губ, заболеваний костной ткани челюстей, периферической нервной системы челюстно-лицевой области, височно-челюстного сустава у детей и взрослых.	собеседование по теме занятия	оценка практических навыков, собеседование
Уметь	Частично освоенное умение обосновывать необходимость и объем лабораторных и инструментальных исследований, поставить окончательный диагноз у детей и взрослых со стоматологическими заболеваниями	В целом успешное, но не систематически осуществляемое умение обосновывать необходимость и объем лабораторных и инструментальных исследований, поставить окончательный диагноз у детей и взрослых со стоматологическими заболеваниями	В целом успешное, но содержащее отдельные пробелы умение обосновывать необходимость и объем лабораторных и инструментальных исследований, поставить окончательный диагноз у детей и взрослых со стоматологическими заболеваниями	Сформированное умение обосновывать необходимость и объем лабораторных и инструментальных исследований, поставить окончательный диагноз у детей и взрослых со стоматологическими заболеваниями	Тестирование, собеседование по теме занятия, ситуационные задачи, работа с презентациями	Тестовые задания, оценка практических навыков, собеседование
Владеть	Фрагментарное владение методами интерпретации данных инструментальных исследований, консультаций пациентов врачами-специалистами, постановкой окончательного диагноза у детей и взрослых со стоматологическими заболеваниями	В целом успешное, но не систематическое владение методами интерпретации данных инструментальных исследований, консультаций пациентов врачами-специалистами, постановкой окончательного диагноза у детей и взрослых со стоматологическими заболеваниями	В целом успешное, но содержащее отдельные пробелы владение методами интерпретации данных инструментальных исследований, консультаций пациентов врачами-специалистами, постановкой окончательного диагноза у детей и взрослых со стоматологическими заболеваниями	Успешное и систематическое владение методами интерпретации данных инструментальных исследований, консультаций пациентов врачами-специалистами, постановкой окончательного диагноза у детей и взрослых со стоматологическими заболеваниями	Тестирование, собеседование по теме занятия, ситуационные задачи, работа с презентациями	Тестовые задания, оценка практических навыков, собеседование

		ниями	леваниями			
<b>ИД ПК 1.4</b> Интерпретирует данные дополнительных обследований пациентов (включая лучевые методы обследования: внутривидеографию, контактную рентгенографию, телерентгенографию, радиовизиографию, ортопантографию, томографию) у детей и взрослых со стоматологическими заболеваниями.						
Знать	Фрагментарные знания медицинских показаний и противопоказаний к применению рентгенологического и других методов дополнительного обследования у детей и взрослых со стоматологическими заболеваниями	Общие, но не структурированные знания медицинских показаний и противопоказаний к применению рентгенологического и других методов дополнительного обследования у детей и взрослых со стоматологическими заболеваниями	Сформированные, но содержащие отдельные пробелы знания медицинских показаний и противопоказаний к применению рентгенологического и других методов дополнительного обследования у детей и взрослых со стоматологическими заболеваниями	Сформированные систематические знания медицинских показаний и противопоказаний к применению рентгенологического и других методов дополнительного обследования у детей и взрослых со стоматологическими заболеваниями	Тестирование, собеседование по теме занятия	Тестовые задания
Уметь	Частично освоенное умение обосновывать необходимость и объем дополнительных обследований пациентов (включая рентгенограммы, телерентгенограммы, радиовизиограммы, ортопантограммы, томограммы (на пленочных и цифровых носителях)) у детей и взрослых со стоматологическими заболеваниями	В целом успешное, но не систематически осуществляемое умение обосновывать необходимость и объем дополнительных обследований пациентов (включая рентгенограммы, телерентгенограммы, радиовизиограммы, ортопантограммы, томограммы (на пленочных и цифровых носителях)) у детей и взрослых со стоматологическими заболеваниями	В целом успешное, но содержащее отдельные пробелы умение обосновывать необходимость и объем дополнительных обследований пациентов (включая рентгенограммы, телерентгенограммы, радиовизиограммы, ортопантограммы, томограммы (на пленочных и цифровых носителях)) у детей и взрослых со стоматологическими заболеваниями	Сформированное умение обосновывать необходимость и объем дополнительных обследований пациентов (включая рентгенограммы, телерентгенограммы, радиовизиограммы, ортопантограммы, томограммы (на пленочных и цифровых носителях)) у детей и взрослых со стоматологическими заболеваниями	Тестирование, собеседование по теме занятия, ситуационные задачи, работа с презентациями, рефераты	Тестовые задания, оценка практических навыков, собеседование
Владеть	Фрагментарное владение методами интерпретации данных дополнительных обследований пациентов (включая рентгенограммы, телерентгенограммы, радиовизиограммы, ортопан-	В целом успешное, но не систематическое владение методами интерпретации данных дополнительных обследований пациентов (включая рентгенограммы, телерентгенограммы, радио-	В целом успешное, но содержащее отдельные пробелы владение методами интерпретации данных дополнительных обследований пациентов (включая рентгенограммы, телерентгено-	Успешное и систематическое владение методами интерпретации данных дополнительных обследований пациентов (включая рентгенограммы, телерентгенограммы, радиови-	Тестирование, собеседование по теме занятия, ситуационные задачи, работа с презентациями, рефераты	Тестовые задания, оценка практических навыков, собеседование

	томограммы, томограммы (на пленочных и цифровых носителях)) у детей и взрослых со стоматологическими заболеваниями	визиограммы, ортопантомограммы, томограммы (на пленочных и цифровых носителях)) у детей и взрослых со стоматологическими заболеваниями	граммы, радиовизиограммы, ортопантомограммы, томограммы (на пленочных и цифровых носителях)) у детей и взрослых со стоматологическими заболеваниями	зиограммы, ортопантомограммы, томограммы (на пленочных и цифровых носителях)) у детей и взрослых со стоматологическими заболеваниями		
<b>ИД ПК 1.5</b> Получает информацию от пациентов и их законных представителей, проводит анкетирование пациентов на предмет общего состояния здоровья, выявления сопутствующих заболеваний у детей и взрослых со стоматологическими заболеваниями						
Знать	Фрагментарные знания порядка оказания медицинской помощи по профилям. Стандартов медицинской помощи у детей и взрослых со стоматологическими заболеваниями	Общие, но не структурированные знания порядка оказания медицинской помощи по профилям. Стандартов медицинской помощи у детей и взрослых со стоматологическими заболеваниями	Сформированные, но содержащие отдельные пробелы знания порядка оказания медицинской помощи по профилям. Стандартов медицинской помощи у детей и взрослых со стоматологическими заболеваниями	Сформированные систематические знания порядка оказания медицинской помощи по профилям. Стандартов медицинской помощи у детей и взрослых со стоматологическими заболеваниями	Тестирование	Тестовые задания,
Уметь	Частично освоенное умение собирать информацию от пациентов (их родственников/законных представителей) у детей и взрослых со стоматологическими заболеваниями	В целом успешное, но не систематически осуществляемое умение собирать информацию от пациентов (их родственников/законных представителей) у детей и взрослых со стоматологическими заболеваниями	В целом успешное, но содержащее отдельные пробелы умение собирать информацию от пациентов (их родственников/законных представителей) у детей и взрослых со стоматологическими заболеваниями	Сформированное умение собирать информацию от пациентов (их родственников/законных представителей) у детей и взрослых со стоматологическими заболеваниями	Тестирование, собеседование по теме занятия, ситуационные задачи, работа с презентациями, рефераты	Тестовые задания, оценка практических навыков, собеседование
Владеть	Фрагментарное владение методами интерпретации результатов сбора информации от пациентов (их родственников/законных представителей) у детей и взрослых со стоматологическими заболеваниями	В целом успешное, но не владение методами интерпретации результатов сбора информации от пациентов (их родственников/законных представителей) у детей и взрослых со стоматологическими заболеваниями	В целом успешное, но содержащее отдельные пробелы владение методами интерпретации результатов сбора информации от пациентов (их родственников/законных представителей) у детей и взрослых	Успешное и систематическое владение методами интерпретации результатов сбора информации от пациентов (их родственников/законных представителей) у детей и взрослых со стоматологическими заболеваниями	Тестирование, собеседование по теме занятия, ситуационные задачи, работа с презентациями, рефераты	Тестовые задания, оценка практических навыков, собеседование

		ниями	лых со стоматологическими заболеваниями	скими заболеваниями		
<b>ПК 2</b> Способен назначать и проводить лечение детей и взрослых со стоматологическими заболеваниями, контролировать его эффективность и безопасность						
<b>ИД ПК 2.1</b> Оказывает медицинскую помощь при острых стоматологических заболеваниях, состояниях, обострении хронических заболеваний, представляющих угрозу жизни пациента или без явных признаков угрозы жизни пациента у детей и взрослых						
Знать	Фрагментарные знания порядков оказания медицинской помощи взрослому и детскому населению при стоматологических заболеваниях.	Общие, но не структурированные знания порядков оказания медицинской помощи взрослому и детскому населению при стоматологических заболеваниях.	Сформированные, но содержащие отдельные пробелы знания порядков оказания медицинской помощи взрослому и детскому населению при стоматологических заболеваниях.	Сформированные систематические знания порядков оказания медицинской помощи взрослому и детскому населению при стоматологических заболеваниях.	Тестирование	Тестовые задания,
Уметь	Частично освоенное умение разрабатывать оптимальную тактику лечения стоматологической патологии у детей и взрослых с учетом общесоматического заболевания и дальнейшей реабилитации пациента	В целом успешное, но не систематически осуществляемое умение разрабатывать оптимальную тактику лечения стоматологической патологии у детей и взрослых с учетом общесоматического заболевания и дальнейшей реабилитации пациента	В целом успешное, но содержащее отдельные пробелы умение разрабатывать оптимальную тактику лечения стоматологической патологии у детей и взрослых с учетом общесоматического заболевания и дальнейшей реабилитации пациента	Сформированное умение разрабатывать оптимальную тактику лечения стоматологической патологии у детей и взрослых с учетом общесоматического заболевания и дальнейшей реабилитации пациента	Тестирование, собеседование по теме занятия, ситуационные задачи, работа с презентациями, рефераты	Тестовые задания, оценка практических навыков, собеседование
Владеть	Фрагментарное владение методами разработки плана лечения детей и взрослых со стоматологическими заболеваниями с учетом диагноза, возраста и клинической картины в соответствии с действующими порядками оказания медицинской помощи, клиническими рекомендациями, с учетом стандартов медици-	В целом успешное, но не систематическое владение методами разработки плана лечения детей и взрослых со стоматологическими заболеваниями с учетом диагноза, возраста и клинической картины в соответствии с действующими порядками оказания медицинской помощи, клиническими рекомендациями, с уче-	В целом успешное, но содержащее отдельные пробелы владение методами разработки плана лечения детей и взрослых со стоматологическими заболеваниями с учетом диагноза, возраста и клинической картины в соответствии с действующими порядками оказания медицинской помощи, клиническими рекомендациями, с уче-	Успешное и систематическое владение методами разработки плана лечения детей и взрослых со стоматологическими заболеваниями с учетом диагноза, возраста и клинической картины в соответствии с действующими порядками оказания медицинской помощи, клиническими рекомендациями, с учетом стандартов медици-	Тестирование, собеседование по теме занятия, ситуационные задачи, работа с презентациями, рефераты	Тестовые задания, оценка практических навыков, собеседование

	нской помощи	том стандартов медицин-ской помощи	том стандартов медицин-ской помощи	нской помощи		
<b>ИД ПК 2.3. Подбирает лекарственные препараты для лечения стоматологических заболеваний. Формирует план лечения пациента при стоматологических заболеваниях у детей и взрослых</b>						
Знать	Фрагментарные знания особенностей фармакокинетики и фармакодинамики лекарственных препаратов у детей и взрослых, а так же у пациентов пожилого и старческого возраста	Общие, но не структурированные знания особенностей фармакокинетики и фармакодинамики лекарственных препаратов у детей и взрослых, а так же у пациентов пожилого и старческого возраста	Сформированные, но содержащие отдельные пробелы знания особенностей фармакокинетики и фармакодинамики лекарственных препаратов у детей и взрослых, а так же у пациентов пожилого и старческого возраста	Сформированные систематические знания особенностей фармакокинетики и фармакодинамики лекарственных препаратов у детей и взрослых, а так же у пациентов пожилого и старческого возраста	Тестирование	Тестовые задания,
Уметь	Частично освоенное умение назначать медикаментозную терапию при заболеваниях в соответствии с имеющимися медицинскими показаниями, учитывая фармакодинамику и фармакокинетику лекарственных средств у детей, взрослых и лиц пожилого и старческого возраста	В целом успешное, но не систематически осущестляемое умение назначать медикаментозную терапию при заболеваниях в соответствии с имеющимися медицинскими показаниями, учитывая фармакодинамику и фармакокинетику лекарственных средств у детей, взрослых и лиц пожилого и старческого возраста	В целом успешное, но содержащее отдельные пробелы умение назначать медикаментозную терапию при заболеваниях в соответствии с имеющимися медицинскими показаниями, учитывая фармакодинамику и фармакокинетику лекарственных средств у детей, взрослых и лиц пожилого и старческого возраста	Сформированное умение назначать медикаментозную терапию при заболеваниях в соответствии с имеющимися медицинскими показаниями, учитывая фармакодинамику и фармакокинетику лекарственных средств у детей, взрослых и лиц пожилого и старческого возраста	Тестирование, собеседование по теме занятия, ситуационные задачи, работа с презентациями, рефераты	Тестовые задания, оценка практических навыков, собеседование
Владеть	Фрагментарное применение навыков назначения медикаментозной терапии при заболеваниях в соответствии с имеющимися медицинскими показаниями у детей, взрослых, лиц пожилого и старческого возраста	В целом успешное, но не систематическое применение навыков назначения медикаментозной терапии при заболеваниях в соответствии с имеющимися медицинскими показаниями у детей, взрослых, лиц пожилого и старческого возраста	В целом успешное, но содержащее отдельные пробелы применение навыков назначения медикаментозной терапии при заболеваниях в соответствии с имеющимися медицинскими показаниями у детей, взрослых, лиц пожилого и старческого возраста	Успешное и систематическое применение навыков назначения медикаментозной терапии при заболеваниях в соответствии с имеющимися медицинскими показаниями у детей, взрослых, лиц пожилого и старческого возраста	Тестирование, собеседование по теме занятия, ситуационные задачи, работа с презентациями, рефераты	Тестовые задания, оценка практических навыков, собеседование

ИД ПК 2.7 Осуществляет хирургическую помощь в пределах проведения операции удаления зуба (исключая ретенированные и дистопированные), вскрытие поднадкостничных абсцессов при периостите челюстей у детей и взрослых						
Знать	Фрагментарные знания методов лечения (медицинские показания, противопоказания, осложнения) заболеваний костной ткани челюстей, периферической нервной системы челюстно-лицевой области, височно-нижнечелюстного сустава у детей и взрослых	Общие, но не структурированные знания методов лечения (медицинские показания, противопоказания, осложнения) заболеваний костной ткани челюстей, периферической нервной системы челюстно-лицевой области, височно-нижнечелюстного сустава у детей и взрослых	Сформированные, но содержащие отдельные пробелы знания методов лечения (медицинские показания, противопоказания, осложнения) заболеваний костной ткани челюстей, периферической нервной системы челюстно-лицевой области, височно-нижнечелюстного сустава у детей и взрослых	Сформированные систематические знания методов лечения (медицинские показания, противопоказания, осложнения) заболеваний костной ткани челюстей, периферической нервной системы челюстно-лицевой области, височно-нижнечелюстного сустава у детей и взрослых	Тестирование,	Тестовые задания,
Уметь	Частично освоенное умение выполнять медицинские вмешательства, в том числе хирургические, у детей и взрослых со стоматологическими заболеваниями в амбулаторных условиях (исключая удаление ретенированных и дистопированных зубов	В целом успешное, но не систематически осуществляемое умение выполнять медицинские вмешательства, в том числе хирургические, у детей и взрослых со стоматологическими заболеваниями в амбулаторных условиях (исключая удаление ретенированных и дистопированных зубов	В целом успешное, но содержащее отдельные пробелы умение выполнять медицинские вмешательства, в том числе хирургические, у детей и взрослых со стоматологическими заболеваниями в амбулаторных условиях (исключая удаление ретенированных и дистопированных зубов	Сформированное умение выполнять медицинские вмешательства, в том числе хирургические, у детей и взрослых со стоматологическими заболеваниями в амбулаторных условиях (исключая удаление ретенированных и дистопированных зубов	Тестирование, собеседование по теме занятия, ситуационные задачи, работа с презентациями, рефераты	Тестовые задания, оценка практических навыков, собеседование
Владеть	Фрагментарное применение навыков оказания хирургической помощи в пределах проведения операции удаления зуба (исключая ретенированные и дистопированные), вскрытие поднадкостничных абсцессов при периостите челюстей у детей и взрослых	В целом успешное, но не систематическое применение навыков оказания хирургической помощи в пределах проведения операции удаления зуба (исключая ретенированные и дистопированные), вскрытие поднадкостничных абсцессов при периостите челю-	В целом успешное, но содержащее отдельные пробелы применение навыков оказания хирургической помощи в пределах проведения операции удаления зуба (исключая ретенированные и дистопированные), вскрытие поднадкостничных абсцессов при	Успешное и систематическое применение навыков оказания хирургической помощи в пределах проведения операции удаления зуба (исключая ретенированные и дистопированные), вскрытие поднадкостничных абсцессов при периостите челюстей у	Тестирование, собеседование по теме занятия, ситуационные задачи, работа с презентациями, рефераты	Тестовые задания, оценка практических навыков, собеседование

		стей у детей и взрослых	периостите челюстей у детей и взрослых	детей и взрослых		
<b>ИД ПК 2.11</b> Оказывает медицинскую помощь пациентам при острых и хронических одонтогенных воспалительных процессах, обострении хронических заболеваний челюстно-лицевой области у детей и взрослых						
Знать	Фрагментарные знания особенностей оказания медицинской помощи в экстренной и неотложной формах при стоматологических заболеваниях у детей и взрослых	Общие, но не структурированные знания особенностей оказания медицинской помощи в экстренной и неотложной формах при стоматологических заболеваниях у детей и взрослых	Сформированные, но содержащие отдельные пробелы знания особенностей оказания медицинской помощи в экстренной и неотложной формах при стоматологических заболеваниях у детей и взрослых	Сформированные систематические знания особенностей оказания медицинской помощи в экстренной и неотложной формах при стоматологических заболеваниях у детей и взрослых	Тестирование	Тестовые задания,
Уметь	Частично освоенное умение определять способы введения, режим и дозу лекарственных препаратов у детей и взрослых	В целом успешное, но не систематически осуществляемое умение определять способы введения, режим и дозу лекарственных препаратов у детей и взрослых	В целом успешное, но содержащее отдельные пробелы умение определять способы введения, режим и дозу лекарственных препаратов у детей и взрослых	Сформированное умение определять способы введения, режим и дозу лекарственных препаратов у детей и взрослых	Тестирование, собеседование по теме занятия, ситуационные задачи, работа с презентациями, рефераты	Тестовые задания, оценка практических навыков, собеседование
Владеть	Фрагментарное владение методами оказания медицинской помощи пациентам при острых и хронических одонтогенных воспалительных процессах, обострении хронических заболеваний челюстно-лицевой области у детей и взрослых	В целом успешное, но не систематическое владение методами оказания медицинской помощи пациентам при острых и хронических одонтогенных воспалительных процессах, обострении хронических заболеваний челюстно-лицевой области у детей и взрослых	В целом успешное, но содержащее отдельные пробелы владение методами оказания медицинской помощи пациентам при острых и хронических одонтогенных воспалительных процессах, обострении хронических заболеваний челюстно-лицевой области у детей и взрослых	Успешное и систематическое владение методами оказания медицинской помощи пациентам при острых и хронических одонтогенных воспалительных процессах, обострении хронических заболеваний челюстно-лицевой области у детей и взрослых	Тестирование, собеседование по теме занятия, ситуационные задачи, работа с презентациями, рефераты	Тестовые задания, оценка практических навыков, собеседование
<b>ПК-3</b> Способен оказывать медицинскую помощь в неотложной и экстренной форме						
<b>ИД ПК 3.1.</b> Применяет принципы и методы оказания медицинской помощи пациентам в экстренной форме в соответствии с порядками оказания медицинской помощи, клиническими рекомендациями, с учетом стандартов медицинской помощи у детей и взрослых						
Знать	Фрагментарные знания клинических признаков внезапного прекращения кровообращения и (или)	Общие, но не структурированные знания клинических признаков внезапного прекращения	Сформированные, но содержащие отдельные пробелы знания клинических признаков	Сформированные систематические знания клинических признаков внезапного прекращения	Тестирование	Тестовые задания,

	дыхания Правила проведения базовой сердечно-легочной реанимации у детей и взрослых	кровообращения и (или) дыхания Правила проведения базовой сердечно-легочной реанимации у детей и взрослых	внезапного прекращения кровообращения и (или) дыхания Правила проведения базовой сердечно-легочной реанимации у детей и взрослых	кровообращения и (или) дыхания Правила проведения базовой сердечно-легочной реанимации у детей и взрослых		
Уметь	Частично освоенное умение распознавать состояния, требующие оказания медицинской помощи в экстренной форме, в том числе клинические признаки внезапного прекращения кровообращения и (или) дыхания, требующие оказания медицинской помощи в экстренной форме у детей и взрослых	В целом успешное, но не систематически осуществляемое умение распознавать состояния, требующие оказания медицинской помощи в экстренной форме, в том числе клинические признаки внезапного прекращения кровообращения и (или) дыхания, требующие оказания медицинской помощи в экстренной форме у детей и взрослых	В целом успешное, но содержащее отдельные пробелы умение распознавать состояния, требующие оказания медицинской помощи в экстренной форме, в том числе клинические признаки внезапного прекращения кровообращения и (или) дыхания, требующие оказания медицинской помощи в экстренной форме у детей и взрослых	Сформированное умение распознавать состояния, требующие оказания медицинской помощи в экстренной форме, в том числе клинические признаки внезапного прекращения кровообращения и (или) дыхания, требующие оказания медицинской помощи в экстренной форме у детей и взрослых	Тестирование, собеседование по теме занятия, ситуационные задачи, работа с презентациями	Тестовые задания, оценка практических навыков, собеседование
Владеть	Фрагментарное владение методами распознавания состояния, требующие оказания медицинской помощи в экстренной форме, в том числе клинические признаки внезапного прекращения кровообращения и (или) дыхания, требующие оказания медицинской помощи в экстренной форме у детей и взрослых	В целом успешное, но не систематическое владение методами распознавания состояния, требующие оказания медицинской помощи в экстренной форме, в том числе клинические признаки внезапного прекращения кровообращения и (или) дыхания, требующие оказания медицинской помощи в экстренной форме у детей и взрослых	В целом успешное, но содержащее отдельные пробелы владение методами распознавания состояния, требующие оказания медицинской помощи в экстренной форме, в том числе клинические признаки внезапного прекращения кровообращения и (или) дыхания, требующие оказания медицинской помощи в экстренной форме у детей и взрослых	Успешное и систематическое владение методами распознавания состояния, требующие оказания медицинской помощи в экстренной форме, в том числе клинические признаки внезапного прекращения кровообращения и (или) дыхания, требующие оказания медицинской помощи в экстренной форме у детей и взрослых	Тестирование, собеседование по теме занятия, ситуационные задачи, работа с презентациями	Тестовые задания, оценка практических навыков, собеседование
<b>ПК-4</b> Способен проводить и контролировать эффективность мероприятий по профилактике стоматологических заболеваний у детей и взрослых						

лых, в том числе проводить профилактические осмотры и диспансерное наблюдение						
<b>ИД ПК 4.4</b> Оказывает квалифицированную медицинскую помощь по своей специальности с использованием современных методов профилактики, разрешенных для применения в медицинской практике у детей и взрослых						
Знать	Фрагментарные знания клинической картины, симптомов основных заболеваний и пограничных состояний челюстно-лицевой области у взрослых и детей, их профилактику	Общие, но не структурированные знания клинической картины, симптомов основных заболеваний и пограничных состояний челюстно-лицевой области у взрослых и детей, их профилактику	Сформированные, но содержащие отдельные пробелы знания клинической картины, симптомов основных заболеваний и пограничных состояний челюстно-лицевой области у взрослых и детей, их профилактику	Сформированные систематические знания клинической картины, симптомов основных заболеваний и пограничных состояний челюстно-лицевой области у взрослых и детей, их профилактику	Тестирование	Тестовые задания,
Уметь	Частично освоенное умение использовать методы первичной и вторичной профилактики у детей и взрослых. Применять методы организации первичной профилактики стоматологических заболеваний в любой возрастной группе	В целом успешное, но не систематически осуществляемое умение использовать методы первичной и вторичной профилактики у детей и взрослых. Применять методы организации первичной профилактики стоматологических заболеваний в любой возрастной группе	В целом успешное, но содержащее отдельные пробелы умение использовать методы первичной и вторичной профилактики у детей и взрослых. Применять методы организации первичной профилактики стоматологических заболеваний в любой возрастной группе	Сформированное умение использовать методы первичной и вторичной профилактики у детей и взрослых. Применять методы организации первичной профилактики стоматологических заболеваний в любой возрастной группе	Тестирование, собеседование по теме занятия, ситуационные задачи, работа с презентациями	Тестовые задания, оценка практических навыков, собеседование
Владеть	Фрагментарное владение методами оказания квалифицированной медицинской помощи по своей специальности с использованием современных методов профилактики, разрешенных для применения в медицинской практике у детей и взрослых	В целом успешное, но не систематическое владение методами оказания квалифицированной медицинской помощи по своей специальности с использованием современных методов профилактики, разрешенных для применения в медицинской практике у детей и взрослых	В целом успешное, но содержащее отдельные пробелы владение методами оказания квалифицированной медицинской помощи по своей специальности с использованием современных методов профилактики, разрешенных для применения в медицинской практике у детей и взрослых	Успешное и систематическое владение методами оказания квалифицированной медицинской помощи по своей специальности с использованием современных методов профилактики, разрешенных для применения в медицинской практике у детей и взрослых	Тестирование, собеседование по теме занятия, ситуационные задачи, работа с презентациями	Тестовые задания, оценка практических навыков, собеседование

<b>ПК-6</b> Способен анализировать и публично представлять медицинскую информацию на основе доказательной медицины, участвовать в проведении научных исследований, внедрять новые методы и методики, направленные на охрану здоровья населения						
<b>ИД ПК 6.2.</b> Осуществляет ведение медицинской документации в соответствии с установленными требованиями						
Знать	Фрагментарные знания особенностей ведения медицинской документации	Общие, но не структурированные знания особенностей ведения медицинской документации	Сформированные, но содержащие отдельные пробелы знания особенностей ведения медицинской документации	Сформированные систематические знания особенностей ведения медицинской документации	Тестирование	Тестовые задания,
Уметь	Частично освоенное умение заполнять медицинскую документацию и контролировать качество ведения медицинской документации	В целом успешное, но не систематически осуществляемое умение заполнять медицинскую документацию и контролировать качество ведения медицинской документации	В целом успешное, но содержащее отдельные пробелы умение заполнять медицинскую документацию и контролировать качество ведения медицинской документации	Сформированное умение заполнять медицинскую документацию и контролировать качество ведения медицинской документации	Тестирование, собеседование по теме занятия, ситуационные задачи, работа с презентациями, рефераты	Тестовые задания, оценка практических навыков, собеседование
Владеть	Фрагментарное применение навыков ведения медицинской документации	В целом успешное, но не систематическое применение навыков ведения медицинской документации	В целом успешное, но содержащее отдельные пробелы применение навыков ведения медицинской документации	Успешное и систематическое применение навыков ведения медицинской документации	Тестирование, собеседование по теме занятия, ситуационные задачи, работа с презентациями, рефераты	Тестовые задания, оценка практических навыков, собеседование
<b>ИД ПК 6.5</b> Проводит экспертизу временной нетрудоспособности пациентов, нетрудоспособности по уходу за больным ребенком, определяет медицинские показания к трудоустройству, переводу на облегченные условия труда, санаторно-курортному лечению						
Знать	Фрагментарные знания правил выдачи документов, удостоверяющих временную нетрудоспособность	Общие, но не структурированные знания правил выдачи документов, удостоверяющих временную нетрудоспособность	Сформированные, но содержащие отдельные пробелы знания правил выдачи документов, удостоверяющих временную нетрудоспособность	Сформированные систематические знания правил выдачи документов, удостоверяющих временную нетрудоспособность	Тестирование, работа с презентациями	Тестовые задания
Уметь	Частично освоенное умение анализировать качество и эффективность ведения медицинской документации	В целом успешное, но не систематически осуществляемое умение анализировать качество и эффективность ведения медицинской документации	В целом успешное, но содержащее отдельные пробелы умение анализировать качество и эффективность ведения медицинской документации	Сформированное умение анализировать качество и эффективность ведения медицинской документации	Тестирование, собеседование по теме занятия, ситуационные задачи, работа с презентациями	Тестовые задания, оценка практических навыков, собеседование

Владеть	Фрагментарное применение навыков проведения экспертизы временной нетрудоспособности	В целом успешное, но не систематическое применение навыков проведения экспертизы временной нетрудоспособности	В целом успешное, но содержащее отдельные пробелы применение навыков проведения экспертизы временной нетрудоспособности	Успешное и систематическое применение навыков проведения экспертизы временной нетрудоспособности	Тестирование, собеседование по теме занятия, ситуационные задачи, работа с презентациями	Тестовые задания, оценка практических навыков, собеседование
---------	---	---	---	--	--	--

## 2. Типовые контрольные задания и иные материалы

### 2.1. Примерный комплект типовых заданий для оценки сформированности компетенций, критерии оценки

<i>Код компетенции</i>	<i>Комплект заданий для оценки сформированности компетенций</i>
<b>УК-1</b>	<p><b>Примерные вопросы к экзамену</b> (с № 1 по № 11 (полный перечень вопросов – см. п. 2.2))</p> <ol style="list-style-type: none"> <li>1. История восстановительного лечения ЧЛО. Виды, показания и противопоказания, обеспечение пластических операций. Биологические основы пластики</li> <li>2. Пластика местными тканями. Показания, противопоказания, способы и приёмы устранения дефектов кожи лица и СОПР.</li> <li>3. Метод перемещения встречных треугольных лоскутов (Лимберга).</li> </ol> <p><b>Примерные вопросы к собеседованию текущего контроля</b> (с № 1 по № 25 (полный перечень вопросов – см. п. 2.2))</p> <ol style="list-style-type: none"> <li>6. Общая характеристика травмы лица.</li> <li>7. Статистика повреждений челюстно-лицевой области.</li> <li>8. Основные принципы организации оказания помощи пострадавшим при повреждениях мягких тканей и костей лица.</li> </ol>
	<p><b>Тестовые задания (разноуровневые) для текущего контроля и промежуточной аттестации</b></p> <p><b>1 уровень:</b></p> <ol style="list-style-type: none"> <li>1. Основным симптомом перелома верхней челюсти является <ul style="list-style-type: none"> <li>*Патологическая подвижность верхнечелюстных костей</li> <li>Носовое кровотечение</li> <li>Головная боль</li> <li>Разрывы слизистой оболочки альвеолярного отростка</li> </ul> </li> <li>2. Основные жалобы при переломе верхней челюсти <ul style="list-style-type: none"> <li>*Нарушение прикуса, боль, припухлость</li> <li>Сухость во рту, боль, кровоизлияния</li> <li>Резкая светобоязнь, боль, снижение слуха</li> <li>Припухлость, слюнотечение, нарушение глотания</li> </ul> </li> <li>3. Синоним перелома верхней челюсти по Фор нижнему <ul style="list-style-type: none"> <li>*Отрыв альвеолярного отростка</li> <li>Отрыв скуло-альвеолярного гребня</li> <li>суббазальный</li> <li>суборбитальный</li> </ul> </li> <li>4. Синоним перелома верхней челюсти по Фор среднему <ul style="list-style-type: none"> <li>*суборбитальный</li> <li>Отрыв альвеолярного отростка</li> <li>Отрыв скуло-альвеолярного гребня</li> <li>суббазальный</li> </ul> </li> <li>5. Синоним перелома верхней челюсти по Фор верхнему <ul style="list-style-type: none"> <li>*суббазальный</li> <li>суборбитальный</li> <li>Отрыв альвеолярного отростка</li> <li>Отрыв скуло-альвеолярного гребня</li> </ul> </li> </ol> <p><b>2 уровень:</b></p>

Соотнесите стадии остеомиелита и клинико-рентгенологические признаки:  
Острая = муфтообразный инфильтрат;  
подострая = утолщение участка челюсти;  
хроническая = наличие участка резорбции костной ткани без четких границ.

Провести последовательность этапов проведения ПХО гнойной раны:  
Обработка операционного поля;  
инфильтрационная анестезия;  
рассечение тканей;  
дренирование;  
диализ;  
наложение повязки с гипертоническим раствором.

### **3 уровень:**

ноющего характера в области нижней челюсти слева, наличие припухлости левой половины лица в области угла нижней челюсти. Боли усиливаются при глотании и открывании рта.

Со слов пациента первые симптомы появились 2 дня назад, с момента, когда появились боли в области нижней челюсти слева. Отмечает повышение температуры тела в вечернее время суток до 37,5 °С.

Локальный статус: конфигурация лица изменена за счёт коллатерального отека мягких тканей в области нижней челюсти слева. Кожные покровы физиологической окраски. Кожа свободно собирается в складку. Поднижнечелюстные лимфатические узлы справа увеличены (0,3 × 0,4 см), болезненны при пальпации, мягкие, эластичной консистенции, подвижны, с кожей и подлежащими тканями не спаяны. Открывание полости рта в пределах физиологической возможности, при этом отмечается болезненность.

При осмотре полости рта: зуб 4.8 в стадии прорезывания - визуализируются два медиальных бугра, дистальные покрыты капюшоном слизистой оболочки, которая гиперемирована, отечна, болезненна при пальпации. При надавливании на капюшон слизистой оболочки, покрывающей дистальные бугры зуба 4.8, из-под него выделяется прозрачное отделяемое.

### **Вопросы:**

1. На основании данных анамнеза и клинического осмотра поставьте диагноз?

Затрудненное прорезывание 4.8. Ретенция зуба 4.8.

\* Затрудненное прорезывание 4.8. Острый катаральный перикоронит от зуба 4.8.

Затрудненное прорезывание 4.8. Дистопия зуба 4.8.

Затрудненное прорезывание 4.8. Острый гнойный перикоронит от зуба 4.8.

2. Проведение какого дополнительного метода исследования наиболее информативно в данной клинической ситуации?

Интраоральная радиовизиография.

\*Ортопантомограмма.

Конусно-лучевая компьютерная томография.

3. Установите правильную последовательность дальнейшей тактики комплексного лечения данного пациента?

Перикоронарэктомия в области зуба 4.8.

Противовоспалительная терапия.

Перевязки с применением антибактериальных мазей.

Местная антисептическая обработка.

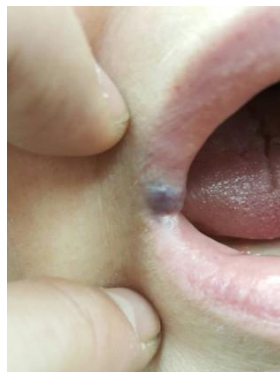Назначение курса физиотерапевтического лечения.

### **Примерные ситуационные задачи**

#### **Задача 1**

Больная Д., 30 лет, жалобы на образование в области угла рта справа. Считает себя больной в течение 2 лет, когда впервые заметила появление новообразования, которое постепенно увеличилось, безболезненное, беспокоит эстетически.

В области угла рта справа имеется опухолевидное образование размерами 0,5 x 1,0 см, мягко-эластической консистенции, бугристое, выбухающее над окружающими тканями, безболезненное при пальпации, багрово-синюшного цвета.



**Контрольные вопросы:**

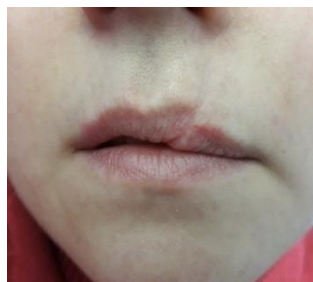1. На основании данных анамнеза, клинического осмотра поставьте диагноз
2. Укажите дополнительные методы обследования пациентки для верификации диагноза
3. Установите правильную последовательность дальнейшей тактики комплексной реабилитации данного пациента
4. Какие методы лечения гемангиом вы знаете

**Задача 2**

Больная К., 37 лет, жалобы на рубец верхней губы слева, деформацию губы, эстетический дефект.

Анамнез: полгода назад после ДТП проведена ПХО раны верхней губы, после снятия швов лечение не проводилось, лечащим врачом рекомендовано повторное вмешательство через полгода. Поступила в плановом порядке в отделение челюстно-лицевой хирургии.

В области верхней губы слева имеется линейный рубец от ротовой щели к основанию носа на всю толщу мягких тканей, линия красной каймы и верхней губы слева неровная, смещение ступенчатое до 0,5 см. Ткани губы мягкие, безболезненные.



**Контрольные вопросы:**

1. На основании данных анамнеза, клинического осмотра поставьте диагноз
2. Установите правильную последовательность дальнейшей тактики комплексной реабилитации данного пациента.
3. Перечислите возможные осложнения после проведенного оперативного лечения

**Примерные задания для написания (и защиты) презентаций**

1. «Неогнестрельные повреждения мягких тканей лица»; Классификация. Кли-

	<p>ника. Лечение</p> <ol style="list-style-type: none"> <li>2. Лечение пациента с рваной раной щеки</li> <li>3. Пороки развития слюнных желез: пороки развития протоков (эктазия, сужение или стеноз); дистопия (гетеротопия) слюнных желез; аплазия слюнных желез.</li> </ol> <p><b>Примерный перечень практических навыков.</b></p> <ol style="list-style-type: none"> <li>1. Обследование больного и оформление документации</li> <li>2. Сбор анамнеза и постановка диагноза</li> <li>3. Составить план хирургического лечения в челюстно-лицевом стационаре</li> </ol>
<p><b>УК-11</b></p>	<p><b>Примерные вопросы к экзамену (с №12 по № 23 (полный перечень вопросов – см. п. 2.2))</b></p> <ol style="list-style-type: none"> <li>20. Классификация неогнестрельных переломов костей лицевого черепа (МКБ-10)</li> <li>21. Классификация неогнестрельных переломов нижней челюсти (Кабаков, Малышев)</li> <li>22. Переломы нижней челюсти. Этиология, клиника, диагностика, дифференциальная диагностика.</li> </ol> <p><b>Примерные вопросы к собеседованию текущего контроля (с №26 по №50 (полный перечень вопросов – см. п. 2.2))</b></p> <ol style="list-style-type: none"> <li>30. Мероприятия, проводимые по поводу ожогов на МПБ, МПП, ОМедБ.</li> <li>31. Лечение ожогов в специализированных военных госпиталях.</li> <li>32. Принципы местного и общего лечения обожженных.</li> </ol> <p><b>Тестовые задания (разноуровневые) для текущего контроля и промежуточной аттестации</b></p> <p><b>1 уровень:</b></p> <ol style="list-style-type: none"> <li>1. Хирургическо-ортопедические методы лечения переломов верхней челюсти <ul style="list-style-type: none"> <li>*Метод Адамса</li> <li>Остеосинтез</li> <li>Дуга Энгля</li> <li>Наложение бимаксилярных шин с резиновой тягой и пращевидной повязкой</li> </ul> </li> <li>2. Хирургическо-ортопедические методы лечения трудносопоставимых и застарелых переломов верхней челюсти <ul style="list-style-type: none"> <li>*Метод Дигмана</li> <li>Остеосинтез по Макиенко</li> <li>Остеосинтез минипластинками</li> <li>Дуга Энгля</li> </ul> </li> <li>3. Хирургические методы лечения переломов верхней челюсти <ul style="list-style-type: none"> <li>*Лобно-челюстной остеосинтез</li> <li>Дуга Энгля</li> <li>Метод Чернятиной</li> <li>Наложение бимаксилярных шин с резиновой тягой и пращевидной повязкой</li> </ul> </li> <li>4. Хирургические методы лечения переломов верхней челюсти <ul style="list-style-type: none"> <li>*Остеосинтез по Макиенко</li> <li>Метод Фидершпиля</li> <li>Наложение бимаксилярных шин с резиновой тягой и пращевидной повязкой</li> <li>Шина Порта</li> </ul> </li> <li>5. Дополнительные методы исследования переломов верхней челюсти <ul style="list-style-type: none"> <li>*Рентгенологическое</li> <li>Радиоизотопное</li> <li>Цитологическое</li> </ul> </li> </ol>

## Электроодонтодиагностика

### **2 уровень:**

Соотнесите определения

Реплантиция зуба=пересадка удаленного зуба в его же альвеолу

Гемисекция зуба=удаление корня вместе с прилегающей к нему коронковой частью зуба

Ампутация зуба=удаление всего корня при сохранении коронковой части зуба

Коронаро-радикулярная сепарация=рассечение зуба на две части (применяется при лечении моляров) в области бифуркации с последующим сглаживанием нависающих краев, проведением кюретажа и покрытием коронкой

Соотнесите формы рака и их характеристики

ороговевающей формы плоскоклеточного рака нижней губы =медленное развитие, позднее метастазирование

неороговевающей формы плоскоклеточного рака нижней губы=быстрое развитие, раннее метастазирование

### **3 уровень:**

Пациент К., 21 год, обратился к стоматологу-хирургу с жалобами на припухлость мягких тканей лица справа, незначительные тупые боли в области припухлости, повышение температуры тела до 37,2 °С.

Из анамнеза известно, что у пациента на лице периодически появляется гнойничковая сыпь. Один из гнойничков он выдавил. Через день в месте локализации этого гнойничка появилось уплотнение мягких тканей, покраснение кожных покровов в области уплотнения.

Локальный статус: конфигурация лица изменена за счёт коллатерального отека подглазничной области справа, а также наличия инфильтрата округлой формы в правой щёчной области. В центре инфильтрата определяется некротический стержень. Кожа над инфильтратом красного цвета, спаяна с подлежащими тканями. Поднижнечелюстные лимфатические узлы слева увеличены (0,3 × 0,6 см), болезненны, мягкой, эластичной консистенции, подвижны, с кожей и подлежащими тканями не спаяны.

#### **Вопросы:**

1. На основании данных анамнеза и клинического осмотра поставьте диагноз?

Карбункул щёчной области справа.

\*Фурункул щёчной области справа.

Сибирязвенный карбункул.

Рожа. Эритематозная форма.

2. Перечислите возможные осложнения при данном состоянии?

#Флебит.

#Тромбофлебит лицевых вен.

Тромбоз синусов твёрдой мозговой оболочки.

Менингоэнцефалит.

Сепсис.

3. Установить соответствие между видом лечения и входящими в него мероприятиями:

Общее лечение = Антибактериальная терапия, Десенсибилизирующая терапия, Дезинтоксикационная терапия, Коррекция гемостаза и обменных процессов

Местное лечение= Блокады тканей области инфильтрата растворами анестетика,

Наложение лечебных повязок с антибиотиками и ферментами,

Проведение курса физиотерапевтического лечения.

	<p><b>Примерный перечень практических навыков.</b></p> <ol style="list-style-type: none"> <li>1. Провести перевязку при физических травмах ЧЛО</li> <li>2. Провести чтение рентгеновского снимка</li> </ol>
<p><b>ПК-1</b></p>	<p><b>Примерные вопросы к экзамену</b> (с № 24 по № 36 (полный перечень вопросов – см. п. 2.2))</p> <ol style="list-style-type: none"> <li>29. Общие методы лечения больных с переломами челюстей и уход за ними.</li> <li>30. Переломы костей носа. Клиника, диагностика, дифференциальная диагностика, лечение.</li> <li>31. Переломы скуловой кости. Клиника, диагностика, дифференциальная диагностика</li> </ol> <p><b>Примерные вопросы к собеседованию текущего контроля</b> (с № 51 по № 76 (полный перечень вопросов – см. п. 2.2))</p> <ol style="list-style-type: none"> <li>62. Профилактика осложнений при лечении травм ЧЛО.</li> <li>63. Классификация доброкачественных опухолей и опухолеподобных образований.</li> <li>64. Доброкачественные опухоли, исходящие из многослойного плоского эпителия.</li> </ol> <p><b>Тестовые задания (разноуровневые) для текущего контроля и промежуточной аттестации</b></p> <p><b>1 уровень:</b></p> <ol style="list-style-type: none"> <li>1. Обязательным симптомом перелома основания черепа является *ликворея Кровотечение из полости носа Патологическая подвижность верхней челюсти Кровотечение из наружного слухового прохода</li> <li>2. Симптом нагрузки при переломах верхней челюсти определяется давлением *На подбородок при сомкнутых зубах снизу вверх На скуловые кости снизу вверх На крючок крыловидного отростка снизу вверх На подбородок при полуоткрытом рте снизу вверх</li> <li>3. Симптом нагрузки при переломах нижней челюсти определяется давлением *На подбородок при полуоткрытом рте снизу вверх На подбородок при сомкнутых зубах снизу вверх На крючок крыловидного отростка снизу вверх На скуловые кости снизу вверх</li> <li>4. Осложнения переломов челюстей *Остеомиелит Рожистое воспаление периостит стоматит</li> <li>5. Мышца, опускающая нижнюю челюсть *Двубрюшная Собственно жевательная Круговая мышца рта Грудино-ключично-сосцевидная</li> </ol> <p><b>2 уровень:</b></p> <p>Соотнесите мышцы и функции Двубрюшная=Мышца, опускающая нижнюю челюсть</p>

Собственно жевательная=Мышца, поднимающая нижнюю челюсть  
Медиальная крыловидная=выдвигает челюсть вперед

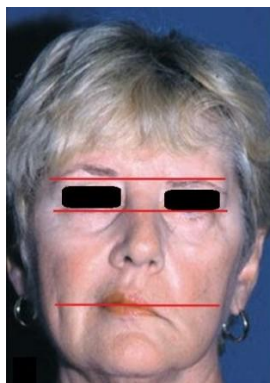Соотнесите симптомы и диагноз  
симптом перелома костей носа=Деформация, патологическая подвижность костей носа  
симптом перелома скуловой кости=Симптом «ступеньки», затрудненное открывание рта

### 3 уровень:

Пациентка З., 54 года, обратилась к стоматологу-хирургу с целью санации полости рта перед проведением ортопедического лечения.

Наличие аллергических реакций на местные анестетики, заболевания ЦНС отрицает.

Перед удалением зуба 3.6 была выполнена торусальная анестезия. Через несколько минут развились симптомы, характеризующиеся следующими клиническими признаками: невозможность закрыть глаз, отвисание верхней губы, опущение угла рта, перекашивание лица пациентки в состоянии покоя в здоровую сторону.



### Вопросы:

1. Укажите местное осложнение проводниковой анестезии, возникшее в данной клинической ситуации?

#Парез мимических мышц.

Постинъекционный некроз.

#Блокада лицевого нерва.

Невралгия ветви тройничного нерва.

2. Укажите тактику врача-стоматолога в отношении возникших симптомов?

#Назначение нестероидных противовоспалительных средств, динамическое наблюдение.

#Назначение курса физиотерапевтических процедур.

Консультация невролога, офтальмолога.

Применение холодных компрессов.

3. Установите соответствие анатомических ориентиров расположения нижнечелюстного канала по отношению к внутренней поверхности ветви челюсти:

15 мм= от переднего края поверхности ветви челюсти

13мм = от заднего края поверхности ветви челюсти

22 мм= от вырезки нижней челюсти

27 мм= от основания нижней челюсти

### Примерные ситуационные задачи

#### Задача 1

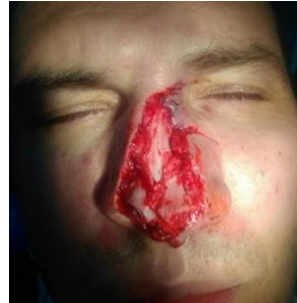Больной П., 32 года, жалобы на боль и рану в области спинки и кончика

носа.

Анамнез: поступил в экстренном порядке. Два часа назад, во время работы круговой пилой, получил травму. Сознание не терял, тошноты, рвоты не было.

В области хрящевого отдела носа имеется скальпированная резаная рана с повреждением хрящей, с дефектом мягких тканей треугольной формы, размером 5,0х3,0 см, припухлость мягких тканей в области краев раны. Ткани мягкие, умеренно болезненные.

На рентгенограмме костей носа в двух проекциях повреждений костной ткани нет.



#### Контрольные вопросы:

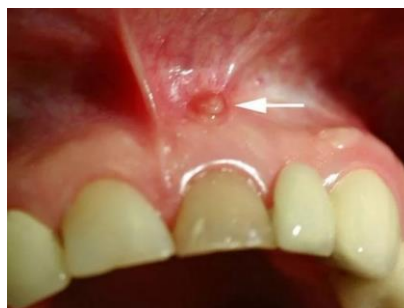1. На основании данных анамнеза, клинического осмотра поставьте диагноз
2. Укажите дополнительные методы обследования пациентки для верификации диагноза
3. Установите правильную последовательность дальнейшей тактики комплексной реабилитации данного пациента.
4. Какие виды пластики вы можете предложить

#### Задача 2

Женщина 28 лет, обратилась к хирургу-стоматологу с жалобами на наличие образования слизистой оболочки десны в области 21 зуба.

Анамнез: 2 года назад накусила камешек в пище, после чего несколько дней были ноющие боли в 21 зубе, которые постепенно уменьшились и исчезли. Через несколько месяцев боли появились вновь, за медпомощью не обращалась, боли исчезли через неделю после самостоятельного приема антибиотиков. Через некоторое время заметила образование слизистой оболочки десны в области 21 зуба, обратилась к хирургу-стоматологу по месту жительства.

При внешнем осмотре лицо симметрично. Кожа физиологической окраски. Ткани мягкие, безболезненные. Лимфатические узлы не пальпируются. Рот открывает хорошо. СОПР розовая, влажная, в области верхушки 21 зуба имеется свищевой ход со скудным серозно-гнойным экссудатом. Твердые ткани 21 зуба пигментированы. Перкуссия 21 зуба безболезненная. Подвижности 21 нет. Прикус ортогнатический.



#### Контрольные вопросы:

1. Поставьте предварительный диагноз.
2. Какова тактика хирурга-стоматолога при установлении вышеназванного диагноза
3. Какие дополнительные методы обследования целесообразно провести для уточнения диагноза.

	<p>4. Опишите этапы хирургического лечения согласно с местными условиями полости рта.</p> <p><b>Примерные задания для написания (и защиты) презентаций</b></p> <ol style="list-style-type: none"> <li>1. Поражения тройничного нерва</li> <li>2. Постгерпетическая невралгия тройничного нерва</li> <li>3. Невралгия языкоглоточного нерва</li> </ol> <p><b>Примерные задания для написания(защиты) реферата</b></p> <ol style="list-style-type: none"> <li>1. Травмы ЧЛЮ. Классификация.</li> <li>2. Особенности течения травм у детей</li> <li>3. Перелом нижней челюсти в области угла.</li> </ol> <p><b>Примерный перечень практических навыков.</b></p> <ol style="list-style-type: none"> <li>1. Наложение иммобилизирующей повязки при травмах ЧЛЮ</li> <li>2. Провести ПХО раны</li> <li>3. Провести вскрытие и дренирование абсцесса в ЧЛЮ</li> </ol>
<p><b>ПК-2</b></p>	<p><b>Примерные вопросы к экзамену (с № 37 по № 49 (полный перечень вопросов – см. п. 2.2))</b></p> <ol style="list-style-type: none"> <li>42. Провести вскрытие и дренирование абсцесса в ЧЛЮ</li> <li>43. Изготовление и фиксация шины Тигерштедта на модели</li> <li>44. Фиксация шины Васильева на модели</li> </ol> <p><b>Примерные вопросы к собеседованию текущего контроля (с № 77 по № 103 (полный перечень вопросов – см. п. 2.2))</b></p> <ol style="list-style-type: none"> <li>94. Остеоид-остеома и остеобластома: этиология, патогенез, клиника, диагностика, дифференциальная диагностика, лечение.</li> <li>95. Верифицирующаяся фиброма (фиброостеома)</li> <li>96. Амелобластома: этиология, патогенез, клиника, диагностика, дифференциальная диагностика, лечение.</li> </ol> <p><b>Тестовые задания (разноуровневые) для текущего контроля и промежуточной аттестации</b></p> <p><b>I уровень:</b></p> <ol style="list-style-type: none"> <li>1. При двустороннем переломе нижней челюсти в области клыков смещение среднего фрагмента происходит       <ul style="list-style-type: none"> <li>*книзу</li> <li>кверху</li> <li>медиально</li> <li>латерально</li> </ul> </li> <li>2. Для фиксации фрагментов нижней челюсти используются внеротовые аппараты       <ul style="list-style-type: none"> <li>*Аппарат Рудько</li> <li>Аппарат Збаржа</li> <li>Шина Порта</li> <li>Шина Ванкевич</li> </ul> </li> <li>3. Остеосинтез по Макиенко проводится       <ul style="list-style-type: none"> <li>*Спицей</li> <li>Минипластинкой</li> <li>Стальной проволокой</li> <li>Компрессионно-дистракционным аппаратом</li> </ul> </li> <li>4. После наложения бимаксиллярных шин с зацепными петлями резиновую</li> </ol>

тягу меняют  
\*2 раза в неделю  
ежемесячно  
еженедельно  
ежедневно  
5. Диета пациентов с переломами челюстей  
\*Трубочная (15)  
Трубочная (1)  
Общий стол (15)  
высококалорийная

### **2 уровень:**

Провести последовательность этапов местного лечения гнойной раны в зависимости от фазы течения раневого процесса:

Вскрытие и дренирование;

диализ раны;

мазевые повязки;

наложение вторичных швов;

снятие швов;

электрофорез с лидазой.

Провести последовательность этапов проведения ПХО раны:

Обработка операционного поля;

инфильтрационная анестезия;

ревизия раневого канала;

гемостаз;

репозиция и иммобилизация костных фрагментов;

последовательное наложение швов;

асептическая повязка.

### **3 уровень:**

На приём к стоматологу-хирургу обратилась пациентка И., 37 лет, с жалобами на постоянные боли в области зуба 4.7.

Локальный статус: конфигурация лица не изменена, кожные покровы физиологической окраски, в поднижнечелюстной области определяется увеличенный лимфатический узел (0,7 × 0,8 см), слегка болезненный, мягкий, эластичной консистенции, подвижный, с кожей и подлежащими тканями не спаянный.

При осмотре полости рта: слизистая оболочка альвеолярного отростка в области зуба 4.7 физиологической окраски. Коронка зуба 4.7 разрушена на 2/3.

Врач, после проведения анестезии, выполнил отслоение круговой связки от шейки зуба, а затем, при помощи клювовидных щипцов с несходящимися щёчками и шипами, удалил зуб 4.7.

Однако в процессе выполнения операции произошло осложнение, при котором пациентка предъявляла жалобы на боли в области височно-нижнечелюстных суставов и невозможность закрыть рот.

Объективно: рот открыт, подбородок выдвинут вперёд, передние зубы не смыкаются, щёки уплощены и напряжены, возможность боковых движений нижней челюсти отсутствует. При пальпации впереди от козелка уха ощущается западение, а под скуловой дугой, в переднем отделе, отмечается небольшое выбухание — смещённая головка мышечного отростка.

### **Вопросы:**

1. Укажите, какое местное осложнение возникло в процессе удаления зуба 4.7?  
Односторонний перелом нижней челюсти.

Двусторонний перелом нижней челюсти.  
 \*Передний двусторонний вывих нижней челюсти.  
 Отлом альвеолярной части нижней челюсти.  
 2. Назовите возможные причины возникшего осложнения:  
 #Чрезмерное усилие врача и давление инструментом в процессе операции удаления зуба.  
 #Широкое открывание рта пациентом.  
 #Отсутствие фиксации нижней челюсти левой рукой хирурга в момент выполнения операции удаления зуба 4.7  
 Остеоартроз височно-нижнечелюстного сустава.  
 3. Установите последовательность этапов операции удаления зуба:  
 Местное обезболивание.  
 Синдесмотомия.  
 Наложение щипцов.  
 Продвижение щёчек щипцов под десну.  
 Смыкание (фиксация) щипков.  
 Вывихивание зуба (люксация/ротация).  
 Выведения зуба из лунки и полости рта (тракция).  
 Назначение рекомендаций.

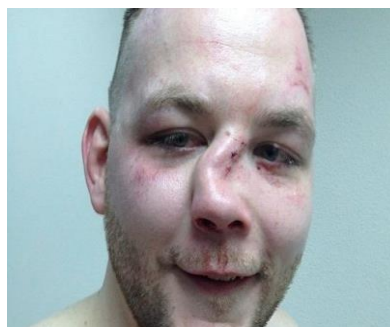
### Примерные ситуационные задачи

#### Задача 1

Мужчина 26 лет, обратился к хирургу-стоматологу с жалобами на изменение формы носа, кровотечение из носа.

Анамнез: 2 часа назад во время спортивного поединка получил удар в лицо, сознание не терял, тошноты рвоты не было. Обратился к хирургу-стоматологу по месту жительства.

При внешнем осмотре спинка носа с-образно изогнута. Кожа в области носа, параорбитальных областей местами багрово-синюшная. Ткани мягкие, болезненные. Лимфатические узлы не пальпируются. Из обоих носовых проходов скудное геморрагическое отделяемое, дыхание через нос затруднено. При пальпации костей носа определяется крепитация, пальпация резко болезненная. Рот открывает хорошо. СОПР розовая, влажная, без патологических изменений. Прикус ортогнатический.



#### Контрольные вопросы:

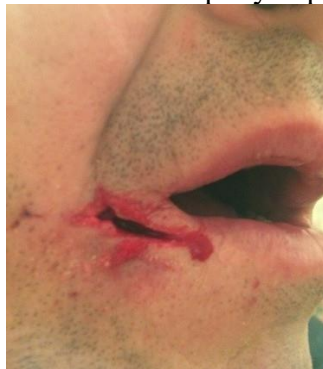1. Поставьте предварительный диагноз.
2. Какие дополнительные методы обследования целесообразно провести для уточнения диагноза.
3. Какова тактика хирурга-стоматолога при установлении вышеназванного диагноза
4. Опишите этапы хирургического лечения.

#### Задача 2

Анамнез: 2 часа назад укусила домашняя собака, сознание не терял, тош-

ноты рвоты не было, сразу обратился за медпомощью.

При внешнем осмотре имеется рана кожи нижней губы справа до подежно-жировой клетчатки, длиной 2 см, линейная, края неровные, умеренно кровоточит. Ткани в пределах краев раны мягкие, умеренно болезненные. Лимфатические узлы не пальпируются. Рот открывает хорошо. СОПР розовая, влажная, без патологических изменений. Прикус ортогнатический.



**Контрольные вопросы:**

1. Поставьте предварительный диагноз.
2. Какова тактика хирурга-стоматолога при установлении вышеназванного диагноза
4. Опишите этапы хирургического лечения.

**Примерные задания для написания (и защиты) презентаций**

1. Редкие формы прозокраниалгии
2. Анкилозы. Клиника. Диагностика. Лечение.
3. Привычный вывих ВНЧС. Клиника. Диагностика. Лечение

**Примерные задания для написания (и защиты) рефератов**

1. Ранние осложнения при повреждениях ЧЛЮ
2. Поздние осложнения при повреждениях ЧЛЮ;
3. Специальные методы исследования в онкостоматологии

**Примерный перечень практических навыков.**

1. Провести вскрытие и дренирование абсцесса в ЧЛЮ
2. Изготовление и фиксация шины Тигерштедта на модели
3. Фиксация шины Васильева на модели

**ПК-3**

**Примерные вопросы к зачету  
(с № 50 по № 62 (полный перечень вопросов – см. п. 2.2))**

57. Доброкачественные одонтогенные опухоли: одонтомы, амелобластома, одонтогенная фиброма. Классификация. Морфологическая характеристика, клиническая картинная, дифференциальная диагностика, лечение.
58. Доброкачественные опухоли слюнных желёз: аденома, аденолимфома, полиморфная аденома. Классификация. Морфологическая характеристика, клиническая картинная, дифференциальная диагностика, лечение.

**Примерные вопросы к собеседованию текущего контроля  
(с №104 по № 129 (полный перечень вопросов – см. п. 2.2))**

116. Остеосаркомы, хондросаркома
117. Хирургические методы лечения злокачественных опухолей ЧЛЮ.
118. Лекарственная химиотерапия злокачественных опухолей ЧЛЮ.

**Тестовые задания (разноуровневые) для текущего контроля и промежуточ-**

## **ной аттестации**

### **1 уровень:**

1. Особенности первичной хирургической обработки ран челюстно-лицевой области заключаются  
\*экономном иссечении тканей в области раны, использовании первичной пластики, обшивании раны (подшивание слизистой оболочки к коже)  
в иссечении некротически измененных тканей, удалении кровяных сгустков, дренировании раны  
в антисептической обработке, ушивании раны на себя  
в иссечении некротически измененных тканей, ушивании раны на себя
2. Ранняя первичная хирургическая обработка ран лица проводится с момента ранения в течение  
\*24 часов  
первого часа  
48 часов  
72 часов
3. Отсроченная первичная хирургическая обработка ран лица проводится с момента ранения в течение  
\*24-48 часов  
первого часа  
8-12 часов  
72 часов
4. Поздняя первичная хирургическая обработка ран лица проводится спустя  
\*48 часов  
24 часа  
8 суток  
8-12 часов
5. Обязательным мероприятием при проведении первичной хирургической обработки ран лица является введение  
\*противостолбнячной сыворотки  
гамма-глобулина  
антирабической сыворотки  
стафилококкового анатоксина

### **2 уровень:**

Соотнесите область отека окологлазничных тканей с локализацией периостита:  
Верхняя губа = резцов и клыка верхней челюсти с вестибулярной стороны;  
Нижняя губа = резцов и клыка нижней челюсти с вестибулярной стороны;  
Подглазничная область и нижнее веко = резцов верхней челюсти с небной стороны.

Указать последовательность этапов секвестрэктомии внеротовым доступом:

- Обезболивание;
- разрез кожи;
- иссечение свищевого хода;
- последовательное рассечение тканей до кости;
- удаление секвестра;
- кюретаж костной полости;
- антисептическая обработка;
- последовательное ушивание раны.

### **3 уровень:**

Пациент М., 27 лет, обратился в стоматологическую поликлинику с На приём к стоматологу-хирургу обратился пациент М., 33 года, с жалобами на боли в области лунки зуба 4.6, который, со слов пациента, был удалён 3 дня назад. Боли иррадируют в висок, глаз, ухо. Пациент отмечает неприятный запах изо рта. В последние два дня констатирует повышение температуры до 37,6 °С.

Локальный статус: конфигурация лица не изменена, кожные покровы физиологической окраски, в поднижнечелюстной области слева пальпируется лимфатический узел (0,5 × 1 см), слегка болезненный, эластичной консистенции, подвижный, с кожей и подлежащими тканями не спаянный.

При осмотре полости рта: слизистая оболочка альвеолярного отростка в области лунки зуба 4.6 гиперемирована, отёчна. Пальпация переходной складки в области лунки зуба 4.6 болезненна. Сгусток в лунке отсутствует, её дно, края и межкорневая перегородка покрыты сероватым фибринозным налётом. Ощущается неприятный запах изо рта пациента.

На интраоральной радиовизиограмме в лунке удалённого зуба наблюдаются мелкие инородных тела.

### **Вопросы:**

1. Основываясь на данных анамнеза, клинического осмотра, а так же дополнительных методов исследования укажите, какое местное осложнение возникло после удаления зуба 4.6?

Луночковая послеоперационная боль.

\*Альвеолит (воспаление стенок лунки удалённого зуба).

Луночковая послеоперационная боль, обусловленная острыми костными краями стенки лунки удалённого зуба 4.6.

2. Назовите возможные причины возникшего осложнения:

Несоблюдение назначений врача.

Отсутствие кровяного сгустка в лунке удалённого зуба.

Некачественно проведённый кюретаж лунки после удаления зуба.

Нарушение правил асептики и антисептики во время выполнения операции удаления зуба.

\*Всё перечисленное верно.

3. Установите последовательность дальнейшей тактики врача-стоматолога-хирурга по устранению имеющихся симптомов?

Местное обезболивание.

Промывание лунки удалённого зуба тёплым 0,05% водным раствором хлоргексидина биглюконата.

Удаление остатков распавшегося сгустка крови и пищи.

Ревизия содержимого лунки удалённого зуба кюретажной ложкой Фолькмана.

Повторное промывание лунки удалённого зуба тёплым 0,05% водным раствором хлоргексидина биглюконата.

Введение в лунку антисептического компресса «Alvogyl».

Назначение противовоспалительной терапии.

Назначение рекомендаций.

### **Примерные ситуационные задачи**

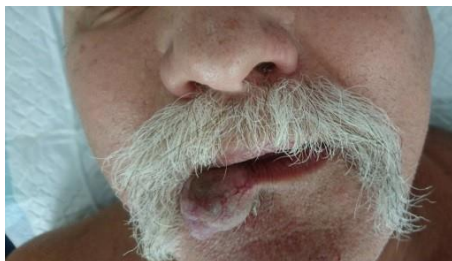
#### **Задача 1**

Мужчина, 66 лет, впервые обратился к хирургу-стоматологу с жалобами на патологическое образование на нижней губе.

Из анамнеза выяснено, что образование заметил полгода назад, за медпомощью не обращался, самостоятельно не лечился. После того как образование резко увеличилось в размере обратился к хирургу-стоматологу по месту жительства.

При внешнем осмотре на красной кайме нижней губы справа от срединной линии практически до угла имеется образование неправильной формы 1,8 X 1,5 см, возвышающееся над уровнем красной каймы, бугристое, безболезненное. При пальпации в основании новообразования определяется безболезненная инфильтрация.

Пальпируется регионарный лимфатический узел в подчелюстной области на стороне поражения, подвижный, безболезненный, диаметром до 1 см. Рот открывает в полном объеме, 4,5 см. СОПР розовая, влажная, без патологических элементов. Прикус ортогнатический.



#### **Контрольные вопросы:**

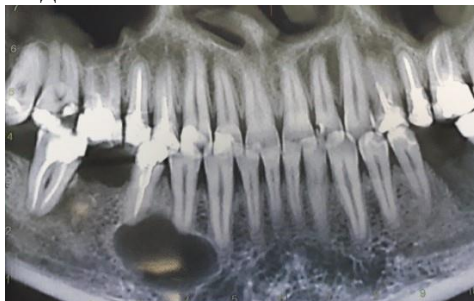
1. Поставьте предварительный диагноз и обоснуйте его.
2. Какие дополнительные методы обследования целесообразно провести для верификации диагноза.
3. Предположите нозологии для дифференциальной диагностики.

#### **Задача 2**

Мужчина, 44 года, обратился к хирургу-стоматологу с жалобами на припухлость мягких тканей в области нижней челюсти справа, боль в 45 зубе.

Из анамнеза выяснено, что 45 ранее лечен по поводу осложненного кариеса. Месяц назад после переохлаждения появилась умеренная припухлость мягких тканей в области нижней челюсти справа, за медицинской помощью не обращался, лечился самостоятельно: принимал цифран по 500 мг x 2 раза в день 5 дней, припухлость исчезла. Два дня назад после переохлаждения припухлость появилась вновь. Обратился к хирургу-стоматологу.

При внешнем осмотре лицо асимметрично за счет умеренной припухлости мягких тканей в области нижней челюсти справа. Кожа физиологической окраски, ткани мягкие, безболезненные. Чувствительность кожных покровов сохранена. При пальпации нижней челюсти деформации нет. Регионарные лимфатические узлы не пальпируются. Рот открывает в полном объеме, 4,5 см. СОПР в области 45 отечна, гиперемированна, переходная складка сглажена, при пальпации болезненная. 45 под большой пломбой, перкуссия резко болезненная. Прикус ортогнатический. Проведена ОПТГ.



#### **Контрольные вопросы:**

1. Опишите представленный снимок
2. Предположите нозологии для дифференциальной диагностики
3. Поставьте и обоснуйте диагноз.

**Примерные задания для написания (и защиты) презентация**

	<ol style="list-style-type: none"> <li>1. Подвывих ВНЧС. Клиника. Диагностика. Лечение.</li> <li>2. Лечение воспалительных заболеваний ВНЧС</li> <li>3. Лечение пациента с анкилозом ВНЧС</li> </ol>
	<p><b>Примерный перечень практических навыков.</b></p> <ol style="list-style-type: none"> <li>1. Наложение иммобилизирующей повязки при травмах ЧЛО</li> <li>2. Провести ПХО раны</li> <li>3. Провести вскрытие и дренирование абсцесса в ЧЛО</li> </ol>
<p><b>ПК-4</b></p>	<p><b>Примерные вопросы к экзамену (с № 69 по № 78 (полный перечень вопросов – см. п. 2.2))</b></p> <ol style="list-style-type: none"> <li>70. КТ и КЛКТ: принципы получения изображения, сравнительная характеристика методов.</li> <li>71. Набор опций и инструментов при КЛКТ.</li> <li>72. Лучевая нагрузка при различных методах рентгенодиагностики в стоматологии.</li> </ol> <p><b>Примерные вопросы к собеседованию текущего контроля (с № 164 по №178 (полный перечень вопросов – см. п. 2.2))</b></p> <ol style="list-style-type: none"> <li>165. Основные термины, используемые в лучевой диагностике.</li> <li>166. Основные методики, используемые в стоматологии.</li> <li>167. КТ и КЛКТ: принципы получения изображения, сравнительная характеристика методов.</li> </ol> <p><b>Тестовые задания (разноуровневые) для текущего контроля и промежуточной аттестации</b></p> <p><b>I уровень:</b></p> <ol style="list-style-type: none"> <li>1. Основная задача доврачебной медицинской помощи раненым в челюстно-лицевую область       <ul style="list-style-type: none"> <li>*устранить угрозу асфиксии</li> <li>перенести в укрытие</li> <li>оформить медицинскую карточку</li> <li>напоить раненого</li> </ul> </li> <li>2. Объем медицинских мероприятий раненым в челюстно-лицевую область на МПП при массовом поступлении       <ul style="list-style-type: none"> <li>*временная остановка кровотечения, устранение угрозы шока, асфиксии, подготовка к эвакуации</li> <li>сортировка раненых, подготовка к эвакуации</li> <li>сортировка раненых, подготовка к эвакуации, кормление</li> <li>первичная хирургическая обработка ран, окончательная иммобилизация, сортировка</li> </ul> </li> <li>3. Причинами развития врожденных деформаций челюстей являются       <ul style="list-style-type: none"> <li>*наследственный фактор</li> <li>вредные привычки</li> <li>заболевания ЛОР-органов</li> <li>анкилоз ВНЧС</li> </ul> </li> <li>4. Хирургическое лечение врожденных деформаций челюстей следует проводить       <ul style="list-style-type: none"> <li>*в областных, краевых, республиканских больницах и специализированных клиниках</li> <li>в амбулаторных условиях</li> <li>в районных больницах</li> <li>в городских больницах</li> </ul> </li> </ol>

5. Основной причиной вывихов нижней челюсти является  
\*слабость суставной капсулы и связочного аппарата височно-нижнечелюстного сустава  
артрит височно-нижнечелюстного сустава  
нижня макрогнатия  
снижение высоты прикуса

### **2 уровень:**

Соотнесите стадии остеомиелита и клинико-рентгенологические признаки:  
Острая = муфтообразный инфильтрат;  
подострая = утолщение участка челюсти;  
хроническая = наличие участка резорбции костной ткани без четких границ.

Провести последовательность этапов проведения ПХО гнойной раны:

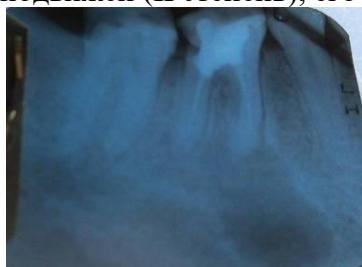Обработка операционного поля;  
инфильтрационная анестезия;  
рассечение тканей;  
дренирование;  
диализ;  
наложение повязки с гипертоническим раствором.

### **3 уровень:**

Анамнез: 4.6 зуб ранее лечен по поводу осложненного кариеса несколько лет назад, не беспокоил. 3 дня назад появились боли в области зуба 4.6. Затем повысилась температура тела до 38,0 °С, появились боли в области нижней челюсти справа. За медицинской помощью не обращался.

Локальный статус: конфигурация лица изменена за счёт отека правой околоушно-жевательной и поднижнечелюстной областей. Кожные покровы физиологической окраски. Поднижнечелюстные лимфатические узлы увеличены (1,2 × 0,8 см), болезненны при пальпации, мягкие, эластичной консистенции, подвижны, с кожей и подлежащими тканями не спаяны. Открывание рта пациентом ограничено (2 см).

При осмотре полости рта определяется отёк, инфильтрация, гиперемия слизистой оболочки, выбухание переходной складки в проекции зубов 4.7, 4.6, 4.5. Зуб 4.6 патологически подвижен (II степень), его перкуссия болезненна.



### **Вопросы:**

1. На основании данных анамнеза, клинического осмотра и дополнительных методов исследования, поставьте диагноз?  
Хронический апикальный периодонтит зуба 4.7.  
\*Нагноившаяся околокорневая киста в области 4.6  
Острый гнойный периостит нижней челюсти справа.  
Острый остеомиелит нижней челюсти справа.  
Флегмона поднижнечелюстного пространства.
2. Укажите группу зубов нижней челюсти, являющихся наиболее частой причиной возникновения данного состояния?  
Резцы.

Клыки.  
Премоляры.  
\*Моляры.

3. Установите правильную последовательность дальнейшей тактики комплексной реабилитации данного пациента?

Вскрытие гнойного поднадкостничного очага и создание оттока экссудата.  
Удаление причинного зуба, удаление оболочки кисты.  
Антибактериальная и противовоспалительная терапия.  
Перевязки с применением антибактериальных мазей.  
Местная антисептическая обработка.  
Назначение курса физиотерапевтического лечения.

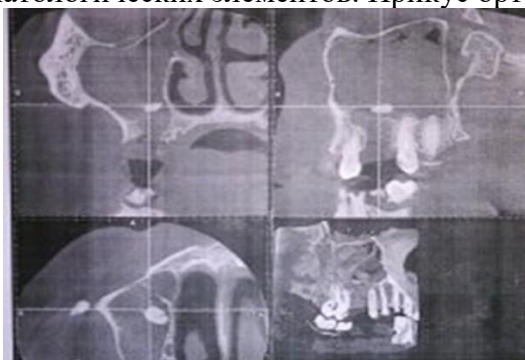
### Примерные ситуационные задачи

#### Задача 1

Женщина 36 лет, обратилась к хирургу-стоматологу с жалобами на тяжесть в области верхнечелюстной пазухи, периодическую заложенность правого носового хода.

Анамнез: полгода назад удален 16 зуб, удаление было сложным, после чего несколько дней было ощущение попадания воздуха из полости рта в полость носа, за помощью вновь не обращалась. Несколько дней назад появилась заложенность правого носового хода, чувство тяжести в области правой верхнечелюстной пазухи. Обратилась к ЛОР – врачу, проведено рентгенологическое обследование, направлена к челюстно-лицевому хирургу.

При внешнем осмотре лицо симметрично. Кожа физиологической окраски. Ткани мягкие, безболезненные. Лимфатические узлы не пальпируются. Дыхание через правый носовой ход затруднено. Рот открывает хорошо. СОПР розовая, влажная, без патологических элементов. Прикус ортогнатический.



#### Контрольные вопросы:

1. Поставьте предварительный диагноз.
2. Какова тактика хирурга-стоматолога при установлении вышеназванного диагноза
3. Какие дополнительные методы обследования целесообразно провести на догоспитальном этапе.
4. Опишите патологию в области верхнечелюстной пазухи справа на представленной КТ.

#### Задача 2

1. На панорамной рентгенограмме нижней челюсти в области тела и альвеолярного отростка между 4.2 и 4.3 зубами определяется полосовидное разрежение костной ткани с четкими, но неровными, мелко зазубренными контурами шириной до 2 мм, достигающее до нижнего края челюсти и нарушающее целостность коркового слоя. Нарушена также целостность стенки лунки 4.2 зуба. Пространство периодонтальной связки этого зуба неравномерно

	<p>расширена, особенно в области верхушки, тень корня укорочена. Дать заключение данному исследованию</p> <p><b>Примерные задания для написания (и защиты) презентаций</b></p> <ol style="list-style-type: none"> <li>4. Анализ дефектов или деформаций</li> <li>5. Закрытие дефекта в виде простейших геометрических фигур</li> <li>6. Формирование встречных треугольных лоскутов</li> </ol> <p><b>Примерный перечень практических навыков.</b></p> <ol style="list-style-type: none"> <li>1. Провести чтение рентгеновского снимка</li> <li>2. Провести чтение ОПТГ</li> <li>3. Провести чтение КЛКТ</li> </ol>
<p><b>ПК-6</b></p>	<p><b>Примерные вопросы к экзамену</b> (с № 63 по № 68 (полный перечень вопросов – см. п. 2.2))</p> <ol style="list-style-type: none"> <li>64. Злокачественные новообразования СОПР. Классификация, морфологическая характеристика, клиническая картина, дифференциальная диагностика, лечение.</li> <li>65. Злокачественные новообразования верхней челюсти. Классификация, морфологическая характеристика, клиническая картина, дифференциальная диагностика, лечение.</li> <li>66. Злокачественные новообразования нижней челюсти. Классификация, морфологическая характеристика, клиническая картина, дифференциальная.</li> </ol> <p><b>Примерные вопросы к собеседованию текущего контроля</b> (с №130 по № 163 (полный перечень вопросов – см. п. 2.2))</p> <ol style="list-style-type: none"> <li>142. Свободная пересадка кожи.</li> <li>143. Профилактика и лечение рубцов на лице. Особенности лечения келоидных рубцов.</li> <li>144. Пересадка хряща в качестве опорного материала и для исправления контуров разных участков лица. Применение аутохряща, трупного консервированного хряща (Н. М. Михельсон).</li> </ol> <p><b>Тестовые задания (разноуровневые) для текущего контроля и промежуточной аттестации</b></p> <p><b>1 уровень:</b></p> <ol style="list-style-type: none"> <li>1. Вид пластики местными тканями, при котором создается прирост тканей в направлении основного разреза *треугольными лоскутами мобилизация краев раны лоскутами на ножке пересадка свободной кожи</li> <li>2. Основное правило пластики местными тканями *отсутствие натяжения в краях раны недопустима мобилизация тканей длина разреза должна быть минимальной не ушивать рану наглухо</li> <li>3. Опрокидывающиеся лоскуты используются *для создания внутренней выстилки для закрытия линейных разрезов для устранения дефектов кожи</li> </ol>

для устранения выворота век

4. При выкраивании лоскута на ножке соотношение его ширины к длине должно быть

\*1:3

1:4

1:5

1:6

5. При индийской ринопластике лоскут на ножке берут

\*с лобной области

с шеи

со щечной области

с носогубной складки

### **2 уровень:**

Определите последовательность действия врача при лечении больного с периститом челюсти:

проведение обезболивания;

вскрытие поднадкостничного абсцесса;

обработка раны раствором антисептиков;

дренирование раны;

назначение лекарственных противовоспалительных и антибактериальных лекарственных средств.

Соотнесите клинические признаки и области поражения

Затрудненное открывание = область моляров верхней челюсти с вестибулярной стороны;

Болезненное глотание = область моляров нижней челюсти с язычной стороны;

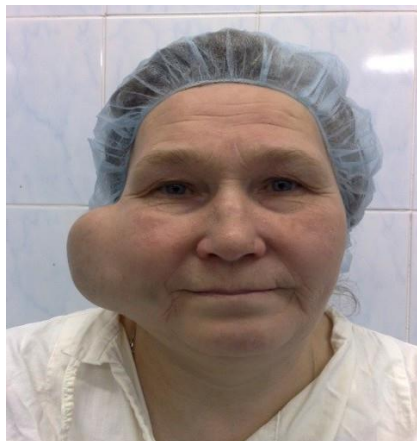Нарушение речи = область премоляров верхней челюсти с вестибулярной стороны.

### **3 уровень:**

Больная Д., 74 лет, жалобы на образование в околоушно-жевательной, зачелюстной области справа.

Анамнез: Образование появилось более 10 лет назад, постепенно увеличилось. К врачу не обращалась. За последнее время стала отмечать быстрый рост опухоли. Консультирована онкологом. Направлена на хирургическое лечение в отделение челюстно-лицевой хирургии.

В околоушной области справа имеется опухолевидное образование размерами 16,0 на 12,0 см, с четкими границами, плотное, бугристое, безболезненное при пальпации, малоподвижное, с кожей не спаянное. Кожа над ним в цвете не изменена.



**Вопросы:**

1. На основании данных анамнеза, клинического осмотра поставьте диагноз?

Киста околоушной слюнной железы справа

\*Полиморфная аденома околоушной слюнной железы справа

Флегмона околоушно-жевательной области справа

Хронический паротит справа

2. Укажите дополнительные методы обследования пациентки для верификации диагноза?

Цитологическое исследование мазков-отпечатков

Инцизионная биопсия

\*Пункционная биопсия

Эксцизионная биопсия

3. Установите правильную последовательность дальнейшей тактики комплексной реабилитации данного пациента?

Удаление опухоли слюнной железы.

Противовоспалительная, симптоматическая терапия.

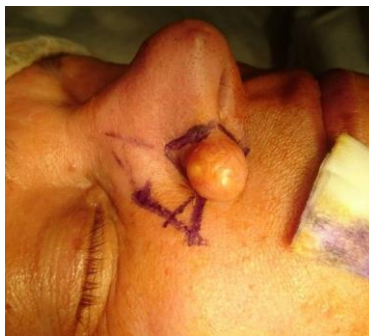Атропинотерапия.

Местная антисептическая обработка, давящие повязки.

**Примерные ситуационные задачи****Задача 1**

Больная С., 50 лет, жалобы на наличие образования кожи правого крыла носа. Анамнез: появилось 20 лет назад, медленно увеличивалось, беспокоит эстетически

На коже правого крыла носа имеется образование округлой формы, диаметром 1 см, на широком основании, гладкое, покрытое неизменной кожей, эластической консистенции, безболезненное. Регионарные лимфатические узлы не пальпируются.

**Контрольные вопросы:**

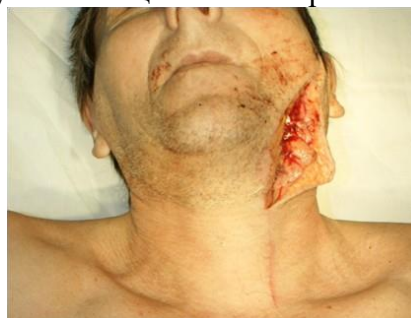1. Поставьте предварительный диагноз.
2. Укажите дополнительные методы обследования пациента для верификации диагноза
3. Установите правильную последовательность дальнейшей тактики комплексной реабилитации данного пациента

**Задача 2**

Мужчину 56 лет доставили в приёмное отделение ЧЛХ из дома, где при работе болгаркой произошла травма. Сознание не терял, рвоты, тошноты не было.

Пострадавший правильного телосложения, удовлетворительного питания, кожные покровы чистые. Правильно отвечает на вопросы. Термометрия тела – 36,6. АД – 130/65 мм рт.ст., пульс – 72 удара в минуту. В околоушной, щечной и поднижнечелюстной областях слева имеется нарушение целостности кожных по-

кровов, идущее линейно, длиной 10,0 см, умеренно кровоточит, зияет, определяется повреждение капсулы околоушной слюнной железы слева. Регионарные лимфатические узлы не пальпируются. Рот открывает свободно, 4.5 см. СОПР розовая, влажная, без патологических элементов. Прикус не фиксирован из-за дефекта зубных рядов, требуется санация полости рта.



#### **Контрольные вопросы:**

1. Поставьте предварительный диагноз.
2. Каков алгоритм действий врача приёма отделения
3. Какое лечение показано пострадавшему
4. Перечислите и охарактеризуйте этапы ПХО у данного пострадавшего
5. Перечислите возможные осложнения при таком повреждении

#### **Примерные задания для написания (и защиты) презентаций**

1. Первичная кожная пластика.
2. Классификация расщелин верхней губы
3. Многообразие расщелин неба

#### **Примерные задания для написания (и защиты) рефератов**

1. Рак верхнечелюстной пазухи
2. Виды трансплонтатов для костной пластики
3. Использование трансплантатов на микрососудистом анастомозе

#### **Примерный перечень практических навыков.**

1. Составить план хирургического лечения в челюстно-лицевом стационаре
2. Наложение иммобилизирующей повязки при травмах ЧЛЮ
3. Провести ПХО раны

### **Критерии оценки экзаменационного собеседования, собеседования текущего контроля:**

**Оценки «отлично»** заслуживает обучающийся, обнаруживший всестороннее, систематическое и глубокое знание учебно-программного материала, умение свободно выполнять задания, предусмотренные программой, усвоивший основную и знакомый с дополнительной литературой, рекомендованной программой. Как правило, оценка «отлично» выставляется обучающимся, усвоившим взаимосвязь основных понятий дисциплины в их значении для приобретаемой профессии, проявившим творческие способности в понимании, изложении и использовании учебно-программного материала.

**Оценки «хорошо»** заслуживает обучающийся, обнаруживший полное знание учебно-программного материала, успешно выполняющий предусмотренные в программе задания, усвоивший основную литературу, рекомендованную в программе. Как правило, оценка «хорошо» выставляется обучающимся, показавшим систематический характер знаний по дисциплине и способным к их самостоятельному пополнению и обновлению в ходе дальнейшей учебной работы и профессиональной деятельности.

**Оценки «удовлетворительно»** заслуживает обучающийся, обнаруживший знания основного учебно-программного материала в объеме, необходимом для дальнейшей учебы и предстоящей работы по специальности, справляющийся с выполнением заданий, предусмотренных программой, знакомый с основной литературой, рекомендованной программой. Как правило, оценка «удовлетворительно» выставляется обучающимся, допустившим погрешности в ответе на экзамене и при выполнении экзаменационных заданий, но обладающим необходимыми знаниями для их устранения под руководством преподавателя.

**Оценка «неудовлетворительно»** выставляется обучающемуся, обнаружившему пробелы в знаниях основного учебно-программного материала, допустившему принципиальные ошибки в выполнении предусмотренных программой заданий. Как правило, оценка «неудовлетворительно» ставится обучающимся, которые не могут продолжить обучение в образовательной организации высшего образования и приступить к изучению последующих дисциплин.

#### **Критерии оценки тестовых заданий:**

**«зачтено»** - не менее 71% правильных ответов;

**«не зачтено»** - 70% и менее правильных ответов.

#### **Критерии оценки ситуационных задач:**

**«зачтено»** - обучающийся решил задачу в соответствии с алгоритмом, дал полные и точные ответы на все вопросы задачи, представил комплексную оценку предложенной ситуации, сделал выводы, привел дополнительные аргументы, продемонстрировал знание теоретического материала с учетом междисциплинарных связей, нормативно-правовых актов; предложил альтернативные варианты решения проблемы;

**«не зачтено»** - обучающийся не смог логично сформулировать ответы на вопросы задачи, сделать выводы, привести дополнительные примеры на основе принципа межпредметных связей, продемонстрировал неверную оценку ситуации.

#### **Критерии оценки практических навыков:**

**«зачтено»** - обучающийся обладает теоретическими знаниями и владеет методикой выполнения практических навыков, демонстрирует их выполнение, в случае ошибки может исправить при коррекции их преподавателем;

**«не зачтено»** - обучающийся не обладает достаточным уровнем теоретических знаний (не знает методики выполнения практических навыков, показаний и противопоказаний, возможных осложнений, нормативы и проч.) и/или не может самостоятельно продемонстрировать практические умения или выполняет их, допуская грубые ошибки.

#### **Критерии оценки написания (и защиты) рефератов:**

**«зачтено»** – обоснована актуальность проблемы и темы, содержание соответствует теме и плану реферата, полно и глубоко раскрыты основные понятия проблемы, обнаружено достаточное владение терминологией, продемонстрировано умение работать с литературой, систематизировать и структурировать материал, умение обобщать, сопоставлять различные точки зрения по рассматриваемому вопросу, аргументировать основные положения и выводы, к анализу привлечены новейшие работы по проблеме (журнальные публикации, материалы сборников научных трудов и т.д.), полностью соблюдены требования к оформлению реферата, грамотность и культура изложения материала на высоком уровне.

**«не зачтено»** – не обоснована или слабо обоснована актуальность проблемы и темы, содержание не соответствует теме и плану реферата, обнаружено недостаточное владение терминологией и понятийным аппаратом проблемы, не продемонстрировано умение работать с литературой, систематизировать и структурировать материал, умение обобщать, сопоставлять различные точки зрения по рассматриваемому вопросу, аргументировать основные положения и выводы, использован очень ограниченный круг литературных источников по проблеме, не соблюдены требования к оформлению реферата, отсутствует грамотность и культура изложения материала.

### **Критерии оценки написания (и защиты) презентаций:**

**«зачтено»** – обоснована актуальность проблемы и темы, содержание соответствует теме и плану презентации, полно и глубоко раскрыты основные понятия проблемы, обнаружено достаточное владение терминологией, продемонстрировано умение работать с литературой, систематизировать и структурировать материал, умение обобщать, сопоставлять различные точки зрения по рассматриваемому вопросу, аргументировать основные положения и выводы, к анализу привлечены новейшие работы по проблеме (журнальные публикации, материалы сборников научных трудов и т.д.), полностью соблюдены требования к оформлению презентации, грамотность и культура изложения материала на высоком уровне.

**«не зачтено»** – не обоснована или слабо обоснована актуальность проблемы и темы, содержание не соответствует теме и плану презентации, обнаружено недостаточное владение терминологией и понятийным аппаратом проблемы, не продемонстрировано умение работать с литературой, систематизировать и структурировать материал, умение обобщать, сопоставлять различные точки зрения по рассматриваемому вопросу, аргументировать основные положения и выводы, использован очень ограниченный круг литературных источников по проблеме, не соблюдены требования к оформлению презентации, отсутствует грамотность и культура изложения материала.

### **2.2. Примерные вопросы к экзамену**

1. История восстановительного лечения ЧЛЮ. Виды, показания и противопоказания, обеспечение пластических операций. Биологические основы пластики
2. Пластика местными тканями. Показания, противопоказания, способы и приёмы устранения дефектов кожи лица и СОПР.
3. Метод перемещения встречных треугольных лоскутов (Лимберга).
4. Пластика лоскутами на ножке. Показания, противопоказания, способы и приёмы устранения дефектов на лице.
5. Пластика стебельчатым лоскутом Филатова. Показания, противопоказания, способы и приёмы устранения дефектов лица.
6. Свободная пересадка тканей. История, роль отечественных учёных в развитии свободной пересадки тканей. Виды трансплантатов. Условия эффективной пересадки.
7. Свободная пересадка кожи. Классификация, виды, история. Пластика сложными трансплантатами
8. Костная пластика. Виды, история, показания и противопоказания, ортопедическое обеспечение костной пластики. Свободная костная пластика. Виды трансплантатов.
9. Врожденные пороки развития: врожденная расщелина губы, твердого и мягкого неба. Диспансеризация детей с расщелинами челюстно-лицевой области.
10. Хейлопластика и уранопластика
11. Деформации челюстей. Этиология, классификация, клиника, диагностика, принципы диагностики. Хирургическое лечение деформаций челюстей.
12. Реабилитация больных после пластических операций
13. Классификация и характеристика травм ЧЛЮ.
14. Особенности обследования пострадавших с травмами ЧЛЮ.
15. Повреждения альвеолярного отростка нижней челюсти: этиология, клиника, дифференциальная диагностика, лечение.
16. Неогнестрельные повреждения мягких тканей лица (ушиб тканей лица, ссадины лица) Этиология, клиника, дифференциальная диагностика, лечение.
17. Повреждения альвеолярного отростка верхней челюсти: этиология, клиника, дифференциальная диагностика, лечение.
18. Неогнестрельные повреждения мягких тканей лица (раны лица в области губ, подглазничной и щечной, околоушно-жевательной, поднижнечелюстной областях) Этиология, клиника, дифференциальная диагностика, лечение.
19. Неогнестрельные повреждения тканей полости рта. Этиология, клиника, дифференциальная диагностика, лечение.
20. Классификация неогнестрельных переломов костей лицевого черепа (МКБ-10)

21. Классификация неогнестрельных переломов нижней челюсти (Кабаков, Малышев)
22. Переломы нижней челюсти. Этиология, клиника, диагностика, дифференциальная диагностика.
23. Вывихи нижней челюсти. Этиология, клиника, диагностика, дифференциальная диагностика, лечение
24. Переломы верхней челюсти. Клиника, диагностика, дифференциальная диагностика
25. Методы временной иммобилизации при переломах челюстей.
26. Методы лечебной иммобилизации при переломах верхней челюсти (оперативные способы).
27. Методы лечебной иммобилизации при переломах нижней челюсти (оперативные способы).
28. Консервативные методы лечебной иммобилизации. Иммобилизация с помощью шин. Виды шин.
29. Общие методы лечения больных с переломами челюстей и уход за ними.
30. Переломы костей носа. Клиника, диагностика, дифференциальная диагностика, лечение.
31. Переломы скуловой кости. Клиника, диагностика, дифференциальная диагностика
32. Множественные переломы костей лицевого черепа. Клиническая картина, диагностика
33. Сочетанная травма ЧЛЮ. Клиника, диагностика, принципы оказания помощи на этапах медицинской эвакуации.
34. Виды комбинированных поражений ЧЛЮ. Принципы оказания помощи на этапах медицинской эвакуации. Особенности оказания медицинской помощи пострадавшим в экстремальных ситуациях.
35. Виды огнестрельных повреждений лица и костей лицевого черепа.
36. Огнестрельные повреждения мягких тканей лица. Особенности, клиника, диагностика
37. Огнестрельные повреждения костей лицевого черепа. Клиника, диагностика
38. Осложнения при повреждениях ЧЛЮ. Классификация. Ранние осложнения
39. Поздние осложнения при повреждениях ЧЛЮ. Причины развития, клиника, диагностика, лечение
40. Комплексное лечение повреждений ЧЛЮ. Принципы анестезиологического обеспечения и лечения повреждений ЧЛЮ. Питание и уход за пострадавшими.
41. Реабилитация лиц с повреждениями ЧЛЮ. Профилактика осложнений при травме в остром периоде
42. Термические ожоги ЧЛЮ. Клиника, диагностика, лечение
43. Ожоги лица. Классификация, этиология, патогенез.
44. Химические ожоги ЧЛЮ. Клиника, диагностика, лечение.
45. Электрические повреждения лица и полости рта. Клиника, диагностика, лечение.
46. Отморожения. Клиника, диагностика, лечение.
47. Онкостоматология. Классификация объёмных процессов, суть опухолеподобных заболеваний, истинных опухолей.
48. Кисты мягких тканей ЧЛЮ. Этиология, патогенез, клиника, дифференциальная диагностика, лечение.
49. Неодонтогенные кисты челюстей. Этиология, патогенез, клиника, дифференциальная диагностика, лечение.
50. Одонтогенные кисты челюстей. Этиология, патогенез, клиника, дифференциальная диагностика, лечение.
51. Одонтогенные опухолеподобные образования. Этиология, морфологическая характеристика, клиника, дифференциальная диагностика и лечение эпюлидов.
52. Остеогенные опухолеподобные образования челюстей. Этиология, морфологическая характеристика, клиника, дифференциальная диагностика и лечение остеогенных опухолеподобных образований: фиброзная дисплазия, эозинофильная гранулёма, экзостоз.
53. Доброкачественные опухоли мягких тканей. Классификация. Папиллома, фиброма, липома. Морфологическая характеристика, клиническая картина, дифференциальная диагностика, лечение.
54. Доброкачественные сосудистые опухоли. Гемангиомы, лимфангиомы. Этиология, морфологическая характеристика, клиника, дифференциальная диагностика и лечение.

55. Нейрофиброматоз ЧЛЮ, клиническая картина, дифференциальная диагностика, принципы лечения.
56. Невусы лица. Классификация. Морфологическая характеристика, клиническая картинная, дифференциальная диагностика, лечение.
57. Доброкачественные остеогенные опухоли челюстей: остеома, остеобластокластома. Классификация. Морфологическая характеристика, клиническая картинная, дифференциальная диагностика, лечение.
58. Неостеогенные и неодонтогенные доброкачественные опухоли челюстей: миксома, хондрома, холестеотома. Классификация. Морфологическая характеристика, клиническая картинная, дифференциальная диагностика, лечение.
59. Доброкачественные одонтогенные опухоли: одонтомы, амелобластома, одонтогенная фиброма. Классификация. Морфологическая характеристика, клиническая картинная, дифференциальная диагностика, лечение.
60. Доброкачественные опухоли слюнных желёз: аденома, аденолимфома, полиморфная аденома. Классификация. Морфологическая характеристика, клиническая картинная, дифференциальная диагностика, лечение.
61. Предраки кожи лица, красной каймы губ, СОПР. Классификация. Морфологическая характеристика, клиническая картинная, дифференциальная диагностика, лечение.
62. Опухолевая трансформация, факторы риска. Организация онкостоматологической службы. Онконастороженность. Диспансеризация онкостоматологических больных.
63. Злокачественные опухоли кожи лица. Классификация, морфологическая характеристика, клиническая картина, дифференциальная диагностика, лечение.
64. Злокачественные опухоли губ. Классификация, морфологическая характеристика, клиническая картина, дифференциальная диагностика, лечение.
65. Злокачественные новообразования языка. Классификация, морфологическая характеристика, клиническая картина, дифференциальная диагностика, лечение.
66. Злокачественные новообразования СОПР. Классификация, морфологическая характеристика, клиническая картина, дифференциальная диагностика, лечение.
67. Злокачественные новообразования верхней челюсти. Классификация, морфологическая характеристика, клиническая картина, дифференциальная диагностика, лечение.
68. Злокачественные новообразования нижней челюсти. Классификация, морфологическая характеристика, клиническая картина, дифференциальная.
69. Злокачественные новообразования слюнных желёз. Классификация, морфологическая характеристика, клиническая картина, дифференциальная диагностика, лечение.
70. Основные принципы и виды лечения злокачественных опухолей ЧЛЮ.
71. Методы лучевой диагностики в стоматологии.
72. КТ и КЛКТ: принципы получения изображения, сравнительная характеристика методов.
73. Набор опций и инструментов при КЛКТ.
74. Лучевая нагрузка при различных методах рентгенодиагностики в стоматологии.
75. Алгоритм рентгенодиагностики для стоматологических пациентов различного профиля на амбулаторном приеме.
76. Показания к применению КЛКТ в челюстно-лицевой хирургии.
77. Показания к применению КЛКТ в хирургической стоматологии.
78. КЛКТ ВНЧС.

#### **Примерные вопросы к собеседованию текущего контроля**

1. Методы иммобилизации.
2. Травма костей лица. Переломы по типу «зеленой ветки», поднадкостничные переломы.
3. Методы фиксации костных отломков. Сроки заживления переломов.
4. Осложнения, развивающиеся после различного вида травм челюстных и лицевых костей. Их предупреждение.
5. Классификация травм.
6. Общая характеристика травмы лица.

7. Статистика повреждений челюстно-лицевой области.
8. Основные принципы организации оказания помощи пострадавшим при повреждениях мягких тканей и костей лица.
9. Причины и механизм огнестрельной травмы лица, ее особенности и методы обследования пострадавших.
10. Общие осложнения (асфиксия, кровотечения, шок и другие)
11. Классификация переломов средней зоны лица.
12. Переломы скуловой кости.
13. Перелом альвеолярного отростка верхней челюсти
14. Переломы верхней челюсти по Ле Фор I
15. Переломы верхней челюсти по Ле Фор II
16. Переломы верхней челюсти по Ле Фор III
17. Механизм вывиха нижней челюсти.
18. Признаки одно- и двустороннего вывиха.
19. Способы вправления.
20. Привычный вывих.
21. Осложнения вывиха нижней челюсти.
22. Невправимый вывих. Лечение.
23. Вывихи и переломы зубов и альвеолярного отростка: классификация, клиника, диагностика и лечение.
24. Частота ожогов лица и причины возникновения в условиях современной войны.
25. Классификация ожогов лица.
26. Методы определения площади ожогового поражения.
27. Периоды ожоговой болезни. Клиническая картина.
28. Особенности ожогов лица и органов челюстно-лицевой области.
29. Оказание первой помощи на поле боя.
30. Мероприятия, проводимые по поводу ожогов на МПБ, МПП, ОМедБ.
31. Лечение ожогов в специализированных военных госпиталях.
32. Принципы местного и общего лечения обожженных.
33. Лечение последствий ожогов головы, лица и шеи
34. Частота огнестрельных ранений лица и челюстей.
35. Классификация ранений и повреждений лица и челюстей.
36. Понятие о сочетанной и комбинированной травме.
37. Клиника огнестрельных повреждений лица и челюстей.
38. Диагностика и лечение огнестрельных ранений и повреждений челюстно-лицевой области.
39. Анатомо-топографические особенности челюстно-лицевой области.
40. Особенности ранений челюстно-лицевой области (обезображивание лица, несоответствие между видом и тяжестью ранения, наличие зубов, близость жизненно-важных органов, регенеративная способность тканей, наличие слюнных желез и мимической мускулатуры, питание и уход).
41. Сочетанные повреждения челюстно-лицевой области: клиника, диагностика, лечение.
42. Закрытые черепно-мозговые травмы: клиника, диагностика, лечение.
43. Повреждения других органов: клиника, диагностика, лечение.
44. Особенности оказания помощи при сочетанных травмах лица.
45. Классификация ранений и повреждений лица и челюстей.
46. Понятие о сочетанной и комбинированной травме.
47. Виды и частота осложнений при ранениях лица и челюстей.
48. Виды асфиксий. Лечение. Профилактика.
49. Кровотечение при ранениях лица. Клиника, диагностика, оказание помощи и лечение.
50. Шок, коллапс – оказание помощи, профилактика.
51. Поздние осложнения при ранениях лица и челюстей (вторичные кровотечения, слюнные свищи, контрактуры, травматический токсикоз).
52. Психические нарушения.

53. Бронхолёгочные осложнения при ранениях челюстно-лицевой области.
54. Огнестрельный остеомиелит челюсти. Клиника, диагностика, лечение.
55. Травматический верхнечелюстной синусит. Клиника, лечение.
56. Инфекционные осложнения боевых повреждений челюстно-лицевой области (сепсис, столбняк).
57. Медикаментозное лечение травм ЧЛЮ.
58. Физиотерапия при лечении травм ЧЛЮ.
59. Нагноение мягких тканей ЧЛЮ: клиника, диагностика, лечение.
60. Нагноение костной раны ЧЛЮ: клиника, диагностика, лечение.
61. Травматический остеомиелит ЧЛЮ: клиника, диагностика, лечение.
62. Профилактика осложнений при лечении травм ЧЛЮ.
63. Классификация доброкачественных опухолей и опухолеподобных образований.
64. Доброкачественные опухоли, исходящие из многослойного плоского эпителия.
65. Одонтогенные опухоли, опухолеподобные поражения челюстей.
66. Опухоли, опухолеподобные поражения кожи лица.
67. Опухоли, опухолеподобные поражения фиброзной ткани.
68. Опухоли и опухолеподобные поражения из жировой ткани.
69. Опухоли из мышечной, сосудистой, нервной тканей.
70. Доброкачественные опухоли из многослойного плоского эпителия
71. Кисты (свищи) корня языка и срединные кисты шеи: этиология, патогенез, клиника, диагностика, дифференциальная диагностика, лечение.
72. Кисты и свищи околоушной области: этиология, патогенез, клиника, диагностика, дифференциальная диагностика, лечение.
73. Боковые кисты и свищи: этиология, патогенез, клиника, диагностика, дифференциальная диагностика, лечение.
74. Дермоидная киста: этиология, патогенез, клиника, диагностика, дифференциальная диагностика, лечение.
75. Кератиновая киста: этиология, патогенез, клиника, диагностика, дифференциальная диагностика, лечение.
76. Первичная киста (кератокиста): этиология, патогенез, клиника, диагностика, дифференциальная диагностика, лечение.
77. Зубосодержащая (фолликулярная) киста: этиология, патогенез, клиника, диагностика, дифференциальная диагностика, лечение.
78. Кисты резцового канала: этиология, патогенез, клиника, диагностика, дифференциальная диагностика, лечение.
79. Остеоид-остеома и остеобластома: этиология, патогенез, клиника, диагностика, дифференциальная диагностика, лечение.
80. Радикулярная киста: этиология, патогенез, клиника, диагностика, дифференциальная диагностика, лечение.
81. Амелобластома: этиология, патогенез, клиника, диагностика, дифференциальная диагностика, лечение.
82. Амелобластическая фиброма: этиология, патогенез, клиника, диагностика, дифференциальная диагностика, лечение.
83. Одонтома: этиология, патогенез, клиника, диагностика, дифференциальная диагностика, лечение.
84. Миксома: этиология, патогенез, клиника, диагностика, дифференциальная диагностика, лечение.
85. Остеохондрома: этиология, патогенез, клиника, диагностика, дифференциальная диагностика, лечение.
86. Хондробластома: этиология, патогенез, клиника, диагностика, дифференциальная диагностика, лечение.
87. Остеокластома: этиология, патогенез, клиника, диагностика, дифференциальная диагностика, лечение.

88. Кератоакантома: этиология, патогенез, клиника, диагностика, дифференциальная диагностика, лечение.
89. Кератотическая папиллома: этиология, патогенез, клиника, диагностика, дифференциальная диагностика, лечение.
90. Себорейный кератоз: этиология, патогенез, клиника, диагностика, дифференциальная диагностика, лечение.
91. Нейрофиброматоз, этиология, патогенез, клиника, диагностика, дифференциальная диагностика, лечение.
92. Невусы лица этиология, патогенез, клиника, диагностика, дифференциальная диагностика, лечение.
93. Остеома: этиология, патогенез, клиника, диагностика, дифференциальная диагностика, лечение.
94. Остеоид-остеома и остеобластома: этиология, патогенез, клиника, диагностика, дифференциальная диагностика, лечение.
95. Верифицирующаяся фиброма (фиброостеома)
96. Амелобластома: этиология, патогенез, клиника, диагностика, дифференциальная диагностика, лечение.
97. Амелобластическая фиброма: этиология, патогенез, клиника, диагностика, дифференциальная диагностика, лечение.
98. Одонтома: этиология, патогенез, клиника, диагностика, дифференциальная диагностика, лечение.
99. Аденолимфома: клиника, диагностика, дифференциальная диагностика, лечение.
100. Кисты малых слюнных желез: клиника, диагностика, дифференциальная диагностика, лечение.
101. Киста околоушной слюнной железы: клиника, диагностика, дифференциальная диагностика, лечение.
102. Классификация, предрасполагающие факторы предраковых заболеваний лица и полости рта.
103. Факультативный предрак, фоновые заболевания.
104. Облигатный предрак.
105. Принципы лечения больных с предраком органов и тканей челюстно-лицевой области.
106. Современные представления о биологической сущности опухолей.
107. Теории канцерогенеза.
108. Эпидемиология и предрасполагающие факторы возникновения злокачественных новообразований челюстно-лицевой области.
109. Классификация злокачественные опухоли по системе TNM.
110. Рак кожи лица: клиника, диагностика, дифференциальная диагностика, лечение.
111. Рак языка: клиника, диагностика, дифференциальная диагностика, лечение.
112. Современные представления о биологической сущности опухолей.
113. Рак нижней челюсти: клиника, диагностика, дифференциальная диагностика, лечение.
114. Рак верхней челюсти: клиника, диагностика, дифференциальная диагностика, лечение.
115. Современные представления о биологической сущности опухолей.
116. Остеосаркомы, хондросаркома
117. Хирургические методы лечения злокачественных опухолей ЧЛЮ.
118. Лекарственная химиотерапия злокачественных опухолей ЧЛЮ.
119. Лучевая терапия злокачественных опухолей ЧЛЮ.
120. Задачи врача-стоматолога в системе оказания специализированной помощи больным с опухолями челюстно-лицевой области.
121. Методика обследования больных с заболеваниями слюнных желёз.
122. Классификация заболеваний слюнных желёз.
123. Острые эпидемические паротиты. Этиология и патогенез. Клиника. Лечение. Профилактика.
124. Хроническое воспаление слюнных желёз (сиаладенит). Этиология и патогенез. Патологическая анатомия. Клиника. Лечение. Профилактика.

125. Слюнно-каменная болезнь. Этиология и патогенез. Клиника. Диагностика. Лечение. Реабилитация после хирургического лечения.
126. Задачи восстановительной хирургии челюстно-лицевой области.
127. Виды дефектов и деформаций лица, причины их возникновения.
128. Врожденные дефекты: аномалии развития, деформации, связанные с нарушением роста различных участков лица.
129. Дефекты и деформации в результате травм, огнестрельных ранений, ожогов, воспалительных заболеваний.
130. Дефекты после удаления опухолей лица и органов полости рта.
131. Анализ дефекта, оценка анатомических, функциональных и эстетических нарушений. Разработка плана лечения
132. Задачи восстановительной хирургии челюстно-лицевой области.
133. Пластика местными тканями, «лоскутами на ножке» (показания, противопоказания, преимущества, недостатки).
134. Применение типичных способов пластики местными тканями для устранения дефектов губ и приротовой области.
135. Закономерности формирования пластического материала.
136. Планирование восстановительной операции у больных с сопутствующими комбинированными дефектами.
137. Использование регионарных лоскутов.
138. Использование реваскуляризованного лучевого аутооттрансплантата
139. Пластика лоскутами тканей из отдаленных участков (пластика стебельчатым лоскутом Филатова).
140. Пластика с применением свободной пересадки тканей.
141. Возможности применения ауто-, алло-, ксенотрансплантации различных тканей в челюстно-лицевой хирургии. Эксплантация.
142. Свободная пересадка кожи.
143. Профилактика и лечение рубцов на лице. Особенности лечения келоидных рубцов.
144. Пересадка хряща в качестве опорного материала и для исправления контуров разных участков лица. Применение аутохряща, трупного консервированного хряща (Н. М. Михельсон).
145. Применение сложных тканевых комплексов на микроанастомозе.
146. Контурная пластика для исправления наружных очертаний лица при его дефектах и деформациях.
147. Костная пластика челюстей. Показания к костной пластике челюстей.
148. Виды трансплантатов.
149. Методы фиксации трансплантатов и фрагментов нижней челюсти при костно-пластических операциях.
150. Послеоперационное ведение, реабилитация.
151. Особенности костной пластики нижней челюсти при свежих огнестрельных ранениях и удалении опухолей.
152. Комбинированная костная пластика
153. Врожденные расщелины верхней губы и неба. Статистика, классификация.
154. Анатомические и функциональные нарушения.
155. Влияние врожденных расщелин губы и неба на общее развитие организма ребенка.
156. Вторичные деформации челюстей при расщелинах неба.
157. Сроки и задачи операций при врожденных расщелинах верхней губы и неба. Возрастные показания.
158. Основные виды деформаций челюстей, клинические проявления, функциональные и эстетические нарушения.
159. Показания к хирургическому лечению.
160. Основные методы операций для исправления размеров и формы нижней челюсти.
161. Плоскостная остеотомия ветвей, тела челюсти.
162. Оперативное исправление формы и положения верхней челюсти.

163. Особенности послеоперационного ведения, реабилитации больных после вмешательства по поводу деформаций челюстей
164. Схема строения рентгеновской трубки.
165. Основные термины, используемые в лучевой диагностике.
166. Основные методики, используемые в стоматологии.
167. КТ и КЛКТ: принципы получения изображения, сравнительная характеристика методов.
168. Набор опций и инструментов при КЛКТ.
169. Показания к применению КЛКТ в стоматологии.
170. Методика изучения рентгенологических данных
171. Анализ изображения при КЛКТ.
172. Оформление протокола исследования КЛКТ в стоматологии.
173. Базовые интерфейсы программ томографов.
174. Опции программного обеспечения.
175. Интерфейсы для планирования лечения.
176. Требования для проведения рентгеностоматологических исследований.
177. Состав и площади помещений для рентгеностоматологических исследований.
178. Индивидуальные средства защиты для пациентов и персонала при проведении рентгеностоматологических исследований.

### **3. Методические материалы, определяющие процедуры оценивания знаний, умений, навыков и (или) опыта профессиональной деятельности, характеризующих этапы формирования компетенций**

#### **3.1. Методика проведения тестирования**

**Целью** этапа промежуточной аттестации по дисциплине (модулю), проводимой в форме тестирования, является оценка уровня усвоения обучающимися знаний, приобретения умений, навыков и сформированности компетенций в результате изучения учебной дисциплины (части дисциплины).

#### **Локальные нормативные акты, регламентирующие проведение процедуры:**

Проведение промежуточной аттестации обучающихся регламентируется Порядком проведения текущего контроля успеваемости и промежуточной аттестации обучающихся.

#### **Субъекты, на которых направлена процедура:**

Процедура оценивания должна охватывать всех обучающихся, осваивающих дисциплину (модуль). В случае, если обучающийся не проходил процедуру без уважительных причин, то он считается имеющим академическую задолженность.

#### **Период проведения процедуры:**

Процедура оценивания проводится по окончании изучения дисциплины (модуля) на последнем занятии. В случае проведения тестирования на компьютерах время и место проведения тестирования преподаватели кафедры согласуют с информационно-вычислительным центром и доводят до сведения обучающихся.

#### **Требования к помещениям и материально-техническим средствам для проведения процедуры:**

Требования к аудитории для проведения процедуры и необходимость применения специализированных материально-технических средств определяются преподавателем.

#### **Требования к кадровому обеспечению проведения процедуры:**

Процедуру проводит преподаватель, ведущий дисциплину (модуль).

#### **Требования к банку оценочных средств:**

До начала проведения процедуры преподавателем подготавливается необходимый банк тестовых заданий. Преподаватели кафедры разрабатывают задания для тестового этапа зачёта, утверждают их на заседании кафедры и передают в информационно-вычислительный центр в электронном виде вместе с копией рецензии. Минимальное количество тестов, составляющих фонд тестовых заданий, рассчитывают по формуле: трудоемкость дисциплины в з.е. умножить на 50.

Тесты включают в себя задания 3-х уровней:

- ТЗ 1 уровня (выбрать все правильные ответы)
- ТЗ 2 уровня (соответствие, последовательность)
- ТЗ 3 уровня (ситуационная задача)

#### Соотношение заданий разных уровней и присуждаемые баллы

	Вид промежуточной аттестации
	экзамен
Количество ТЗ 1 уровня (выбрать все правильные ответы)	30
Кол-во баллов за правильный ответ	1
Всего баллов	<b>30</b>
Количество ТЗ 2 уровня (соответствие, последовательность)	15
Кол-во баллов за правильный ответ	2
Всего баллов	<b>30</b>
Количество ТЗ 3 уровня (ситуационная задача)	5
Кол-во баллов за правильный ответ	8
Всего баллов	<b>40</b>
Всего тестовых заданий	<b>50</b>
Итого баллов	<b>100</b>
Мин. количество баллов для аттестации	70

#### Описание проведения процедуры:

Тестирование является обязательным этапом экзамена независимо от результатов текущего контроля успеваемости. Тестирование может проводиться на компьютере или на бумажном носителе.

##### Тестирование на бумажном носителе:

Каждому обучающемуся, принимающему участие в процедуре, преподавателем выдается бланк индивидуального задания. После получения бланка индивидуального задания обучающийся должен выбрать правильные ответы на тестовые задания в установленное преподавателем время.

Обучающемуся предлагается выполнить 50 тестовых заданий разного уровня сложности. Время, отводимое на тестирование, составляет не более полутора академических часов.

##### Тестирование на компьютерах:

Для проведения тестирования используется программа INDIGO. Обучающемуся предлагается выполнить 50 тестовых заданий разного уровня сложности. Время, отводимое на тестирование, составляет не более полутора академических часов.

#### Результаты процедуры:

Результаты тестирования на компьютере или бумажном носителе имеют качественную оценку «зачтено» – «не зачтено». Оценки «зачтено» по результатам тестирования являются основанием для допуска обучающихся к собеседованию. При получении оценки «не зачтено» за тестирование обучающийся к собеседованию не допускается и по результатам промежуточной аттестации по дисциплине (модулю) выставляется оценка «не зачтено» или «неудовлетворительно».

Результаты проведения процедуры в обязательном порядке проставляются преподавателем в экзаменационные ведомости в соответствующую графу.

### 3.2. Методика проведения приема практических навыков

**Цель этапа** промежуточной аттестации по дисциплине (модулю), проводимой в форме приема практических навыков является оценка уровня приобретения обучающимся умений, навыков и сформированности компетенций в результате изучения учебной дисциплины (части дисциплины).

#### **Локальные нормативные акты, регламентирующие проведение процедуры:**

Проведение промежуточной аттестации обучающихся регламентируется Порядком проведения текущего контроля успеваемости и промежуточной аттестации обучающихся.

#### **Субъекты, на которые направлена процедура:**

Процедура оценивания должна охватывать всех обучающихся, осваивающих дисциплину (модуль). В случае, если обучающийся не прошел процедуру без уважительных причин, то он считается имеющим академическую задолженность.

**Период проведения процедуры:**

Процедура оценивания проводится по окончании изучения дисциплины (модуля) на последнем занятии по дисциплине (модулю), или в день проведения собеседования, или может быть совмещена с экзаменационным собеседованием по усмотрению кафедры.

**Требования к помещениям и материально-техническим средствам для проведения процедуры:**

Требования к аудитории для проведения процедуры и необходимость применения специализированных материально-технических средств определяются преподавателем.

**Требования к кадровому обеспечению проведения процедуры:**

Процедуру проводит преподаватель, ведущий дисциплину (модуль).

**Требования к банку оценочных средств:**

До начала проведения процедуры преподавателем подготавливается необходимый банк оценочных материалов для оценки умений и навыков. Банк оценочных материалов включает перечень практических навыков, которые должен освоить обучающийся для будущей профессиональной деятельности.

**Описание проведения процедуры:**

Оценка уровня освоения практических умений и навыков осуществляется на основании положительных результатов текущего контроля при условии обязательного посещения всех занятий семинарского типа.

№ п/п	Мануальные навыки и умения	Количество минимально выполняемых манипуляций
1.	Обследование больного и оформление документации	8
2.	Сбор анамнеза и постановка диагноза	8
3.	Составить план хирургического лечения в челюстно-лицевом стационаре	8
4.	Наложение иммобилизирующей повязки при травмах ЧЛЮ	2
5.	Провести ПХО раны	2
6.	Провести вскрытие и дренирование абсцесса в ЧЛЮ	2
7.	Изготовление и фиксация шины Тигерштедта на модели	3
8.	Фиксация шины Васильева на модели	3
9.	Провести пластику встречными лоскутами по Лимбергу на модели	3
10.	Провести перевязку при физических травмах ЧЛЮ	3
11.	Провести чтение рентгеновского снимка	5
12.	Провести чтение ОПТГ	5
13.	Провести чтение КЛКТ	3

**Результаты процедуры:**

Результаты проверки уровня освоения практических умений и навыков имеют качественную оценку «зачтено» – «не зачтено». Оценки «зачтено» по результатам проверки уровня освоения практических умений и навыков являются основанием для допуска обучающихся к собеседованию. При получении оценки «не зачтено» за освоение практических умений и навыков обучающийся к собеседованию не допускается и по результатам промежуточной аттестации по дисциплине (модулю) выставляется оценка «не зачтено».

Результаты проведения процедуры в обязательном порядке проставляются преподавателем в экзаменационные ведомости в соответствующую графу.

**3.3. Методика проведения устного собеседования**

**Целью процедуры** промежуточной аттестации по дисциплине (модулю), проводимой в форме устного собеседования, является оценка уровня усвоения обучающимися знаний, приобретения умений, навыков и сформированности компетенций в результате изучения учебной дисциплины (части дисциплины).

**Локальные нормативные акты, регламентирующие проведение процедуры:**

Проведение промежуточной аттестации обучающихся регламентируется Порядком проведения текущего контроля успеваемости и промежуточной аттестации обучающихся.

**Субъекты, на которые направлена процедура:**

Процедура оценивания должна охватывать всех обучающихся, осваивающих дисциплину (модуль). В случае, если обучающийся не прошел процедуру без уважительных причин, то он считается имеющим академическую задолженность.

**Период проведения процедуры:**

Процедура оценивания проводится по окончании изучения дисциплины (модуля) в соответствии с приказом о проведении промежуточной аттестации. Деканатом факультета может быть составлен индивидуальный график прохождения промежуточной аттестации для обучающегося при наличии определенных обстоятельств.

**Требования к помещениям и материально-техническим средствам для проведения процедуры:**

Требования к аудитории для проведения процедуры и необходимость применения специализированных материально-технических средств определяются преподавателем.

**Требования к кадровому обеспечению проведения процедуры:**

Процедуру проводит преподаватель, ведущий дисциплину (модуль), как правило, проводящий занятия лекционного типа.

**Требования к банку оценочных средств:**

До начала проведения процедуры преподавателем подготавливается необходимый банк оценочных материалов для оценки знаний, умений, навыков. Банк оценочных материалов включает вопросы, как правило, открытого типа, перечень тем, выносимых на опрос, типовые задания. Из банка оценочных материалов формируются печатные бланки индивидуальных заданий (билеты). Количество вопросов, их вид (открытые или закрытые) в бланке индивидуального задания определяется преподавателем самостоятельно.

**Описание проведения процедуры:**

Каждому обучающемуся, принимающему участие в процедуре, преподавателем выдается бланк индивидуального задания. После получения бланка индивидуального задания и подготовки ответов обучающийся должен в меру имеющихся знаний, умений, навыков, сформированности компетенции дать устные развернутые ответы на поставленные в задании вопросы и задания в установленное преподавателем время. Продолжительность проведения процедуры определяется преподавателем самостоятельно, исходя из сложности индивидуальных заданий, количества вопросов, объема оцениваемого учебного материала, общей трудоемкости изучаемой дисциплины (модуля) и других факторов.

Собеседование может проводиться по вопросам билета и (или) по ситуационной(ым) задаче(ам). Результат собеседования при проведении промежуточной аттестации в форме экзамена определяется оценками «отлично», «хорошо», «удовлетворительно», «неудовлетворительно».

**Результаты процедуры:**

Результаты проведения процедуры в обязательном порядке проставляются преподавателем в зачетные книжки обучающихся и экзаменационные ведомости и представляются в деканат факультета.

По результатам проведения процедуры оценивания преподавателем делается вывод о результатах промежуточной аттестации по дисциплине.

### **3.4. Методика проведения оценки презентаций**

**Целью процедуры** текущего контроля в виде оценки компьютерных презентаций, проводимой в форме устного выступления, является оценка уровня усвоения обучающимися знаний,

приобретения умений, навыков и сформированности компетенций в результате изучения учебной дисциплины (части дисциплины).

**Субъекты, на которые направлена процедура:**

Процедура оценивания должна охватывать всех обучающихся, осваивающих дисциплину.

**Период проведения процедуры:**

Процедура оценивания проводится во время изучения дисциплины в соответствии с расписанием учебных занятий (на последнем занятии. Может быть составлен индивидуальный график прохождения промежуточной аттестации для обучающегося при наличии определенных обстоятельств.

**Требования к помещениям и материально-техническим средствам для проведения процедуры:**

Требования к аудитории для проведения процедуры и необходимость применения специализированных материально-технических средств определяются преподавателем.

**Описание проведения процедуры:**

Каждому обучающемуся, принимающему участие в процедуре, преподавателем выдается тема индивидуального задания. После получения темы индивидуального задания обучающийся должен в меру имеющихся знаний, умений, навыков, сформированности компетенции дать устные развернутые ответы на поставленные в презентации вопросы и задания в установленное преподавателем время (не более 15 минут).

Требования к структуре и оформлению презентации:

1. Презентация готовится в формате PPTX, имеет не менее 10 слайдов.
2. В структуре презентации должны присутствовать титульный лист с названием темы, ФИО автора и преподавателя, цели, задачи, рассуждения и вывод.
3. Обязательно использование фотографий.
4. Работа с презентацией проходит во время проведения практического занятия. При этом, обучающийся должен своими словами объяснить проблему, вынесенную на данную презентацию.
5. Речь должна быть аргументирована с использованием медицинской терминологии.

### **3.5. Методика проведения защиты рефератов**

**Целью процедуры** текущего контроля в форме защиты рефератов, проводимой в форме устного выступления, является оценка уровня усвоения обучающимися знаний, приобретения умений, навыков и сформированности компетенций в результате изучения учебной дисциплины (части дисциплины).

**Субъекты, на которые направлена процедура:**

Процедура оценивания должна охватывать всех обучающихся, осваивающих дисциплину.

**Период проведения процедуры:**

Процедура оценивания проводится во время изучения дисциплины в соответствии с расписанием учебных занятий

**Требования к помещениям и материально-техническим средствам для проведения процедуры:**

Требования к аудитории для проведения процедуры и необходимость применения специализированных материально-технических средств определяются преподавателем.

**Описание проведения процедуры:**

Каждому обучающемуся, принимающему участие в процедуре, преподавателем выдается тема индивидуального задания. После получения темы индивидуального задания обучающийся должен в меру имеющихся знаний, умений, навыков, сформированности компетенции дать устные развернутые ответы на поставленные в реферате вопросы и задания в установленное преподавателем время (не более 15 минут).

Темы рефератов обучающиеся получают перед началом цикловых занятий. Предоставляют преподавателю на занятии по соответствующей тематике. На подготовку реферата отводится от 2 до 4-х дней.

Требования к структуре и оформлению:

1. Реферат выполняется на отдельных листах формата А4 не менее 8 листов (без списка литературы и титульного листа).
2. В структуре реферата должны присутствовать титульный лист, цели, задачи, рассуждения и вывод.
3. Пишется оформляются в Microsoft Word формата doc docx, шрифт Times New Roman, размер шрифта 12, интервал 1,15 без дополнительных интервалов, отступ со всех сторон 2 см, отступ первой строки 1,25. Выравнивание по ширине. Ориентация книжная.
4. Обязательно использование не менее 5 литературных источников и ссылок на них по тексту.
5. Защита реферата проходит во время проведения практического занятия. При этом, обучающийся должен своими словами объяснить проблему, вынесенную на данный разбор и представить презентацию (не более 5 слайдов).
6. Речь должна быть аргументирована с использованием медицинской терминологии.