

Документ подписан простой электронной подписью

Информация о владельце:

ФИО: Железнов Лев Михайлович

Должность: ректор

Дата подписания: 21.01.2024 11:01:01

Уникальный программный ключ:  
7f036de85c233e341493b4c0e48bb3a18c939f51

Федеральное государственное бюджетное  
образовательное учреждение высшего образования  
**«Кировский государственный медицинский университет»**  
Министерства здравоохранения Российской Федерации

## **РАБОЧАЯ ПРОГРАММА ДИСЦИПЛИНЫ «АНАТОМИЯ»**

Специальность 31.05.02 Педиатрия

Направленность (профиль) ОПОП – Педиатрия

Форма обучения очная

Срок освоения ОПОП 6 лет

Кафедра анатомии

**Рабочая программа дисциплины (модуля) разработана на основе:**

1) ФГОС ВО по специальности 31.05.02 Педиатрия, утвержденного Министерством образования и науки РФ 12.08.2020 г., приказ № 965.

2) Учебного плана по специальности 31.05.02 Педиатрия, одобренного ученым советом ФГБОУ ВО Кировский ГМУ Минздрава России 30.04.2021 г., протокол № 4.

3) Профессионального стандарта «Врач-педиатр участковый», утвержденного Министерством труда и социальной защиты РФ 27.03.2017 г. № 306н.

**Рабочая программа дисциплины (модуля) одобрена:**

кафедрой анатомии 13.05.2021 г. (протокол № 6-2)

Заведующий кафедрой О.В. Резцов

ученым советом педиатрического факультета 19.05.2021 г. (протокол № 3/1)

Председатель совета факультета Е.С. Прокопьев

Центральным методическим советом 20.05.2021 г. (протокол № 6)

Председатель ЦМС Е.Н. Касаткин

**Разработчики:**

Зав. кафедрой анатомии, доцент О.В. Резцов

Доцент кафедры анатомии Е.Г. Шушканова

## ОГЛАВЛЕНИЕ

<b>Раздел 1. Перечень планируемых результатов обучения по дисциплине (модулю), соотнесенных с планируемыми результатами освоения ОПОП</b>	4
1.1. Цель изучения дисциплины (модуля)	4
1.2. Задачи изучения дисциплины (модуля)	4
1.3. Место дисциплины (модуля) в структуре ОПОП	4
1.4. Объекты профессиональной деятельности	4
1.5. Типы задач профессиональной деятельности	4
1.6. Планируемые результаты освоения программы - компетенции выпускников, планируемые результаты обучения по дисциплине (модулю), обеспечивающие достижение планируемых результатов освоения программы	4
<b>Раздел 2. Объем дисциплины (модуля) и виды учебной работы</b>	6
<b>Раздел 3. Содержание дисциплины (модуля), структурированное по темам (разделам)</b>	6
3.1. Содержание разделов дисциплины (модуля)	6
3.2. Разделы дисциплины (модуля) и междисциплинарные связи с обеспечиваемыми (последующими) дисциплинами	7
3.3. Разделы дисциплины (модуля) и виды занятий	7
3.4. Тематический план лекций	8
3.5. Тематический план практических занятий (семинаров)	10
3.6. Самостоятельная работа обучающегося	15
3.7. Лабораторный практикум	16
3.8. Примерная тематика курсовых проектов (работ), контрольных работ	16
<b>Раздел 4. Перечень учебно-методического и материально-технического обеспечения дисциплины (модуля)</b>	16
4.1. Перечень основной и дополнительной литературы, необходимой для освоения дисциплины (модуля)	16
4.1.1. Основная литература	16
4.1.2. Дополнительная литература	16
4.2. Нормативная база	16
4.3. Перечень ресурсов информационно-телекоммуникационной сети «Интернет», необходимых для освоения дисциплины (модуля)	17
4.4. Перечень информационных технологий, используемых для осуществления образовательного процесса по дисциплине (модулю), программного обеспечения и информационно-справочных систем	17
4.5. Описание материально-технической базы, необходимой для осуществления образовательного процесса по дисциплине (модулю)	17
<b>Раздел 5. Методические рекомендации по организации изучения дисциплины (модуля)</b>	18
5.1. Методика применения электронного обучения и дистанционных образовательных технологий при проведении занятий и на этапах текущего контроля и промежуточной аттестации по дисциплине	20
<b>Раздел 6. Методические указания для обучающихся по освоению дисциплины (модуля)</b>	22
<b>Раздел 7. Оценочные средства для проведения текущего контроля и промежуточной аттестации обучающихся по дисциплине (модулю)</b>	23
<b>Раздел 8. Особенности учебно-методического обеспечения образовательного процесса по дисциплине для инвалидов и лиц с ограниченными возможностями здоровья</b>	23

## **Раздел 1. Перечень планируемых результатов обучения по дисциплине (модулю), соотнесенных с планируемыми результатами освоения ОПОП**

### **1.1. Цель изучения дисциплины (модуля)**

формирование у студентов знаний и умений по анатомии человека и топографической анатомии организма в целом, отдельных органов и систем на основе современных достижений макро- и микроскопии и с учетом требований практической медицины.

### **1.2. Задачи изучения дисциплины (модуля)**

- обучить формированию у населения, пациентов и членов их семей мотивации, направленной на сохранение и укрепление своего здоровья и здоровья окружающих;
- изучить строение, функции и топографию органов человеческого тела с применением различных методов, индивидуальные и возрастные особенности строения организма, основные аномалии и пороки развития органов и их систем;
- сформировать представления о взаимозависимости и единстве структуры и функции как отдельных органов, так и организма в целом, для оценки морфофункциональных и физиологических состояний, патологических процессов в организме человека;
- сформировать умение оценивать морфофункциональные состояния, патологические процессы в организме человека на тканевом и органном уровнях;
- сформировать умение пользоваться медико-анатомическим понятийным аппаратом в русском и латинском эквивалентах для решения стандартных задач профессиональной деятельности;
- воспитывать научное мировоззрение, осознанное отношение к своему организму, стремление к сохранению здоровья, бережное отношение к изучаемым объектам.

### **1.3. Место дисциплины (модуля) в структуре ОПОП:**

Дисциплина «Анатомия» относится к блоку: Б 1. Дисциплины (модули) обязательная часть. Основные знания, необходимые для изучения дисциплины формируются при изучении дисциплин: Биология

Является предшествующей для изучения дисциплин: Топографическая анатомия и оперативная хирургия; Патологическая анатомия, клиническая патологическая анатомия

### **1.4. Объекты профессиональной деятельности**

Объектами профессиональной деятельности выпускников, освоивших рабочую программу дисциплины (модуля), являются:

- физические лица в возрасте от 0 до 18 лет (далее – дети, пациенты);
- физические лица – родители (законные представители) детей;
- население;
- совокупность средств и технологий, направленных на создание условий для охраны здоровья детей.

### **1.5. Типы задач профессиональной деятельности**

Изучение данной дисциплины (модуля) направлено на подготовку к решению задач профессиональной деятельности следующих типов:

- *профилактический.*

### **1.6. Планируемые результаты освоения программы - компетенции выпускников, планируемые результаты обучения по дисциплине (модулю), обеспечивающие достижение планируемых результатов освоения программы**

Процесс изучения дисциплины (модуля) направлен на формирование у выпускника следующих компетенций:

Результаты	Перечень планируемых результатов обучения по дисциплине (модулю)	Оценочные средства	№ раздела дисциплины,

№ п/п	освоения ОПОП (индекс и содержание компетенции)	Индикатор достижения компетенции	Знать	Уметь	Владеть	для текущего контроля	для промежуточной аттестации	№ семестра, в которых формируется компетенция
1	ОПК-5. Способен оценивать морфофункциональные, физиологические состояния и патологические процессы в организме человека для решения профессиональных задач	ИД ОПК 5.3 Решает стандартные задачи профессиональной деятельности с использованием медико-биологической терминологии	медико-биологическую терминологию в области анатомии	решать стандартные задачи профессиональной деятельности с использованием медико-биологической терминологии	методами решения стандартных задач профессиональной деятельности с использованием медико-биологической терминологии	Тестирование. Прием практических навыков. Собеседование	Тестирование. Прием практических навыков. Собеседование	Раздел 2 – 7 Семестр 1-3
		ИД ОПК 5.4. Анализирует закономерности функционирования различных органов и систем для оценки морфофункциональных и физиологических состояний, патологических процессов в организме человека	закономерности строения и функционирования органов и систем в организме человека	анализировать закономерности строения и функционирования органов и систем для оценки морфофункциональных и физиологических состояний, патологических процессов в организме человека	методами описания, сравнения и оценки строения и функционирования органов и систем в организме человека	Тестирование. Прием практических навыков. Собеседование Реферат	Тестирование. Прием практических навыков. Собеседование	Раздел 1 - 7 Семестр 1-3
		ИД ОПК 5.5 Оценивает морфофункциональные и физиологические состояния, патологические процессы в организме человека на клеточном, тканевом, органном уровнях	морфофункциональные особенности органов и систем организма на тканевом и органном уровне	описывать и оценивать морфофункциональные особенности органов и систем организма на тканевом и органном уровне в норме и при патологии	навыками обозначения, описания и оценки морфофункциональные особенности органов и систем организма на тканевом и органном уровне	Тестирование. Прием практических навыков. Собеседование Реферат	Тестирование. Прием практических навыков. Собеседование	Раздел 2 – 7 Семестр 1-3

## Раздел 2. Объем дисциплины (модуля) и виды учебной работы

Общая трудоемкость дисциплины составляет 10 зачетных единиц, 360 час.

Вид учебной работы	Всего часов	семестры				
		№ 1	№ 2	№ 3		
Контактная работа (всего)	216	72	72	72		
в том числе:						
Лекции (Л)	54	18	18	18		
Практические занятия (ПЗ)	162	54	54	54		
Семинары (С)	-	-	-	-		
Лабораторные занятия (ЛР)	-	-	-	-		
Самостоятельная работа (всего)	108	36	36	36		
в том числе:						
<i>Подготовка к занятиям</i>	64	24	20	18		
<i>Подготовка к текущему контролю</i>	24	10	8	8		
<i>Реферат</i>	4	2	-	2		
<i>Подготовка к промежуточной аттестации</i>	16	-	8	8		
Вид промежуточной аттестации	зачет	+	-	+	-	
	экзамен	контактная работа	3	-	-	3
		самостоятельная работа	33	-	-	33
Общая трудоемкость (часы)	360	108	108	144		
Зачетные единицы	10	3	3	4		

## Раздел 3. Содержание дисциплины (модуля), структурированное по темам (разделам)

### 3.1. Содержание разделов дисциплины (модуля)

№ п/п	Код компетенции	Наименование раздела дисциплины (модуля)	Содержание раздела (темы разделов)
1	ОПК-5	Введение	<i>Лекция:</i> «Введение в анатомию»
2	ОПК-5	Опорно-двигательный аппарат	<i>Лекции:</i> «Кость как орган», «Череп. Онтогенез черепа», «Общая анатомия соединений», «Частная анатомия соединений», «Общая анатомия мышечной системы», «Анатомия и биомеханика суставов головы, шеи, туловища», «Анатомия и биомеханика конечностей» <i>Практические занятия:</i> «Позвоночный столб и скелет грудной клетки», «Кости верхней конечности», «Кости нижней конечности», «Кости черепа (мозговой отдел)», «Кости черепа (лицевой отдел)», «Череп как целое», «Итоговый опрос по остеологии», «Антропометрический практикум», «Соединения головы и туловища», «Соединения верхней конечности», «Соединения нижней конечности», «Итоговый опрос по синдесмологии», «Мышцы спины», «Мышцы груди и живота», «Мышцы головы и шеи», «Мышцы верхней конечности», «Мышцы нижней конечности», «Итоговый опрос по миологии», «Зачетное занятие»
3	ОПК-5	Центральная нервная система и эстеziология	<i>Лекции:</i> «Фило- и эмбриогенез ЦНС. Спинной мозг», «Головной мозг», «Проводящие пути ЦНС», «Органы чувств и общий покров» <i>Практические занятия:</i> «Спинной мозг», «Продолговатый и задний мозг», «Средний и промежуточный мозг», «Конечный мозг», «Итоговый опрос по ЦНС», «Орган зрения», «Органы слуха, обоняния, вкуса. Кожа», «Итоговый опрос по эстеziологии», «Зачетное занятие»

4	ОПК-5	Спланхнология	<p><i>Лекции:</i> «Анатомия отделов пищеварительной системы», «Развитие пищеварительной системы», «Анатомия дыхательной системы», «Анатомия мочевой системы», «Анатомия половых систем», «Анатомия эндокринной системы»</p> <p><i>Практические занятия:</i> «Полость рта, глотка, пищевод», «Желудок, тонкая и толстая кишка», «Печень и поджелудочная железа. Брюшина», «Органы дыхания. Средостение», «Мочевая система», «Мужские половые органы», «Женские половые органы. Промежность», «Итоговый опрос по спланхнологии», «Эндокринные железы», «Зачетное занятие»</p>
5	ОПК-5	Периферическая нервная система	<p><i>Лекции:</i> «Черепные нервы», «Спинномозговые нервы и сплетения», «Автономный отдел нервной системы»</p> <p><i>Практические занятия:</i> «Анатомия черепных нервов», «Анатомия нервов жаберных дуг», «Шейное и плечевое сплетения», «Поясничное и крестцовое сплетения», «Автономная нервная система», «Периферический отдел автономной нервной системы», «Итоговый опрос по ПНС»</p>
6	ОПК-5	Сердечно-сосудистая и лимфоидная система	<p><i>Лекции:</i> «Сердце. Круги кровообращения», «Анатомия артерий», «Анатомия вен», «Лимфоидная система»</p> <p><i>Практические занятия:</i> «Сердце. Физиометрический практикум», «Аорта. Артериальное кровоснабжение головы», «Артериальное кровоснабжение полостей», «Артериальное кровоснабжение конечностей», «Система верхней полой вены», «Система нижней полой вены», «Лимфоидная система», «Региональный лимфоотток и региональные лимфоузлы», «Итоговый опрос по ангиологии»</p>
7	ОПК-5	Топография сосудов и нервов в теле человека	<p><i>Лекции:</i> «Иннервация, кровоснабжение и лимфоотток органов головы и шеи», «Иннервация, кровоснабжение и лимфоотток органов полостей тела, конечностей»</p> <p><i>Практические занятия:</i> «Сосуды и нервы полостей тела», «Сосуды и нервы конечностей»</p>

### 3.2. Разделы дисциплины (модуля) и междисциплинарные связи с обеспечиваемыми (последующими) дисциплинами

№ п/п	Наименование обеспечиваемых (последующих) дисциплин	№№ разделов данной дисциплины, необходимых для изучения обеспечиваемых (последующих) дисциплин						
		1	2	3	4	5	6	7
1	Топографическая анатомия и оперативная хирургия	+	+	+	+	+	+	+
2	Патологическая анатомия, клиническая патологическая анатомия	+	+	+	+	+	+	+

### 3.3. Разделы дисциплины (модуля) и виды занятий

№ п/п	Наименование раздела дисциплины (модуля)	Л	ПЗ	ЛЗ	Се м	СРС	Всего часов
1	Введение	2	-	-	-	-	2
2	Опорно-двигательный аппарат	14	55	-	-	36	105
3	Центральная нервная система и эстеziология	8	25	-	-	14	47
4	Спланхнология	12	28	-	-	22	62
5	Периферическая нервная система	6	21	-	-	8	35
6	Сердечно-сосудистая и лимфоидная система	8	27	-	-	12	47
7	Топография сосудов и нервов в теле человека	4	6	-	-	16	26

	Вид промежуточной аттестации:	зачет		зачет/экзамен				+	
		экзамен	контактная работа					3	
			самостоятельная работа					33	
Итого:				54	162	-	-	108	360

### 3.4. Тематический план лекций

№ п/п	№ раздела дисциплины	Тематика лекций	Содержание лекций	Трудоемкость (час)		
				1 сем	2 сем	3 сем
<b>I семестр</b>						
1	1	Введение в анатомию	Анатомия как предмет; история анатомии; методы изучения в анатомии; понятие о тканях, органах, системах и аппаратах; анатомическая терминология	2		
2	2	Кость как орган	Классификация костей, физико-химические свойства, функции; макро- и микроскопическое строение костей; развитие и возрастные особенности строения костей	2		
3	2	Череп. Онтогенез черепа	Онтогенез и пороки развития черепа; понятие о краниоскопии и краниометрии; индивидуальные и половые отличия черепа	2		
4	2	Общая анатомия соединений	Классификация и характеристика прерывных и непрерывных соединений; развитие и возрастные особенности соединений	2		
5	2	Частная анатомия соединений	Анатомия соединений позвоночника, костей верхней и нижней конечностей	2		
6	2	Общая анатомия мышечной системы	Развитие мышечной системы; классификация, макро- и микроскопическое строение мышц; вспомогательный аппарат мышц	2		
7	2	Анатомия и биомеханика суставов головы, шеи, туловища	Биомеханика суставов головы и позвоночника; топография шеи. Особенности детского организма	2		
8	2	Анатомия и биомеханика конечностей	Анатомия, топография и биомеханика суставов верхней и нижней конечности; топография подмышечной ямки и бедренного канала	2		
9	3	Фило- и эмбриогенез ЦНС. Спинальный мозг	Развитие спинного и головного мозга; серое и белое вещество в ЦНС; оболочки мозга, гематоэнцефалический барьер	2		
<b>II семестр</b>						
10	3	Головной мозг	Функциональное значение анатомических структур ствола; строение мозжечка и промежуточного мозга. Цитомиелоархитектоника коры, рельеф полушарий; подкорковые образования и их функциональное значение; ретикулярная формация, лимбическая система		2	
11	3	Проводящие пути ЦНС	Особенности чувствительных и двигательных проводящих путей		2	

№ п/п	№ раздела дисциплины	Тематика лекций	Содержание лекций	Трудоемкость (час)		
				1 сем	2 сем	3 сем
12	3	Органы чувств и общий покров	Строение и развитие органа зрения, органа слуха; строение и производные кожи; проводящие пути анализаторов		2	
13	4	Анатомия отделов пищеварительной системы	Основные принципы строения органов пищеварения; строение и функциональное значение отделов пищеварительного тракта и желез		2	
14	4	Развитие пищеварительной системы	Эмбриональные источники пищеварительной трубки; дифференцировка передней, средней и задней кишки; аномалии развития		2	
15	4	Анатомия дыхательной системы	Основные принципы строения органов дыхания; развитие, строение и функции отделов дыхательной системы		2	
16	4	Анатомия мочевой системы	Филогенез и эмбриогенез мочевой системы; аномалии развития; строение нефрона, кровоснабжение почки; процесс мочеобразования		2	
17	4	Анатомия половых систем	Филогенез и эмбриогенез половых систем; строение половых желез; наружные половые органы и проблема гермафродитизма		2	
18	4	Анатомия эндокринной системы	Филогенез, развитие и классификация эндокринных желез; анатомия эндокринных желез		2	
<b>III семестр</b>						
19	5	Черепные нервы	Особенности формирования черепных нервов; топография, ветви и области иннервации тройничного, лицевого, языкоглоточного и блуждающего нервов			2
20	5	Спинномозговые нервы и сплетения	Схема образования спинномозговых нервов, их ветви; сплетения, ветви, области иннервации			2
21	5	Автономный отдел нервной системы	Общая характеристика автономной нервной системы, ее отличия от соматической; центры симпатической и парасимпатической нервной системы			2
22	6	Сердце. Круги кровообращения	План строения сосудистой системы; филогенез, эмбриогенез и аномалии развития сердца; кровообращение плода. Особенности детского организма			2
23	6	Анатомия артерий	Классификация артерий; понятие о микроциркуляторном русле; закономерности расположения артериальных сосудов; топография и ветви артерий большого и малого кругов кровообращения			2
24	6	Анатомия вен	Закономерности строения и распределения вен; система верхней и нижней полых вен; кава-кавальные и порто-кава-кальные анастомозы			2
25	6	Лимфоидная система	Филогенез и эмбриогенез лимфоидной системы; строение, функция, классификация лимфатических сосудов и узлов			2

№ п/п	№ раздела дисциплины	Тематика лекций	Содержание лекций	Трудоемкость (час)		
				1 сем	2 сем	3 сем
26	7	Иннервация, кровоснабжение и лимфоотток органов головы и шеи	Строение и топография основных сосудисто-нервных пучков головы и шеи. Особенности детского организма			2
27	7	Иннервация, кровоснабжение и лимфоотток органов полостей тела, конечностей	Строение и топография основных сосудисто-нервных пучков туловища, верхней и нижней конечности. Особенности детского организма			2
<b>Итого:</b>				<b>18</b>	<b>18</b>	<b>18</b>

### 3.5. Тематический план практических занятий (семинаров)

№ п/п	№ раздела дисциплины	Тематика практических занятий (семинаров)	Содержание практических (семинарских) занятий	Трудоемкость (час)		
				1 сем	2 сем	3 сем
1	2	Позвоночный столб и скелет грудной клетки	Анатомия позвоночного столба и грудной клетки. Строение отдельных позвонков. Практическая подготовка: распознавание позвонков, определение взаимного расположения костей осевого скелета.	2 1		
2	2	Кости верхней конечности	Строение костей плечевого пояса, плеча, предплечья и кисти. Практическая подготовка: распознавание и взаимное расположение костей верхней конечности. Рентгеноанатомия.	2 1		
3	2	Кости нижней конечности	Строение костей таза, бедра, голени и стопы. Практическая подготовка: распознавание и взаимное расположение костей нижней конечности. Рентгеноанатомия.	2 1		
4	2	Кости черепа (мозговой отдел)	Строение костей мозгового отдела черепа. Особенности детского организма Практическая подготовка: распознавание и взаимное расположение костей мозгового черепа. Рентгеноанатомия.	2 1		
5	2	Кости черепа (лицевой отдел)	Строение костей лицевого отдела черепа. Особенности детского организма Практическая подготовка: распознавание и взаимное расположение костей лицевого черепа. Рентгеноанатомия.	2 1		
6	2	Череп как целое	Полости и ямки черепа. Возрастные, половые и индивидуальные особенности черепа. Практическая подготовка: распознавание и взаимное расположение костей черепа. Рентгеноанатомия.	2 1		
7	2	Итоговый опрос по остеологии	Тестирование, прием практических навыков, собеседование по остеологии.	3		
8	2	Антропометрический практикум	Методика измерения и оценка основных антропометрических показателей. Практическая подготовка: измерение и	2 1		

№ п/п	№ раздела дисциплины	Тематика практических занятий (семинаров)	Содержание практических (семинарских) занятий	Трудоемкость (час)		
				1 сем	2 сем	3 сем
			оценка антропометрических показателей.			
9	2	Соединения головы и туловища	Соединения костей черепа и позвонков. Позвоночник и грудная клетка как целое. Практическая подготовка: рентгеноанатомия соединений головы и туловища.	2 1		
10	2	Соединения верхней конечности	Соединения костей верхней конечности. Практическая подготовка: рентгеноанатомия соединений верхней конечности.	2 1		
11	2	Соединения нижней конечности	Соединения костей нижней конечности. Практическая подготовка: рентгеноанатомия соединений нижней конечности.	2 1		
12	2	Итоговый опрос по синдесмологии	Тестирование, прием практических навыков, собеседование по синдесмологии.	3		
13	2	Мышцы спины	Мышцы и фасции спины. Практическая подготовка: расположение и функциональное значение мышц спины.	2 1		
14	2	Мышцы груди и живота	Мышцы и фасции груди. Диафрагма. Мышцы и фасции живота. Белая линия живота, паховый канал. Практическая подготовка: расположение и функциональное значение мышц груди и живота.	2 1		
15	2	Мышцы головы и шеи	Мышцы и фасции головы и шеи. Практическая подготовка: расположение и функциональное значение мышц головы и шеи, топография шеи.	2 1		
16	2	Мышцы верхней конечности	Мышцы и фасции верхней конечности. Практическая подготовка: расположение и функциональное значение мышц, топография верхней конечности.	2 1		
17	2	Мышцы нижней конечности	Мышцы и фасции нижней конечности. Стопа как целое. Практическая подготовка: расположение и функциональное значение мышц, топография нижней конечности.	2 1		
18	2	Итоговый опрос по миологии	Тестирование, прием практических навыков, собеседование по миологии.	3		
<b>II семестр</b>						
19	3	Спинальный мозг	Топография спинного мозга. Серое и белое вещество. План формирования спинномозгового нерва. Мозговые оболочки. Проводящие пути спинного мозга. Практическая подготовка: дифференцировка отделов и структур спинного мозга.		2 1	
20	3	Продолговатый и задний мозг	Продолговатый мозг и мост: внешнее и внутреннее строение. Ромбовидная ямка: рельеф, проекция ядер черепных нервов. Мозжечок. Проводящие пути. Практическая подготовка: дифференцировка отделов и структур головного		2 1	

№ п/п	№ раздела дисциплины	Тематика практических занятий (семинаров)	Содержание практических (семинарских) занятий	Трудоемкость (час)		
				1 сем	2 сем	3 сем
			мозга.			
21	3	Средний и промежуточный мозг	Крыша среднего мозга и ножки мозга: их строение. Отделы промежуточного мозга. Ретикулярная формация ствола головного мозга. Проводящие пути. Практическая подготовка: дифференцировка отделов и структур головного мозга.		2  1	
22	3	Конечный мозг	Полушария большого мозга, доли и извилины. Мозолистое тело. Базальные ганглии. Проводящие пути. Практическая подготовка: дифференцировка отделов и структур головного мозга.		2  1	
23	3	Итоговый опрос по ЦНС	Тестирование, прием практических навыков, собеседование по теме «Центральная нервная система».		3	
24	3	Орган зрения	Глазное яблоко: оболочки и ядро. Вспомогательный аппарат. Проводящие пути зрительного анализатора. Практическая подготовка: дифференцировка структур глаза.		2  1	
25	3	Органы слуха, обоняния, вкуса. Кожа	Строение органов слуха и равновесия, обоняния и вкуса. Кожа: строение и производные. Проводящие пути анализаторов. Практическая подготовка: дифференцировка структур органов чувств.		2  1	
26	3	Итоговый опрос по эстеziологии	Тестирование, прием практических навыков, собеседование по эстеziологии.		3	
27	4	Полость рта, глотка, пищевод	Строение и топография полости рта. Зубы: строение, сроки прорезывания, зубная формула. Большие слюнные железы, язык, миндалины. Строение и топография глотки и пищевода. Практическая подготовка: распознавание и взаимное расположение органов пищеварительной системы. Рентгеноанатомия.		2  1	
28	4	Желудок, тонкая и толстая кишка	Строение и топография желудка, отделов тонкой и толстой кишки. Клапаны. Практическая подготовка: распознавание и взаимное расположение органов пищеварительной системы. Рентгеноанатомия.		2  1	
29	4	Печень и поджелудочная железа. Брюшина	Строение и топография печени и поджелудочной железы. Желчевыводящая система печени. Брюшина: образование и структуры. Практическая подготовка: распознавание и взаимное расположение органов пищеварительной системы. Рентгеноанатомия.		2  1	

№ п/п	№ раздела дисциплины	Тематика практических занятий (семинаров)	Содержание практических (семинарских) занятий	Трудоемкость (час)		
				1 сем	2 сем	3 сем
30	4	Органы дыхания. Средостение	Строение и топография полости носа и гортани. Околоносовые пазухи. Механизм голосообразования. Строение и топография трахеи, бронхов и легких. Плевральная полость. Средостение. Практическая подготовка: распознавание и взаимное расположение органов дыхания. Рентгеноанатомия.		2  1	
31	4	Мочевая система	Строение и топография почки, мочеточника и мочевого пузыря. Практическая подготовка: распознавание и взаимное расположение органов мочевой системы. Рентгеноанатомия.		2  1	
32	4	Мужские половые органы	Строение и топография яичка. Железы и семявыводящие пути. Мужской мочеиспускательный канал. Практическая подготовка: распознавание и взаимное расположение половых органов.		2  1	
33	4	Женские половые органы. Промежность	Строение и топография наружных и внутренних женских половых органов. Мышцы и фасции промежности. Практическая подготовка: распознавание и взаимное расположение половых органов.		2  1	
34	4	Итоговый опрос по спланхнологии	Тестирование, прием практических навыков, собеседование по спланхнологии.		3	
35	4	Эндокринные железы	Строение и топография желез внутренней секреции. Практическая подготовка: распознавание и взаимное расположение эндокринных органов.		2  1	
36	2 3 4	Зачетное занятие	Тестирование, прием практических навыков и собеседование по разделам «Опорно-двигательный аппарат», «Центральная нервная система и эстеziология» и «Спланхнология».		1 1 1	
<b>III семестр</b>						
37	5	Анатомия черепных нервов	Классификация, развитие, топография, ветви и зоны иннервации I, II, III, IV, VI, VIII, XI, XII черепных нервов. Практическая подготовка: ход черепных нервов.			2  1
38	5	Анатомия нервов жаберных дуг	Классификация, развитие, топография, ветви и зоны иннервации V, VII, IX, X черепных нервов. Практическая подготовка: ход черепных нервов.			2  1
39	5	Шейное и плечевое сплетения	Формирование, топография, ветви и области иннервации шейного и плечевого сплетений. Практическая подготовка: ход спинномозговых нервов.			2  1

№ п/п	№ раздела дисциплины	Тематика практических занятий (семинаров)	Содержание практических (семинарских) занятий	Трудоемкость (час)		
				1 сем	2 сем	3 сем
40	5	Поясничное и крестцовое сплетения	Формирование, топография, ветви и области иннервации поясничного и крестцового сплетений. Копчиковый нерв. Практическая подготовка: ход спинномозговых нервов.			2 1
41	5	Автономная нервная система	Симпатическая и парасимпатическая части автономной нервной системы: отделы, особенности рефлекторной дуги. Практическая подготовка: ход вегетативных нервов.			2 1
42	5	Периферический отдел автономной нервной системы	Симпатический ствол, его узлы, ветви. Автономные сплетения головы, грудной, брюшной полости и малого таза. Практическая подготовка: ход вегетативных нервов.			2 1
43	5	Итоговый опрос по ПНС	Тестирование, прием практических навыков, собеседование по ПНС.			3
44	6	Сердце. Физиометрический практикум	Строение и топография сердца. Перикардальная полость. Сосуды малого круга кровообращения. Методика измерения и оценка основных функциональных показателей. Практическая подготовка: распознавание структур сердца. Измерение и оценка основных функциональных показателей.			2 1
45	6	Аорта. Артериальное кровоснабжение головы	Строение и топография аорты: Топография и ветви сонной артерии. Практическая подготовка: ход сосудов головы и шеи. Рентгеноанатомия.			2 1
46	6	Артериальное кровоснабжение полостей	Топография ветвей грудной и брюшной аорты. Артериальное кровоснабжение стенок и органов малого таза. Практическая подготовка: ход сосудов полостей тела. Рентгеноанатомия.			2 1
47	6	Артериальное кровоснабжение конечностей	Топография и ветви сосудов верхней и нижней конечностей. Артериальные дуги кисти и стопы. Практическая подготовка: ход сосудов конечностей. Рентгеноанатомия.			2 1
48	6	Система верхней полой вены	Формирование, строение и топография верхней полой вены. Венозный отток от головы, верхней конечности и грудной полости. Практическая подготовка: ход сосудов бассейна верхней полой вены. Рентгеноанатомия.			2 1
49	6	Система нижней полой вены	Формирование, строение и топография нижней полой вены. Венозный отток от стенок и органов малого таза, нижней конечности. Формирование, топография воротной вены. Практическая подготовка: ход сосудов бассейна нижней полой вены. Рентгеноанатомия.			2 1

№ п/п	№ раздела дисциплины	Тематика практических занятий (семинаров)	Содержание практических (семинарских) занятий	Трудоемкость (час)		
				1 сем	2 сем	3 сем
50	6	Лимфоидная система	Строение и топография лимфоидных органов. Лимфатические узлы. Практическая подготовка: ход лимфатических сосудов и расположение лимфатических узлов.			2 1
51	6	Региональный лимфоотток и региональные лимфоузлы	Лимфоузлы и лимфоотток от головы, туловища и конечностей. Практическая подготовка: ход лимфатических сосудов и расположение лимфатических узлов.			2 1
52	6	Итоговый опрос по ангиологии	Тестирование, прием практических навыков, собеседование по ангиологии.			3
53	7	Сосуды и нервы полостей тела	Топография сосудов и нервов полостей тела. Нервы, лимфатические сосуды и узлы сердца и перикарда. Практическая подготовка: рентгеноанатомия сосудов грудной и брюшной полости и таза.			2 1
54	7	Сосуды и нервы конечностей	Топография сосудов и нервов конечностей. Практическая подготовка: рентгеноанатомия сосудов конечностей.			2 1
<b>Итого:</b>				<b>54</b>	<b>54</b>	<b>54</b>

### 3.6. Самостоятельная работа обучающегося

№ п/п	№ семестра	Наименование раздела дисциплины (модуля)	Виды СРС	Всего часов
1	1	Введение	-	-
2		Опорно-двигательный аппарат	подготовка к занятиям, подготовка к текущему контролю, реферат	24 10 2
Итого часов в семестре:				36
3	2	Центральная нервная система и эстеziология	подготовка к занятиям, подготовка к текущему контролю	10 4
4		Спланхнология	подготовка к занятиям, подготовка к текущему контролю, подготовка к промежуточной аттестации	10 4 8
Итого часов в семестре:				36
5	3	Периферическая нервная система	Подготовка к занятиям, подготовка к текущему контролю	6 2
6		Сердечно-сосудистая и лимфоидная система	Подготовка к занятиям, подготовка к текущему контролю, реферат	6 4 2
7		Топография сосудов и нервов в теле человека	Подготовка к занятиям, подготовка к текущему контролю, подготовка к промежуточной аттестации	6 2 8
Итого часов в семестре:				36
<b>Всего часов на самостоятельную работу:</b>				<b>108</b>

### 3.7. Лабораторный практикум

Не предусмотрен учебным планом.

### 3.8. Примерная тематика курсовых проектов (работ), контрольных работ

Не предусмотрены учебным планом.

## Раздел 4. Перечень учебно-методического и материально-технического обеспечения дисциплины (модуля)

### 4.1. Перечень основной и дополнительной учебной литературы, необходимой для освоения дисциплины (модуля)

#### 4.1.1. Основная литература

№ п/п	Наименование	Автор (ы)	Год, место издания	Кол-во экземпляров в библиотеке	Наличие в ЭБС
1	Анатомия человека	Краев А.В., Резцов О.В.	М. : Издательство БИНОМ, 2016	303	-
2	Анатомия человека в 2 томах: учебник	под редакцией М.Р. Сапина	М. : ГЭОТАР-Медиа, 2015	-	+
3	Анатомия человека	Привес М. Г., Лысенков Н. К., Бушкович В. И.	СПб. : ИД СПб-МАПО, 2011	301	-
4	Атлас анатомии человека: В 4-х т.	Синельников Р. Д., Синельников, Я. Р. Синельников А. Я.	М.: "Новая волна": Издатель Умеренков, 2012	99	-

#### 4.1.2. Дополнительная литература

№ п/п	Наименование	Автор (ы)	Год, место издания	Кол-во экземпляров в библиотеке	Наличие в ЭБС
1	Анатомия человека	под ред. Л.Л. Колесникова	М. : ГЭОТАР-Медиа, 2014	-	+
2	Анатомия и топография нервной системы: учеб. пособие	Сапин М.Р., Никитюк Д.Б., Клочкова С.В.	М. : ГЭОТАР-Медиа, 2016	-	+
3	Анатомия головы и шеи. Введение в клиническую анатомию	Баженов Д.В., Калининченко В.М.	М. : ГЭОТАР-Медиа, 2014	-	+
4	Анатомия человека. Атлас. В 3 томах: учебное пособие	Билич Г.Л., Крыжановский. В.А.	М. : ГЭОТАР-Медиа, 2013	-	+
5	Анатомия человека. Фотографический атлас. В 3 томах	Борзяк Э.И., Г. фон Хагенс, Пугалова И.Н.	М. : ГЭОТАР-Медиа, 2014	-	+
6	Атлас лучевой анатомии человека	Филимонов В.И., Шилкин В.В., Степанков А.А., Чураков О.Ю.	М. : ГЭОТАР-Медиа, 2010	-	+
7	Анатомическая терминология: Учеб. пособие	Мамедова С.М., Мальцева Н.Л., Андреева С.Д.	Киров: Гос. мед. ун-т, 2017	-	+

#### 4.2. Нормативная база

Федеральный закон от 21 ноября 2011 № 323-ФЗ «Об основах охраны здоровья граждан в Российской Федерации»

Приказ Минздрава России от 24 марта 2016 г. № 179н «О правилах проведения патолого-анатомических исследований»

#### **4.3. Перечень ресурсов информационно-телекоммуникационной сети «Интернет», необходимых для освоения дисциплины (модуля)**

<http://www.imaios.com/en/e-Anatomy>

<https://www.biodigitalhuman.com>

<https://www.primalpictures.com>

<http://www.oxfordmedicaleducation.com/medical-mnemonics/anatomy/>

<http://oli.cmu.edu/courses/free-open/anatomy-physiology/>

[medread.ru](http://medread.ru) Издательство Приволжский Исследовательский Медицинский Университет

#### **4.4. Перечень информационных технологий, используемых для осуществления образовательного процесса по дисциплине (модулю), программного обеспечения и информационно-справочных систем**

Для осуществления образовательного процесса используются:

Слайд-лекции в форме мультимедийных презентаций по всем разделам анатомии.

В учебном процессе используется лицензионное программное обеспечение:

1. Договор Microsoft Office (версия 2003) №0340100010912000035\_45106 от 12.09.2012г. (срок действия договора - бессрочный),

2. Договор Microsoft Office (версия 2007) №0340100010913000043\_45106 от 02.09.2013г. (срок действия договора - бессрочный),

3. Договор Microsoft Office (версия 2010) № 340100010914000246\_45106 от 23.12.2014г. (срок действия договора - бессрочный).

4. Договор Windows (версия 2003) №0340100010912000035\_45106 от 12.09.2012г. (срок действия договора - бессрочный)

5. Договор Windows (версия 2007) №0340100010913000043\_45106 от 02.09.2013г. (срок действия договора - бессрочный),

6. Договор Windows (версия 2010) № 340100010914000246\_45106 от 23.12.2014г. (срок действия договора - бессрочный),

7. Договор Антивирус Kaspersky Endpoint Security для бизнеса – Стандартный Russian Edition. 150-249 Node 1 year Educational Renewal License, срок использования с 29.04.2021 до 24.08.2022 г., номер лицензии 280E-210429-102703-540-3202,

8. Автоматизированная система тестирования Indigo Договор № Д53783/2 от 02.11.2015 (срок действия бессрочный, 1 год технической поддержки).

Обучающиеся обеспечены доступом (удаленным доступом) к современным профессиональным базам данных и информационно-справочным системам:

1) Научная электронная библиотека e-LIBRARY. Режим доступа: <http://www.e-library.ru/>.

2) справочно-поисковая система Консультант Плюс – ООО «КонсультантКиров».

3) «Электронно-библиотечная система Кировского ГМУ». Режим доступа: <http://elib.kirovgma.ru/>.

4) ЭБС «Консультант студента» - ООО «ИПУЗ». Режим доступа: <http://www.studmedlib.ru>.

5) ЭБС «Университетская библиотека онлайн» - ООО «НексМедиа». Режим доступа: <http://www.biblioclub.ru>.

6) ЭБС «Консультант врача» - ООО ГК «ГЭОТАР». Режим доступа: <http://www.rosmedlib.ru/>

7) ЭБС «Айбукс» - ООО «Айбукс». Режим доступа: <http://ibooks.ru>.

#### **4.5. Описание материально-технической базы, необходимой для осуществления образовательного процесса по дисциплине (модулю)**

В процессе преподавания дисциплины (модуля) используются следующие специальные помещения:

Наименование специализированных помещений	Номер кабинета, адрес	Оборудование, технические средства обучения, размещенные в специализированных помещениях
учебные аудитории для проведения занятий лекционного типа	№ 406, г. Киров, ул. Карла Маркса, 137 (1 корпус) № 814, г. Киров, ул. Карла Маркса, 112 (3 корпус)	учебная мебель (стол и стул преподавателя, столы и стулья ученические), компьютер настольный, веб-камера (USB), подключение к сети Интернет, мультимедийное оборудование телевизор/проектор, доска меловая/маркерная, колонки/наушники/динамики
учебные аудитории для проведения занятий семинарского типа	№ 205, 206, 207, 209, 212; г. Киров, ул. Пролетарская, 38 (2 корпус)	учебная мебель (стол и стул преподавателя, столы и стулья ученические), информационно-меловые доски, негатоскопы, анатомические столы, телевизоры 43LG51, ноутбуки HP 250 GB, вытяжки
учебные аудитории для проведения групповых и индивидуальных консультаций	№ 206, 207, 209, 212; г. Киров, ул. Пролетарская, 38 (2 корпус) № 223 Музей анатомический г. Киров, ул. Пролетарская, 38 (2 корпус)	учебная мебель (стол и стул преподавателя, столы и стулья ученические), информационно-меловые доски, негатоскопы, анатомические столы, телевизоры 43LG51, ноутбуки HP 250 GB, вытяжки витрины, соответствующие музейным стандартам, фиксированные препараты, телевизор «Сокол», плеер DVD/MPEG4, электронные весы с ростомером Мидл, книга учета препаратов и других единиц хранения музея
учебные аудитории для проведения текущего контроля и промежуточной аттестации	№ 205, 206, 207, 209, 212; г. Киров, ул. Пролетарская, 38 (2 корпус)	учебная мебель (стол и стул преподавателя, столы и стулья ученические), информационно-меловые доски, негатоскопы, анатомические столы, телевизоры 43LG51, ноутбуки HP 250 GB, вытяжки
помещения для самостоятельной работы	читальный зал библиотеки г. Киров, ул. Карла Маркса, 137 (1 корпус)	компьютеры с подключением к сети "Интернет"

Также есть помещения для хранения препаратов и учебно-наглядных пособий.

Помещения для самостоятельной работы обучающихся оснащены компьютерной техникой с возможностью подключения к сети "Интернет" и обеспечены доступом в электронную информационно-образовательную среду университета.

## **Раздел 5. Методические рекомендации по организации изучения дисциплины (модуля)**

Процесс изучения дисциплины предусматривает: контактную (работа на лекциях и практических занятиях) и самостоятельную работу.

Основное учебное время выделяется на практические занятия.

В качестве основных форм организации учебного процесса по дисциплине выступают классические лекционные и практические занятия (с использованием интерактивных технологий обучения), а также самостоятельная работа обучающихся.

При изучении учебной дисциплины (модуля) обучающимся необходимо освоить практические умения по анатомии.

При проведении учебных занятий кафедра обеспечивает развитие у обучающихся навыков командной работы и межличностной коммуникации (путем проведения интерактивных лекций, групповых дискуссий, анализа ситуаций и имитационных моделей, использования в преподавании результатов научных исследований, проводимых Университетом, в том числе с учетом региональных особенностей профессиональной деятельности выпускников и потребностей работодателей).

### **Лекции:**

**Классическая лекция.** Рекомендуется при изучении тем, раскрывающих фило- и эмбриогенез органов и систем. Например, «Череп. Онтогенез черепа»; «Фило- и эмбриогенез ЦНС. Спинной мозг»; «Развитие пищеварительной системы»; «Анатомия половых систем». На лекциях акцентируется внимание на наиболее принципиальных и сложных вопросах дисциплины, устанавливаются вопросы для самостоятельной проработки. Конспект лекций является базой при подготовке к практическим занятиям, к зачету и экзамену, а также для самостоятельной работы.

Изложение лекционного материала рекомендуется проводить в мультимедийной форме. Смысловая нагрузка лекции смещается в сторону от изложения теоретического материала к формированию мотивации самостоятельного обучения через постановку проблем обучения и показ путей решения профессиональных проблем в рамках той или иной темы. При этом основным методом ведения лекции является метод проблемного изложения материала.

**Лекция-дискуссия** – обсуждение какого-либо вопроса, проблемы, рассматривается как метод, активизирующий процесс обучения, изучения сложной темы, теоретической проблемы. Рекомендуется использовать при изучении тем, связанных с раскрытием взаимосвязи строения и функций органов и систем, с влиянием условий среды и особенностей эмбриогенеза на строение и функции изучаемых органов. Например: «Частная анатомия соединений»; «Проводящие пути ЦНС»; «Анатомия отделов пищеварительной системы» и др.

Важной характеристикой дискуссии, отличающей её от других видов спора, является аргументированность. Обсуждая дискуссионную проблему, каждая сторона, оппонируя мнению собеседника, аргументирует свою позицию. Отличительной чертой дискуссии выступает отсутствие тезиса и наличие в качестве объединяющего начала темы.

**Лекция-визуализация** используется при изучении тем, рассматривающих гистологические вопросы строения органов, например, «Кость как орган»; «Общая анатомия мышечной системы»; «Анатомия пищеварительной системы»; «Анатомия дыхательной системы» и др. Часто визуализация используется как элемент раскрытия темы лекционного занятия.

**Проблемная лекция** используется на завершающем этапе, при изучении тем обобщающего плана, например, «Иннервация, кровоснабжение и лимфоотток от органов и полостей тела, конечностей». Проблемные вопросы и задачи формулируются на базе уже изученного материала, обучающиеся являются активными участниками решения проблемных задач, что обеспечивает систематизацию знаний и повышение познавательного интереса.

#### **Практические занятия:**

Практические занятия по дисциплине проводятся с целью приобретения практических навыков в области анатомии.

Практические занятия проводятся в виде собеседований, обсуждений, дискуссий в микрогруппах, демонстрации препаратов, наглядных пособий, отработки практических навыков на препаратах, решения ситуационных задач, тестовых заданий. Практические занятия способствуют более глубокому пониманию теоретического материала учебной дисциплины, а также развитию, формированию и становлению различных уровней составляющих профессиональной компетентности обучающихся.

При изучении дисциплины используются следующие формы практических занятий:

- практикум по всем темам дисциплины.

#### **Самостоятельная работа:**

Самостоятельная работа студентов подразумевает подготовку по всем разделам дисциплины «Анатомия» и включает подготовку к занятиям, подготовку к текущему контролю и подготовку к промежуточной аттестации, подготовку реферата. При пропуске занятий используется написание рефератов.

Работа с учебной литературой рассматривается как вид учебной работы по дисциплине «Анатомия» и выполняется в пределах часов, отводимых на её изучение (в разделе СРС). Каждый обучающийся обеспечен доступом к библиотечным фондам университета и кафедры. Во время изучения дисциплины обучающиеся самостоятельно описывают изучаемые органы по алгоритму. Самостоятельная работа способствует формированию навыков использования учебной и научной литературы, глобальных информационных ресурсов, а также формированию клинического мышления. Работа обучающегося в группе формирует чувство коллективизма и коммуникабельность.

Преподавание анатомии базируется на предметно ориентированной технологии обучения, включающей: информационно-развивающие методы: лекции, объяснения, демонстрация мультимедийных иллюстраций, учебных фильмов, натуральных препаратов, муляжей и схем, самостоятельная работа с литературой; проблемно-поисковые методы: учебное препарирование, исследовательская работа; репродуктивные методы: пересказ учебного материала, написание рефератов, приготовление музейных препаратов; творчески-репродуктивные методы: решение ситуационных задач с

практической направленностью, подготовка публикаций, докладов и выступлений на конференциях.

Исходный уровень знаний обучающихся определяется тестированием и собеседованием, которые проводятся на первых практических занятиях.

Текущий контроль освоения дисциплины проводится в форме тестирования, приема практических навыков и собеседования по разделу (теме). По теме пропущенных лекционных занятий обучающиеся пишут реферат.

В конце изучения дисциплины (модуля) проводится промежуточная аттестация с использованием тестирования, приема практических навыков и собеседования.

Вопросы по дисциплине включены в государственную итоговую аттестацию выпускников.

### **5.1. Методика применения электронного обучения и дистанционных образовательных технологий при проведении занятий и на этапах текущего контроля и промежуточной аттестации по дисциплине**

Применение электронного обучения и дистанционных образовательных технологий по дисциплине осуществляется в соответствии с «Порядком реализации электронного обучения и дистанционных образовательных технологий в ФГБОУ ВО Кировский ГМУ Минздрава России», введенным в действие 01.11.2017, приказ № 476-ОД.

Дистанционное обучение реализуется в электронно-информационной образовательной среде Университета, включающей электронные информационные и образовательные ресурсы, информационные и телекоммуникационные технологии, технологические средства, и обеспечивающей освоение обучающимися программы в полном объеме независимо от места нахождения.

Электронное обучение (ЭО) – организация образовательной деятельности с применением содержащейся в базах данных и используемой при реализации образовательных программ информации и обеспечивающих ее обработку информационных технологий, технических средств, а также информационно-телекоммуникационных сетей, обеспечивающих передачу по линиям связи указанной информации, взаимодействие обучающихся и преподавателя.

Дистанционные образовательные технологии (ДОТ) – образовательные технологии, реализуемые в основном с применением информационно-телекоммуникационных сетей при опосредованном (на расстоянии) взаимодействии обучающихся и преподавателя. Дистанционное обучение – это одна из форм обучения.

При использовании ЭО и ДОТ каждый обучающийся обеспечивается доступом к средствам электронного обучения и основному информационному ресурсу в объеме часов учебного плана, необходимых для освоения программы.

В практике применения дистанционного обучения по дисциплине используются методики синхронного и асинхронного обучения.

Методика синхронного дистанционного обучения предусматривает общение обучающегося и преподавателя в режиме реального времени – on-line общение. Используются следующие технологии on-line: вебинары (или видеоконференции), аудиоконференции, чаты.

Методика асинхронного дистанционного обучения применяется, когда невозможно общение между преподавателем и обучающимся в реальном времени – так называемое off-line общение, общение в режиме с отложенным ответом. Используются следующие технологии off-line: электронная почта, рассылки, форумы.

Наибольшая эффективность при дистанционном обучении достигается при использовании смешанных методик дистанционного обучения, при этом подразумевается, что программа обучения строится как из элементов синхронной, так и из элементов асинхронной методики обучения.

Учебный процесс с использованием дистанционных образовательных технологий осуществляется посредством:

- размещения учебного материала на образовательном сайте Университета;
- сопровождения электронного обучения;
- организации и проведения консультаций в режиме «on-line» и «off-line»;
- организации обратной связи с обучающимися в режиме «on-line» и «off-line»;

- обеспечения методической помощи обучающимся через взаимодействие участников учебного процесса с использованием всех доступных современных телекоммуникационных средств, одобренных локальными нормативными актами;
- организации самостоятельной работы обучающихся путем обеспечения удаленного доступа к образовательным ресурсам (ЭБС, материалам, размещенным на образовательном сайте);
- контроля достижения запланированных результатов обучения по дисциплине обучающимися в режиме «on-line» и «off-line»;
- идентификации личности обучающегося.

Реализация программы в электронной форме начинается с проведения организационной встречи с обучающимися посредством видеоконференции (вебинара).

При этом преподаватель информирует обучающихся о технических требованиях к оборудованию и каналам связи, осуществляет предварительную проверку связи с обучающимися, создание и настройку вебинара. Преподаватель также сверяет предварительный список обучающихся с фактически присутствующими, информирует их о режиме занятий, особенностях образовательного процесса, правилах внутреннего распорядка, графике учебного процесса.

После проведения установочного вебинара учебный процесс может быть реализован асинхронно (обучающийся осваивает учебный материал в любое удобное для него время и общается с преподавателем с использованием средств телекоммуникаций в режиме отложенного времени) или синхронно (проведение учебных мероприятий и общение обучающегося с преподавателем в режиме реального времени).

Преподаватель самостоятельно определяет порядок оказания учебно-методической помощи обучающимся, в том числе в форме индивидуальных консультаций, оказываемых дистанционно с использованием информационных и телекоммуникационных технологий.

При дистанционном обучении важным аспектом является общение между участниками учебного процесса, обязательные консультации преподавателя. При этом общение между обучающимися и преподавателем происходит удаленно, посредством средств телекоммуникаций.

В содержание консультаций входят:

- разъяснение обучающимся общей технологии применения элементов ЭО и ДОТ, приемов и способов работы с предоставленными им учебно-методическими материалами, принципов самоорганизации учебного процесса;
- советы и рекомендации по изучению программы дисциплины и подготовке к промежуточной аттестации;
- анализ поступивших вопросов, ответы на вопросы обучающихся;
- разработка отдельных рекомендаций по изучению частей (разделов, тем) дисциплины, по подготовке к текущей и промежуточной аттестации.

Также осуществляются индивидуальные консультации обучающихся в ходе выполнения ими письменных работ.

Обязательным компонентом системы дистанционного обучения по дисциплине является электронный учебно-методический комплекс (ЭУМК), который включает электронные аналоги печатных учебных изданий (учебников), самостоятельные электронные учебные издания (учебники), дидактические материалы для подготовки к занятиям, текущему контролю и промежуточной аттестации, аудио- и видеоматериалы, другие специализированные компоненты (текстовые, звуковые, мультимедийные). ЭУМК обеспечивает в соответствии с программой организацию обучения, самостоятельной работы обучающихся, тренинги путем предоставления обучающимся необходимых учебных материалов, специально разработанных для реализации электронного обучения, контроль знаний. ЭУМК размещается в электронно-библиотечных системах и на образовательном сайте Университета.

Используемые виды учебной работы по дисциплине при применении ЭО и ДОТ:

№ п/п	Виды занятий/работ	Виды учебной работы обучающихся	
		Контактная работа (on-line и off-line)	Самостоятельная работа
1	Лекции	- веб-лекции (вебинары)	- работа с архивами проведенных занятий - работа с опорными конспектами лекций

		- видеолекции - лекции-презентации	- выполнение контрольных заданий
2	Практические, семинарские занятия	- вебинары - семинары в чате	- работа с архивами проведенных занятий - самостоятельное изучение учебных и методических материалов - решение тестовых заданий и ситуационных задач - работа по планам занятий - самостоятельное выполнение заданий и отправка их на проверку преподавателю
3	Консультации (групповые и индивидуальные)	- видеоконсультации - веб-консультации - консультации в чате	- консультации-форумы (или консультации в чате) - консультации посредством образовательного сайта
4	Контрольные, проверочные, самостоятельные работы	- видеозащиты выполненных работ (групповые и индивидуальные) - тестирование	- работа с архивами проведенных занятий - самостоятельное изучение учебных и методических материалов - решение тестовых заданий и ситуационных задач - выполнение контрольных / проверочных / самостоятельных работ

При реализации программы или ее частей с применением электронного обучения и дистанционных технологий кафедра ведет учет и хранение результатов освоения обучающимися дисциплины на бумажном носителе и (или) в электронно-цифровой форме (на образовательном сайте, в системе INDIGO).

Текущий контроль успеваемости и промежуточная аттестация обучающихся по учебной дисциплине с применением ЭО и ДОТ осуществляется посредством собеседования (on-line), компьютерного тестирования или выполнения письменных работ (on-line или off-line).

#### **Раздел 6. Методические указания для обучающихся по освоению дисциплины (модуля) (приложение А)**

Изучение дисциплины следует начинать с проработки данной рабочей программы, методических указаний, прописанных в программе, особое внимание уделяется целям, задачам, структуре и содержанию дисциплины.

Успешное изучение дисциплины требует от обучающихся посещения лекций, активной работы на практических занятиях, выполнения всех учебных заданий преподавателя, ознакомления с базовыми учебниками, основной и дополнительной литературой. Лекции имеют в основном обзорный характер и нацелены на освещение наиболее трудных вопросов, а также призваны способствовать формированию навыков работы с научной литературой. Предполагается, что обучающиеся приходят на лекции, предварительно проработав соответствующий учебный материал по источникам, рекомендуемым программой.

Основным методом обучения является самостоятельная работа студентов с учебно-методическими материалами, научной литературой, Интернет-ресурсами.

Правильная организация самостоятельных учебных занятий, их систематичность, целесобразное планирование рабочего времени позволяют обучающимся развивать умения и навыки в усвоении и систематизации приобретаемых знаний, обеспечивать высокий уровень успеваемости в период обучения, получить навыки повышения профессионального уровня.

Основной формой промежуточного контроля и оценки результатов обучения по дисциплине является зачет (2 семестр) и экзамен (3 семестр). На зачете и экзамене обучающиеся должны продемонстрировать не только теоретические знания, но и практические навыки, полученные на практических занятиях.

Постоянная активность на занятиях, готовность ставить и обсуждать актуальные проблемы дисциплины - залог успешной работы и положительной оценки.

Подробные методические указания к практическим занятиям и внеаудиторной самостоятельной работе по каждой теме дисциплины представлены в приложении А.

## **Раздел 7. Оценочные средства для проведения текущего контроля и промежуточной аттестации обучающихся по дисциплине (модулю) (приложение Б)**

Оценочные средства – комплект методических материалов, нормирующих процедуры оценивания результатов обучения, т.е. установления соответствия учебных достижений запланированным результатам обучения и требованиям образовательной программы, рабочей программы дисциплины.

ОС как система оценивания состоит из следующих частей:

1. Перечня компетенций с указанием этапов их формирования в процессе освоения образовательной программы.
2. Показателей и критериев оценивания компетенций на различных этапах их формирования, описание шкал оценивания.
3. Типовых контрольных заданий и иных материалов.
4. Методических материалов, определяющих процедуры оценивания знаний, умений, навыков и (или) опыта профессиональной деятельности, характеризующих этапы формирования компетенций.

Оценочные средства для проведения текущего контроля и промежуточной аттестации по дисциплине представлены в приложении Б.

## **Раздел 8. Особенности учебно-методического обеспечения образовательного процесса по дисциплине для инвалидов и лиц с ограниченными возможностями здоровья**

### **8.1. Выбор методов обучения**

Выбор методов обучения осуществляется, исходя из их доступности для инвалидов и лиц с ограниченными возможностями здоровья.

Выбор методов обучения определяется содержанием обучения, уровнем профессиональной подготовки педагогов, методического и материально-технического обеспечения, особенностями восприятия учебной информации обучающимися-инвалидов и обучающимися с ограниченными возможностями здоровья. В образовательном процессе используются социально-активные и рефлексивные методы обучения, технологии социокультурной реабилитации с целью оказания помощи в установлении полноценных межличностных отношений с другими обучающимися, создании комфортного психологического климата в группе.

В освоении дисциплины инвалидами и лицами с ограниченными возможностями здоровья большое значение имеет индивидуальная работа. Под индивидуальной работой подразумеваются две формы взаимодействия с преподавателем: индивидуальная учебная работа (консультации), т.е. дополнительное разъяснение учебного материала и углубленное изучение материала с теми обучающимися, которые в этом заинтересованы, и индивидуальная воспитательная работа. Индивидуальные консультации по предмету являются важным фактором, способствующим индивидуализации обучения и установлению воспитательного контакта между преподавателем и обучающимся инвалидом или обучающимся с ограниченными возможностями здоровья.

### **8.2. Обеспечение обучающихся инвалидов и лиц с ограниченными возможностями здоровья печатными и электронными образовательными ресурсами в формах, адаптированных к ограничениям их здоровья**

Подбор и разработка учебных материалов производятся с учетом того, чтобы предоставлять этот материал в различных формах так, чтобы инвалиды с нарушениями слуха получали информацию визуально, с нарушениями зрения – аудиально (например, с использованием программ-синтезаторов речи) или с помощью тифлоинформационных устройств.

Учебно-методические материалы, в том числе для самостоятельной работы обучающихся из числа инвалидов и лиц с ограниченными возможностями здоровья, предоставляются в формах, адаптированных к ограничениям их здоровья и восприятия информации:

<i>Категории обучающихся</i>	<i>Формы</i>
С нарушением слуха	- в печатной форме - в форме электронного документа
С нарушением зрения	- в печатной форме увеличенным шрифтом - в форме электронного документа - в форме аудиофайла
С ограничением двигательных функций	- в печатной форме - в форме электронного документа - в форме аудиофайла

Данный перечень может быть конкретизирован в зависимости от контингента обучающихся.

### **8.3. Проведение текущего контроля и промежуточной аттестации с учетом особенностей нозологий инвалидов и лиц с ограниченными возможностями здоровья**

Для осуществления процедур текущего контроля успеваемости и промежуточной аттестации обучающихся созданы оценочные средства, адаптированные для инвалидов и лиц с ограниченными возможностями здоровья и позволяющие оценить достижение ими запланированных результатов обучения и уровень сформированности компетенций, предусмотренных рабочей программой дисциплины.

Форма проведения текущего контроля и промежуточной аттестации для обучающихся -инвалидов устанавливается с учетом индивидуальных психофизических особенностей (устно, письменно на бумаге, письменно на компьютере, в форме тестирования и т.п.). При необходимости обучающемуся-инвалиду предоставляется дополнительное время для подготовки ответа на этапе промежуточной аттестации.

Для обучающихся с ограниченными возможностями здоровья предусмотрены следующие оценочные средства:

<i>Категории обучающихся</i>	<i>Виды оценочных средств</i>	<i>Формы контроля и оценки результатов обучения</i>
С нарушением слуха	Тест	преимущественно письменная проверка
С нарушением зрения	Собеседование	преимущественно устная проверка (индивидуально)
С ограничением двигательных функций	решение дистанционных тестов, контрольные вопросы	организация контроля с помощью электронной оболочки MOODLE, письменная проверка

### **8.4. Материально-техническое обеспечение образовательного процесса для инвалидов и лиц с ограниченными возможностями здоровья**

#### 1) для инвалидов и лиц с ОВЗ по зрению:

- обеспечение доступа обучающегося, являющегося слепым и использующего собаку-поводыря, к зданию Университета;
- присутствие ассистента, оказывающего обучающемуся необходимую помощь;
- наличие альтернативной версии официального сайта Университета в сети «Интернет» для обучающихся, являющихся слепыми или слабовидящими;
- размещение аудиторных занятий преимущественно в аудиториях, расположенных на первых этажах корпусов Университета;
- размещение в доступных для обучающихся, являющихся слепыми или слабовидящими, местах и в адаптированной форме (с учетом их особых потребностей) справочной информации о расписании учебных занятий, которая выполняется крупным рельефно-контрастным шрифтом на белом или желтом фоне и дублируется шрифтом Брайля;

- предоставление доступа к учебно-методическим материалам, выполненным в альтернативных форматах печатных материалов или аудиофайлов;
- наличие электронных луп, видеоувеличителей, программ невидимого доступа к информации, программ-синтезаторов речи и других технических средств приема-передачи учебной информации в доступных для обучающихся с нарушениями зрения формах;
- предоставление возможности прохождения промежуточной аттестации с применением специальных средств.

2) для инвалидов и лиц с ОВЗ по слуху:

- присутствие сурдопереводчика (при необходимости), оказывающего обучающемуся необходимую помощь при проведении аудиторных занятий, прохождении промежуточной аттестации;
- дублирование звуковой справочной информации о расписании учебных занятий визуальной (установка мониторов с возможностью трансляции субтитров);
- наличие звукоусиливающей аппаратуры, мультимедийных средств, компьютерной техники, аудиотехники (акустические усилители и колонки), видеотехники (мультимедийный проектор, телевизор), электронная доска, документ-камера, мультимедийная система, видеоматериалы.

3) для инвалидов и лиц с ОВЗ, имеющих ограничения двигательных функций:

- обеспечение доступа обучающегося, имеющего нарушения опорно-двигательного аппарата, в здание Университета;
- организация проведения аудиторных занятий в аудиториях, расположенных только на первых этажах корпусов Университета;
- размещение в доступных для обучающихся, имеющих нарушения опорно-двигательного аппарата, местах и в адаптированной форме (с учетом их особых потребностей) справочной информации о расписании учебных занятий, которая располагается на уровне, удобном для восприятия такого обучающегося;
- присутствие ассистента, оказывающего обучающемуся необходимую помощь при проведении аудиторных занятий, прохождении промежуточной аттестации;
- наличие компьютерной техники, адаптированной для инвалидов со специальным программным обеспечением, альтернативных устройств ввода информации и других технических средств приема-передачи учебной информации в доступных для обучающихся с нарушениями опорно-двигательного аппарата формах;

4) для инвалидов и лиц с ОВЗ с другими нарушениями или со сложными дефектами - определяется индивидуально, с учетом медицинских показаний и ИПРА.

## Дополнения и изменения в рабочей программе учебной дисциплины

### «Анатомия»

Специальность 31.05.02 Педиатрия (ФГОС 3++)

Направленность (профиль) – Педиатрия

Форма обучения - очная

Кафедра анатомии

Автор (ы) Резцов О.В., Шушканова Е.Г.

На 2025 / 2026 учебный год в рабочую программу вносятся следующие дополнения и изменения:

**1. Пункт 4.1 «Перечень основной и дополнительной литературы, необходимой для освоения дисциплины (модуля)» изменить и читать в следующей редакции:**

#### 4.1.1. Основная литература

№ п/п	Наименование	Автор (ы)	Год, место издания	Кол-во экземпляров в библиотеке	Наличие в ЭБС
1	2	3	4	5	6
1	Анатомия человека	Краев А.В., Резцов О.В.	М. : Издательство БИНОМ, 2016	303	-
2	Анатомия человека в 2 томах: учебник	под редакцией М.Р. Сапина	М. : ГЭОТАР-Медиа, 2025	-	ЭБС Консультант студента <a href="https://www.studentlibrary.ru">https://www.studentlibrary.ru</a>
3	Анатомия человека	Привес М. Г., Лысенков Н. К., Бушкович В. И.	М. : ГЭОТАР-Медиа, 2022	299	ЭБС Консультант студента <a href="https://www.studentlibrary.ru">https://www.studentlibrary.ru</a>
4	Анатомия человека	Никитюк Д.Б., Клочкова С.В.	М. : ГЭОТАР-Медиа, 2023	-	ЭБС Консультант студента <a href="https://www.studentlibrary.ru">https://www.studentlibrary.ru</a>
5	Атлас анатомии человека: В 4-х т.	Синельников Р. Д., Синельников, Я. Р. Синельников А. Я.	М.: "Новая волна": Издатель Умеренков, 2018	99	-

#### 4.1.2. Дополнительная литература

№ п/п	Наименование	Автор (ы)	Год, место издания	Кол-во экземпляров в библиотеке	Наличие в ЭБС
1	2	3	4	5	6
1	Анатомия человека (атлас)	под ред. Л. Л. Колесникова	М. : ГЭОТАР-Медиа, 2018	-	СИС «MedBaseGeotar»
2	Анатомия человека Атлас. В 3 томах: учебное пособие	Билич Г.Л., Крыжановский. В.А.	М. : ГЭОТАР-Медиа, 2013	-	ЭБС Консультант студента <a href="https://www.studentlibrary.ru">https://www.studentlibrary.ru</a>

3	Анатомия человека. Фотографический атлас. В 3 томах	Борзяк Э. И., Г. фон Хагенс, Путалова И. Н.	М. : ГЭОТАР-Медиа, 2015	-	ЭБС Консультант студента <a href="https://www.studentlibrary.ru">https://www.studentlibrary.ru</a>
4	Анатомическая терминология: Учеб. пособие в 2-х ч	Мамедова С.М., Мальцева Н.Л., Андреева С.Д.	Киров: Гос. мед. ун-т, 2017	-	ЭБС Кировского ГМУ
5	Анатомия опорно-двигательного аппарата. Разделы «Остеология», "Синдесмология", «Миология»: учебно-методическое пособие	Коротаева Ю.В.	Киров: ФГБОУ ВО Кировский ГМУ Минздрава России, 2021, 2022, 2023	-	ЭБС Кировского ГМУ

**2. В пункте 4.4. «Перечень информационных технологий, используемых для осуществления образовательного процесса по дисциплине (модулю), программного обеспечения и информационно-справочных систем»: п. 7. изменить и читать в следующей редакции:**

7. Договор Антивирус Kaspersky Endpoint Security для бизнеса – Стандартный Russian Edition. 150-249 Node 1 year Educational Renewal License, срок использования с 11.08.2025 до 09.09.2026 г., номер лицензии 2B1E-250808-154818-2-497-4841

**3. Пункт «4.5. Описание материально-технической базы, необходимой для осуществления образовательного процесса по дисциплине (модулю)» изменить и читать в следующей редакции:**

В процессе преподавания дисциплины (модуля) используются следующие специальные помещения:

<i>Наименование специализированных помещений</i>	<i>Номер кабинета, адрес</i>	<i>Оборудование, технические средства обучения, размещенные в специализированных помещениях</i>
учебные аудитории для проведения занятий лекционного типа	№ 406, г. Киров, ул. Владимирская, 137 (1 корпус) № 819, г. Киров, ул. Владимирская, 112 (3 корпус)	учебная мебель (стол и стул преподавателя, столы и стулья ученические), компьютер настольный, веб-камера (USB), подключение к сети Интернет, мультимедийное оборудование телевизор/проектор, доска меловая/маркерная, колонки/наушники/динамики
учебные аудитории для проведения занятий семинарского типа	№ 205, 206, 207, 209, 212; г. Киров, ул. Пролетарская, 38 (2 корпус)	учебная мебель (стол и стул преподавателя, столы и стулья ученические), информационно-меловые доски, негатоскопы, анатомические столы, телевизоры 43LG51, ноутбуки HP 250 GB, вытяжки
учебные аудитории для проведения групповых и индивидуальных консультаций	№ 206, 207, 209, 212; г. Киров, ул. Пролетарская, 38 (2 корпус) № 223 Музей анатомический г. Киров, ул. Пролетарская, 38 (2 корпус)	учебная мебель (стол и стул преподавателя, столы и стулья ученические), информационно-меловые доски, негатоскопы, анатомические столы, телевизоры 43LG51, ноутбуки HP 250 GB, вытяжки витрины, соответствующие музейным стандартам, фиксированные препараты, плеер DVD/MPEG4, видеопанель «Анатомический атлас», электронные весы с ростомером Мидл, книга учета препаратов и других единиц хранения музея
учебные аудитории для проведения текущего контроля и промежуточной аттестации	№ 205, 206, 207, 209, 212; г. Киров, ул. Пролетарская, 38 (2 корпус)	учебная мебель (стол и стул преподавателя, столы и стулья ученические), информационно-меловые доски, негатоскопы, анатомические столы, телевизоры 43LG51, ноутбуки HP 250 GB, вытяжки
помещения для самостоятельной работы	читальный зал библиотеки г. Киров, ул. Владимирская, 137 (1 корпус)	компьютеры с подключением к сети "Интернет"

Специальные помещения укомплектованы специализированной мебелью и техническими средствами обучения, служащими для представления учебной информации большой аудитории.

Для проведения занятий лекционного типа предлагаются наборы демонстрационного оборудования и учебно-наглядных пособий, обеспечивающие тематические иллюстрации, соответствующие рабочей программе дисциплины (модуля).

Помещения для самостоятельной работы обучающихся оснащены компьютерной техникой с возможностью подключения к сети "Интернет" и обеспечены доступом в электронную информационно-образовательную среду организации.

Дополнения и изменения в рабочей программе рассмотрены на заседании кафедры «16» сентября 2025 г., протокол № 2  
Заведующий кафедрой О.В. Резцов

Внесенные изменения и дополнения утверждаю:  
И.о. проректора по учебной работе М.П. Разин  
18 сентября 2025 г., протокол № 1

**Приложение А к рабочей программе дисциплины (модуля)**

**Методические указания для обучающихся по освоению дисциплины  
«АНАТОМИЯ»**

Специальность 31.05.02 Педиатрия  
Направленность (профиль) ОПОП – Педиатрия  
Форма обучения очная

**Раздел 2. Опорно-двигательный аппарат**

**Тема 2.1. Позвоночный столб и скелет грудной клетки.**

**Цель:** сформировать представления о строении позвонков, ребер, грудины и грудной клетки в целом.

**Задачи:**

- 1) изучить оси и плоскости, стандартное положение тела человека, принятое в анатомии;
- 2) изучить основы анатомической терминологии;
- 3) рассмотреть общий план строения позвонков, групповые признаки шейных, грудных, и поясничных позвонков, строение крестца и копчика;
- 4) изучить особенности строения I, II, VI, VII шейных позвонков, I, X, XI, XII грудных позвонков;
- 5) изучить строение грудины, ребер, особенности строения I, II, XI, XII ребер;
- б) освоить принципы работы с рентгенограммой, изучить особенности рентгеновского изображения костей.

**Обучающийся должен знать:**

- ✓ основные анатомические термины, анатомические оси и плоскости;
- ✓ общий план строения позвонков, анатомические особенности строения позвонков разных отделов, атипичные позвонки;
- ✓ строение ребер и грудины, классификацию ребер;
- ✓ строение грудной клетки, типы грудной клетки;
- ✓ возрастные особенности строения изучаемых костей;
- ✓ рентгеноанатомию позвонков, грудины и ребер.

**Обучающийся должен уметь:**

- ✓ показать анатомические плоскости и оси на скелете, муляже, живом человеке, правильно употреблять анатомические термины;
- ✓ находить и описывать любой позвонок, правильно называть (по-русски и по-латыни) все анатомические образования позвонков, показывать изгибы позвоночника;
- ✓ располагать изученные кости в правильном анатомическом положении;
- ✓ пользоваться обязательной и дополнительной литературой.

**Обучающийся должен владеть:**

- ✓ культурой мышления; навыками аргументированного изложения собственной точки зрения;
- ✓ навыками чтения и письма на латинском языке анатомических терминов;

- ✓ навыками поиска медицинской информации в учебной, научной литературе, в том числе с использованием сети Интернет; навыками представления и обсуждения медицинской информации;
- ✓ навыками схематичного изображения изучаемых структур;
- ✓ навыками демонстрации изучаемых органов и структур на муляжах и фиксированных объектах.

### Самостоятельная аудиторная работа обучающихся по теме:

#### 1. Ответить на вопросы по теме занятия:

- 1) Определение анатомии как науки, виды анатомии и методы изучения анатомических объектов.
- 2) Значение анатомической номенклатуры для подготовки врача.
- 3) Какие анатомические оси и плоскости применяются в анатомии, дать их определение.
- 4) Названия позвонков и их количество в разных отделах позвоночного столба.
- 5) Общие признаки позвонка.
- 6) Групповые признаки шейных, грудных и поясничных позвонков.
- 7) Отличительные особенности позвонков шейного, грудного и поясничного отделов.
- 8) Типичные и атипичные позвонки.
- 9) Строение шейных позвонков, особенности I, II, VI, VII позвонков.
- 10) Строение грудных позвонков, особенности I, X, XI, XII позвонков.
- 11) Особенности строения поясничных позвонков.
- 12) Рудименты рёбер в позвоночном столбе.
- 13) Особенности строения крестца и копчика.
- 14) Строение ребер и грудины, классификация ребер, типичные и атипичные ребра.
- 15) Строение I, II, XI и XII ребра, ложные и колеблющиеся ребра, сроки окостенения ребер и грудины.
- 16) Анатомическая характеристика грудной клетки в целом.
- 17) Рентгеноанатомия позвонков, ребер и грудины.

#### 2. Практическая подготовка.

Распознавание позвонков, определение взаимного расположения костей осевого скелета. Студенты с помощью учебника и атласа самостоятельно, под руководством и при консультации преподавателя на препаратах и рентгенограммах изучают строение и анатомические образования костей в соответствии с планом.

План характеристики кости:

- 1) Русское и латинское название кости, отдел скелета.
- 2) Правильно расположить кость.
- 3) Основные части кости.
- 4) Описание каждой части.
- 5) Соединение с другими костями.

#### 3. Решить ситуационные задачи:

- 1) Алгоритм разбора задач заключается в выборе правильного ответа и его пояснении.
- 2) Пример задачи с разбором по алгоритму:  
Обследование ребенка 11,5 месяцев. Ребенок развит нормально, движения активны, может стоять. Какие изгибы позвоночного столба сформировались?  
А. Грудной и крестцовый.  
В. Шейный и поясничный.  
С. Грудной и поясничный.  
D. Шейный, грудной и крестцовый.  
E. Шейный, грудной, поясничный, крестцовый.

*Выбор правильного ответа:* E. Шейный, грудной, поясничный, крестцовый.

*Пояснение выбранного ответа:* Изгибы позвоночного столба в сагиттальной плоскости – шейный и поясничный лордозы, грудной и крестцовый кифозы, развиваются постепенно, по мере

того как ребенок начинает держать голову, сидеть, стоять. При нормальном развитии к году сформированы все выше перечисленные изгибы.

3) Задачи для самостоятельного разбора на занятии

1. У пострадавшего ранение в области шеи. Отмечается кровотечение из общей сонной артерии. К какому анатомическому образованию нужно прижать артерию, чтобы остановить кровотечение?

- A. К телу VII шейного позвонка
- B. К переднему бугорку поперечного отростка VI шейного позвонка \*
- C. К переднему бугорку поперечного отростка V шейного позвонка
- D. К поперечному отростку VII шейного позвонка
- E. К заднему бугорку поперечного отростка VI шейного позвонка

2. Во время прохождения медкомиссии у пациента 25 лет был выявлен патологический тип грудной клетки. При этом поперечные размеры были уменьшены, а грудина сильно выступала вперед. Определите тип грудной клетки.

- A. Килевидная грудная клетка \*
- B. Воронкообразная грудная клетка
- C. Плоская грудная клетка
- D. Цилиндрическая грудная клетка
- E. Бочкообразная грудная клетка

3. Больной при ДТП получили травму в области рукоятки грудины. Отмечается при пальпации болезненность припухлость. Повреждение каких ребер из перечисленных возможно?

- A. II – III - IV ребра
- B. II - III ребра
- C. I - II ребра \*
- D. I – II - III ребра
- E. IV ребра

4. У пациента при осмотре в клинике был выявлен патологический тип грудной клетки. При этой аномалии мечевидный отросток был сильно смещен кзади, образуя углубление в нижней части передней грудной стенки. Определите тип аномалии.

- A. Воронкообразная грудная клетка (сапожника) \*
- B. Бочкообразная грудная клетка
- C. Килевидная грудная клетка
- D. Коническая грудная клетка
- E. Цилиндрическая грудная клетка

### Самостоятельная внеаудиторная работа обучающихся по теме:

**1. Ознакомиться с теоретическим материалом** по теме занятия с использованием конспектов лекций и/или рекомендуемой учебной литературы.

#### 2. Ответить на вопросы для самоконтроля:

- 1) Какие элементы анатомического строения являются универсальными для всех позвонков (кроме крестца и копчика)?
- 2) Количество позвонков в каждом отделе позвоночника.
- 3) Где располагаются рудименты ребер в шейном, поясничном и крестцовом позвонке?
- 4) Сколько ребер прикрепляется к грудины, к рукоятке грудины, к телу грудины, не прикрепляется к грудины?

#### 3. Проверить свои знания с использованием тестового контроля:

1. Образование костной ткани внутри хряща происходит:

- A. при перихондральном окостенении
- B. при энхондральном окостенении
- C. при эндесмальном окостенении
- D. при периостальном окостенении

2. Первичные кости образуются путем:

- A. энхондрального окостенения
- B. перихондрального окостенения
- C. эн- и перихондрального окостенения
- D. эндесмального окостенения

3. Рост трубчатых костей в длину происходит за счет:

- A. надкостницы
- B. эндоста
- C. эпифизарного хряща
- D. суставного хряща

4. Стадии развития вторичных костей:

- A. перепончатая, хрящевая, костная
- B. перепончатая, костная
- C. перепончатая, хрящевая
- D. хрящевая, костная



**Обучающийся должен уметь:**

- ✓ показать анатомические плоскости и оси на скелете, муляже, живом человеке, правильно употреблять анатомические термины;
- ✓ рассказать и показать на препарате строение любой кости верхней конечности по схеме;
- ✓ находить кости верхней конечности в наборе препаратов, на скелете, отличать правую от левой;
- ✓ пользоваться обязательной и дополнительной литературой.

**Обучающийся должен владеть:**

- ✓ культурой мышления; навыками аргументированного изложения собственной точки зрения;
- ✓ навыками чтения и письма на латинском языке анатомических терминов;
- ✓ навыками поиска медицинской информации в учебной, научной литературе, в том числе с использованием сети Интернет; навыками представления и обсуждения медицинской информации;
- ✓ навыками схематичного изображения изучаемых структур;
- ✓ навыками демонстрации изучаемых органов и структур на муляжах и фиксированных объектах.

**Самостоятельная аудиторная работа обучающихся по теме:****1. Ответить на вопросы по теме занятия:**

- 1) Кости плечевого пояса и их назначение.
- 2) Строение лопатки и ключицы.
- 3) Строение плечевой кости,
- 4) Строение костей предплечья.
- 5) Строение костей кисти: запястья, запястья, фаланг пальцев.
- 6) Особенности строения кисти человека.
- 7) Влияние труда и спорта на развитие костей верхней конечности.
- 8) Возрастные особенности строения изучаемых костей.

**2. Практическая подготовка.**

Распознавание и взаимное расположение костей верхней конечности. Рентгеноанатомия. Студенты с помощью учебника и атласа самостоятельно, под руководством и при консультации преподавателя на препаратах и рентгенограммах изучают строение и анатомические образования костей. Студенты учатся правильно держать в руках костный препарат, последовательно описывать внешнее анатомическое строение объекта, используя план характеристики кости.

**3. Решить ситуационные задачи:**

- 1) Алгоритм разбора задач заключается в выборе правильного ответа и его пояснении.
- 2) Пример задачи с разбором по алгоритму:  
Обследование ребенка 11,5 месяцев. Ребенок развит нормально, движения активны, может стоять. Какие изгибы позвоночного столба сформировались?  
А. Грудной и крестцовый.  
В. Шейный и поясничный.  
С. Грудной и поясничный.  
D. Шейный, грудной и крестцовый.  
E. Шейный, грудной, поясничный, крестцовый.

*Выбор правильного ответа:* E. Шейный, грудной, поясничный, крестцовый.

*Пояснение выбранного ответа:* Изгибы позвоночного столба в сагиттальной плоскости – шейный и поясничный лордозы, грудной и крестцовый кифозы, развиваются постепенно, по мере того как ребенок начинает держать голову, сидеть, стоять. При нормальном развитии к году сформированы все выше перечисленные изгибы.

**3) Задачи для самостоятельного разбора на занятии**

1. На рентгенограмме определяется перелом кости, находящейся на латеральной стороне предплечья. Какая кость сломана?

А. Плечевая

С. Лучевая \*

Е. Первая пястная

В. Локтевая

Д. Ладьевидная

2. У больного перелом лучевой кости по типу «зеленой ветки». Какая часть кости при этом не пострадала?

А. Надкостница \*

В. Тело

С. Эпифиз

Д. Метафиз

Е. Апофиз

3. Больной доставлен в клинику с переломом плечевой кости. В каком месте скорее всего, произошло повреждение?

А. В области латерального надмыщелка анатомической шейки

В. В области тела

С. В области

Д. В области хирургической шейки \*

Е. В области метафиза

### Самостоятельная внеаудиторная работа обучающихся по теме:

**1. Ознакомиться с теоретическим материалом** по теме занятия с использованием конспектов лекций и/или рекомендуемой учебной литературы.

#### 2. Ответить на вопросы для самоконтроля:

1) По каким признакам можно определить, правая ключица (лопатка, плечевая, лучевая и локтевая кость) или левая?

2) Что находится на дистальном эпифизе плечевой кости?

3) Где находится хирургическая и анатомическая шейки плечевой кости?

4) Когда исчезают последние эпифизарные хрящи на костях верхней конечности?

5) Когда заканчивается окостенение костей запястья?

6) Сколько костей в верхней конечности?

#### 3. Проверить свои знания с использованием тестового контроля:

1. В онтогенезе у человека зачатки конечностей появляются:

А. на 2-й неделе внутриутробного развития

В. на 3-й неделе внутриутробного развития

С. на 5-й неделе внутриутробного развития

Д. на 6-й неделе внутриутробного развития

2. Хрящевая стадия развития скелета охватывает период:

А. 3 – 4 недели внутриутробного развития

В. 5 – 6 недели внутриутробного развития

С. 7 – 8 недели внутриутробного развития

Д. 2 недели до рождения

3. Все кости верхней конечности проходят три стадии развития, кроме:

А. ключицы

С. плечевой кости

В. лопатки

Д. запястных и пястных костей

4. Окостенение костей запястья происходит:

А. на 8-й неделе внутриутробного развития С. перед рождением

В. на 9-й неделе внутриутробного развития Д. после рождения

5. Какие анатомические образования располагаются на дистальном конце лучевой кости?

А. локтевая вырезка

С. головка

В. шейка

Д. шиловидный отросток

6. Где расположена на плечевой кости борозда лучевого нерва?

А. ниже дельтовидной бугристости

С. на латеральной поверхности

В. на задней поверхности

Д. выше дельтовидной бугристости

7. Где расположена на лопатке суставная впадина для сочленения с плечевой костью?

А. на акромионе

С. на латеральном углу лопатки

В. на верхнем углу лопатки

Д. на клювовидном отростке

Ответы	1	2	3	4	5	6	7	8
	В	В	А	Д	А Д	А В	В	

## **Рекомендуемая литература:**

### **Основная:**

Краев А. В. Анатомия человека : учеб. пособие / А. В. Краев, О. В. Резцов. – 2-е изд., перераб. и доп. – М.: Изд-во БИНОМ, 2016. – 960 с.: ил.

Сапин М. Р. Анатомия человека в 2-х томах : учебник для студентов мед.вузов / М. Р. Сапин, Г. Л. Билич. – М. : ГЭОТАР-Медиа, 2015. – Т. 1. – 496 с.: ил.

Привес М. Г. Анатомия человека: учебник / М. Г. Привес, Н. К. Лысенков, В. И. Бушкович. – 12-е изд., перераб. и доп. – СПб.: ИД СПбМАПО, 2011. – 720 с.: ил.

Атлас анатомии человека: В 4-х т. / Синельников Р. Д., Синельников, Я. Р. Синельников А. Я. – М.: "Новая волна": Издатель Умеренков, 2012.

### **Дополнительная:**

Анатомия человека учебник / под ред. Л. Л. Колесникова. – М.: ГЭОТАР-Медиа, 2014.

Билич Г. Л., Крыжановский В. А. Анатомия человека. Атлас. В 3 томах : учебное пособие М. : ГЭОТАР-Медиа, 2013.

Мамедова С.М., Мальцева Н.Л., Андреева С.Д. Анатомическая терминология: учеб. пособие. – Киров: Гос. мед. ун-т, 2017.

ЭБС «Консультант студента», сайт: [www.studmedlib.ru](http://www.studmedlib.ru)

## **Тема 2.3. Кости нижней конечности.**

**Цель:** сформировать представления о строении костей нижней конечности.

### **Задачи:**

- 1) изучить общую схему строения скелета нижней конечности;
- 2) изучить строение тазовой кости;
- 3) изучить строение костей свободной верней конечности;
- 4) научиться располагать препараты в правильном анатомическом положении;
- 5) освоить принципы работы с рентгенограммой, изучить особенности рентгеновского изображения костей.

### **Обучающийся должен знать:**

- ✓ основные анатомические термины, анатомические оси и плоскости;
- ✓ анатомическое строение костей таза и свободной нижней конечности, называть кости, их основные части и детали строения на русском и латинском языках, знать место каждой кости в общем скелете;
- ✓ половые особенности тазовой кости;
- ✓ проекции костей и анатомических образований нижней конечности на поверхность ноги;
- ✓ аномалии развития костей нижней конечности;
- ✓ рентгеноанатомию костей нижней конечности.

### **Обучающийся должен уметь:**

- ✓ показать анатомические плоскости и оси на скелете, муляже, живом человеке, правильно употреблять анатомические термины;
- ✓ рассказать и показать на препарате строение любой кости нижней конечности по схеме;
- ✓ находить кости нижней конечности в наборе препаратов, на скелете, отличать правую от левой, показывать взаимоотношения костей;
- ✓ пользоваться обязательной и дополнительной литературой.

### **Обучающийся должен владеть:**

- ✓ культурой мышления; навыками аргументированного изложения собственной точки зрения;
- ✓ навыками чтения и письма на латинском языке анатомических терминов;

- ✓ навыками поиска медицинской информации в учебной, научной литературе, в том числе с использованием сети Интернет; навыками представления и обсуждения медицинской информации;
- ✓ навыками схематичного изображения изучаемых структур;
- ✓ навыками демонстрации изучаемых органов и структур на муляжах и фиксированных объектах.

### Самостоятельная аудиторная работа обучающихся по теме:

#### 1. Ответить на вопросы по теме занятия:

- 1) Части скелета нижней конечности.
- 2) Положение в скелете тазовой кости, ее части.
- 3) Строение вертлужной впадины.
- 4) Строение подвздошной, лобковой и седалищной костей.
- 5) Положение в скелете и строение бедренной кости.
- 6) Возрастные и половые отличия костей.
- 7) Кости голени, их правильное анатомическое положение.
- 8) Отделы стопы. Какие кости относятся к каждому отделу стопы?
- 9) Строение костей предплюсны.
- 10) Общий план строения костей плюсны и фаланг пальцев стопы.
- 11) Точки окостенения, сроки их появления в костях нижних конечностей.
- 12) Рентгеновское изображение костей нижних конечностей.

#### 2. Практическая подготовка.

Распознавание и взаимное расположение костей нижней конечности. Рентгеноанатомия. Студенты с помощью учебника и атласа самостоятельно, под руководством и при консультации преподавателя на препаратах и рентгенограммах изучают строение и анатомические образования костей, используя план характеристики кости.

#### 3. Решить ситуационные задачи:

- 1) Алгоритм разбора задач заключается в выборе правильного ответа и его пояснении.
- 2) Пример задачи с разбором по алгоритму:

Обследование ребенка 11,5 месяцев. Ребенок развит нормально, движения активны, может стоять. Какие изгибы позвоночного столба сформировались?

- A. Грудной и крестцовый.
- B. Шейный и поясничный.
- C. Грудной и поясничный.
- D. Шейный, грудной и крестцовый.
- E. Шейный, грудной, поясничный, крестцовый.

*Выбор правильного ответа:* E. Шейный, грудной, поясничный, крестцовый.

*Пояснение выбранного ответа:* Изгибы позвоночного столба в сагиттальной плоскости – шейный и поясничный лордозы, грудной и крестцовый кифозы, развиваются постепенно, по мере того как ребенок начинает держать голову, сидеть, стоять. При нормальном развитии к году сформированы все выше перечисленные изгибы.

#### 3) Задачи для самостоятельного разбора на занятии:

1. Произошло ДТП, после которого у женщины 30 лет наблюдается припухлость и болезненность при пальпации в области передней части тазовой кости. Какая из костей таза повреждена?

- |                |               |
|----------------|---------------|
| A. Бедренная   | B. Седалищная |
| C. Подвздошная | D. Лобковая * |
| E. Крестец     |               |

2. У мужчины 70 лет вследствие падения случился перелом бедренной кости. Какое наиболее распространенное место перелома этой кости в данном возрасте?

- |                  |            |
|------------------|------------|
| A. Верхняя треть | B. Вертел  |
| C. Нижняя треть  | D. Шейка * |
| E. Головка       |            |



Привес М. Г. Анатомия человека: учебник / М. Г. Привес, Н. К. Лысенков, В. И. Бушкович. – 12-е изд., перераб. и доп. – СПб.: ИД СПбМАПО, 2011. – 720 с.: ил.

Атлас анатомии человека: В 4-х т. / Синельников Р. Д., Синельников, Я. Р. Синельников А. Я. – М.: "Новая волна": Издатель Умеренков, 2012.

Дополнительная:

Анатомия человека учебник / под ред. Л. Л. Колесникова. – М.: ГЭОТАР-Медиа, 2014.

Билич Г. Л., Крыжановский В. А. Анатомия человека. Атлас. В 3 томах : учебное пособие М. : ГЭОТАР-Медиа, 2013.

Мамедова С.М., Мальцева Н.Л., Андреева С.Д. Анатомическая терминология: учеб. пособие. – Киров: Гос. мед. ун-т, 2017.

ЭБС «Консультант студента», сайт: [www.studmedlib.ru](http://www.studmedlib.ru)

#### **Тема 2.4. Кости черепа (мозговой отдел).**

**Цель** сформировать представления о строении костей мозгового отдела черепа.

**Задачи:**

- 1) изучить деление черепа на мозговой и лицевой отделы;
- 2) изучить развитие и строение костей мозгового черепа в связи с их развитием и функцией.

**Обучающийся должен знать:**

- ✓ отделы черепа;
- ✓ строение костей, входящих в состав мозгового отдела черепа;
- ✓ топографию каналов височной кости, образование входных и выходных отверстий;
- ✓ функциональные особенности отделов височной кости;

**Обучающийся должен уметь:**

- ✓ ставить в правильное анатомическое положение кости мозгового черепа;
- ✓ называть и показывать на препаратах анатомические детали строения лобной, теменной, затылочной, клиновидной, височной и решетчатой костей;
- ✓ показывать на препаратах и описывать ход каналов височной кости;
- ✓ ориентироваться в положении костей на целом черепе;
- ✓ находить на рентгеновских снимках анатомические детали строения изучаемых костей.

**Обучающийся должен владеть:**

- ✓ культурой мышления; навыками аргументированного изложения собственной точки зрения;
- ✓ навыками чтения и письма на латинском языке анатомических терминов;
- ✓ навыками поиска медицинской информации в учебной, научной литературе, в том числе с использованием сети Интернет; навыками представления и обсуждения медицинской информации;
- ✓ навыками схематичного изображения изучаемых структур;
- ✓ навыками демонстрации изучаемых органов и структур на муляжах и фиксированных объектах.

**Самостоятельная аудиторная работа обучающихся по теме:**

**1. Ответить на вопросы по теме занятия:**

- 1) Кости, входящие в состав мозгового отдела черепа.
- 2) Лобная кость, ее части, положение в скелете.
- 3) Теменная кость, строение, положение в черепе.
- 4) Затылочная кость, ее части, положение в черепе.
- 5) Решетчатая кость, ее части, положение в черепе.
- 6) Височная кость, ее части, положение в черепе.
- 7) Общий план строения каменистой части височной кости.
- 8) Внешнее и внутреннее строение сосцевидного отростка.
- 9) Топография мышечно-трубного канала.

- 10) Топография сонного канала.
- 11) Топография лицевого канала.
- 12) Топография барабанного канальца.
- 13) Клиновидная кость, ее положение в черепе, основные части клиновидной кости.
- 14) Тело клиновидной кости, поверхности, образования.

## 2. Практическая подготовка.

Распознавание и взаимное расположение костей мозгового черепа. Рентгеноанатомия. Студенты с помощью учебника и атласа самостоятельно, под руководством и при консультации преподавателя на препаратах и рентгенограммах изучают строение и анатомические образования костей мозгового черепа, используя план характеристики костей.

## 3. Ситуационные задачи для разбора на занятии

1) Алгоритм разбора задач заключается в выборе правильного ответа и его пояснении.

2) Пример задачи с разбором по алгоритму:

Обследование ребенка 11,5 месяцев. Ребенок развит нормально, движения активны, может стоять. Какие изгибы позвоночного столба сформировались?

А. Грудной и крестцовый.

В. Шейный и поясничный.

С. Грудной и поясничный.

Д. Шейный, грудной и крестцовый.

Е. Шейный, грудной, поясничный, крестцовый.

*Выбор правильного ответа:* Е. Шейный, грудной, поясничный, крестцовый.

*Пояснение выбранного ответа:* Изгибы позвоночного столба в сагиттальной плоскости – шейный и поясничный лордозы, грудной и крестцовый кифозы, развиваются постепенно, по мере того как ребенок начинает держать голову, сидеть, стоять. При нормальном развитии к году сформированы все выше перечисленные изгибы.

3) Задачи для самостоятельного разбора на занятии

1. При травме затылочной области определяется трещина в области поперечного синуса. Какая часть затылочной кости повреждена?

А. Левая боковая

В. Правая боковая

С. Чешуя \*

Д. Основная

Е. Мыщелок

2. Вследствие травмы черепа произошёл перелом клиновидной кости в области основания крыловидного отростка. Содержимое какого из названных каналов может быть повреждено?

А. Барабанный

В. Крыловидный \*

С. Мышечно-трубный

Д. Сонный

Е. Лицевой

3. При травме головы у пострадавшего повреждена пирамида височной кости. Линия перелома прошла перпендикулярно оси пирамиды, латеральнее внутреннего слухового отверстия. Какой канал височной кости вероятнее всего поврежден?

А. Сонный канал

В. Мышечно-трубный канал

С. Барабанный каналец

Д. Канал лицевого нерва \*

Е. Каналец барабанной струны

4. Больному поставлен диагноз: правосторонний мастоидит. Укажите наиболее вероятный источник распространения гнойно-воспалительного процесса в ячейки сосцевидного отростка.

А. Из грудино-ключично-сосцевидной мышцы

В. Из губчатого вещества затылочной кости

С. Из барабанной полости \*

Д. Из подкожной клетчатки

Е. Из средней черепной ямки

## Самостоятельная внеаудиторная работа обучающихся по теме:

1. Ознакомиться с теоретическим материалом по теме занятия с использованием конспектов лекций и/или рекомендуемой учебной литературы.

## 2. Ответить на вопросы для самоконтроля:

- Какие виды костей образуют мозговой череп?

- Сколько костей содержит мозговой отдел черепа?
- Когда начинается оссификация костей мозгового черепа?
- Выделите характерные черты костей мозгового отдела.

### 3. Проверить свои знания с использованием тестового контроля:

- Кости свода черепа по развитию являются:
 

А. первичными	С. смешанными
В. вторичными	Д. третичными
- Височная кость по развитию является:
 

А. первичной	С. смешанной
В. вторичной	Д. третичной
- Concha nasalis superior находится на ... кости.
 

А. носовой	С. носовой
В. решетчатой	Д. клиновидной
- Canalis hypoglossalis проходит в ..... кости.
 

А. затылочной	С. лобной
В. височной	Д. решетчатой
- В foramen stylomastoideum заканчивается ...
 

А. canalis facialis	С. canaliculus chordae tympani
В. canaliculus mastoideus	Д. canaliculus tympanicus
- Костная часть слуховой трубы проходит в ...
 

А. canalis facialis	С. canaliculus mastoideus
В. canalis musculotubarius	Д. canaliculus tympanicus
- Лобную кость современного человека отличает наличие ...
 

А. глабеллы	С. чешуи
В. надбровных дуг	Д. скулового отростка

Ответы	1	2	3	4	5	6	7
	А	С	В	А	А	В	А

### Рекомендуемая литература:

#### Основная:

Краев А. В. Анатомия человека : учеб. пособие / А. В. Краев, О. В. Резцов. – 2-е изд., перераб. и доп. – М.: Изд-во БИНОМ, 2016. – 960 с.: ил.

Сапин М. Р. Анатомия человека в 2-х томах : учебник для студентов мед.вузов / М. Р. Сапин, Г. Л. Билич. – М. : ГЭОТАР-Медиа, 2015. – Т. 1. – 496 с.: ил.

Привес М. Г. Анатомия человека: учебник / М. Г. Привес, Н. К. Лысенков, В. И. Бушкович. – 12-е изд., перераб. и доп. – СПб.: ИД СПбМАПО, 2011. – 720 с.: ил.

Атлас анатомии человека: В 4-х т. / Синельников Р. Д., Синельников, Я. Р. Синельников А. Я. – М.: "Новая волна": Издатель Умеренков, 2012.

#### Дополнительная:

Анатомия человека учебник / под ред. Л. Л. Колесникова. – М.: ГЭОТАР-Медиа, 2014.

Билич Г. Л., Крыжановский. В. А. Анатомия человека. Атлас. В 3 томах : учебное пособие М.: ГЭОТАР-Медиа, 2013.

Мамедова С.М., Мальцева Н.Л., Андреева С.Д. Анатомическая терминология: учеб. пособие. – Киров: Гос. мед. ун-т, 2017.

Баженов Д.В., Калиниченко В.М. Анатомия головы и шеи. Введение в клиническую анатомию. – М.: ГЭОТАР-Медиа, 2014.

ЭБС «Консультант студента», сайт: [www.studmedlib.ru](http://www.studmedlib.ru)

### Тема 2.5. Кости черепа (лицевой отдел).

**Цель:** сформировать представления о строении костей лицевого отдела черепа.

#### Задачи:

- 1) изучить строение костей лицевого черепа;

2) рассмотреть фило- и эмбриогенез, функциональное значение костей лицевого черепа.

**Обучающийся должен знать:**

- ✓ кости, входящие в состав лицевого отдела черепа;
- ✓ детали строения костей лицевого отдела в соответствие с планом;
- ✓ особенности рентгенограмм костей лицевого черепа.

**Обучающийся должен уметь:**

- ✓ называть и показывать на препаратах и рентгенограммах анатомические детали строения изучаемых костей;
- ✓ правильно ориентировать в пространстве изучаемые кости;
- ✓ пользоваться обязательной и дополнительной литературой.

**Обучающийся должен владеть:**

- ✓ культурой мышления; навыками аргументированного изложения собственной точки зрения;
- ✓ навыками чтения и письма на латинском языке анатомических терминов;
- ✓ навыками поиска медицинской информации в учебной, научной литературе, в том числе с использованием сети Интернет; навыками представления и обсуждения медицинской информации;
- ✓ навыками схематичного изображения изучаемых структур;
- ✓ навыками демонстрации изучаемых органов и структур на муляжах и фиксированных объектах.

**Самостоятельная аудиторная работа обучающихся по теме:**

**1. Ответить на вопросы по теме занятия:**

- 1) Кости, входящие в состав лицевого отдела черепа.
- 2) Верхняя челюсть, ее части, положение в черепе.
- 3) Верхнечелюстная пазуха.
- 4) Нижняя челюсть, ее части, положение в черепе, строение.
- 5) Небная кость, ее части, положение в черепе, строение.
- 6) Слезная и носовая кости, их строение и положение в черепе.
- 7) Нижняя носовая раковина и сошник, их строение и положение в черепе.
- 8) Скуловая кость, ее строение, положение в черепе.
- 9) Чем образована скуловая дуга?
- 10) Подъязычная кость, ее строение, положение в скелете.

**2. Практическая подготовка.**

Распознавание и взаимное расположение костей лицевого черепа. Рентгеноанатомия. Студенты с помощью учебника и атласа самостоятельно, под руководством и при консультации преподавателя на препаратах и рентгенограммах изучают строение и анатомические образования костей лицевого черепа.

**3. Решить ситуационные задачи:**

1) Алгоритм разбора задач заключается в выборе правильного ответа и его пояснении.

2) Пример задачи с разбором по алгоритму:

Обследование ребенка 11,5 месяцев. Ребенок развит нормально, движения активны, может стоять. Какие изгибы позвоночного столба сформировались?

- A. Грудной и крестцовый.
- B. Шейный и поясничный.
- C. Грудной и поясничный.
- D. Шейный, грудной и крестцовый.
- E. Шейный, грудной, поясничный, крестцовый.

*Выбор правильного ответа:* E. Шейный, грудной, поясничный, крестцовый.

*Пояснение выбранного ответа:* Изгибы позвоночного столба в сагиттальной плоскости – шейный и поясничный лордозы, грудной и крестцовый кифозы, развиваются постепенно, по мере

того как ребенок начинает держать голову, сидеть, стоять. При нормальном развитии к году сформированы все выше перечисленные изгибы.

3) Задачи для самостоятельного разбора на занятии:

1. У пострадавшего травма верхней челюсти с повреждением подглазничного отверстия. Какая поверхность челюсти повреждена?

- |                |                |
|----------------|----------------|
| А. Носовая     | В. Передняя *  |
| С. Глазничная  | Д. Подвисочная |
| Е. Латеральная |                |

2. У пострадавшего травма верхней челюсти, выбит первый малый коренной зуб. Какой отросток верхней челюсти поврежден?

- |              |                   |
|--------------|-------------------|
| А. Скуловой  | В. Альвеолярный * |
| С. Небный    | Д. Лобный         |
| Е. Челюстной |                   |

3. Пострадавший получил травму наружной поверхности лица и височной области. Установлен перелом скуловой дуги. Отростки каких костей черепа повреждены?

- |   |
|---|
| А. Скуловой отросток верхней челюсти и скуловой отросток лобной   |
| В. Скуловой отросток лобной и скуловой отросток височной          |
| С. Височный отросток скуловой и скуловой отросток лобной          |
| Д. Скуловой отросток верхней челюсти и скуловой отросток височной |
| Е. Височный отросток скуловой и скуловой отросток височной *      |

4. Недоразвитость каких отделов лицевого черепа в эмбриональном периоде приводит к появлению такого порока развития, как «волчья пасть»?

- |                                      |                      |
|--------------------------------------|----------------------|
| А. нижнечелюстные и небные отростки  | В. небные отростки * |
| С. лобные и верхнечелюстные отростки | Д. лобные отростки   |
| Е. нижнечелюстные отростки           |                      |

### **Самостоятельная внеаудиторная работа обучающихся по теме:**

**1. Ознакомиться с теоретическим материалом** по теме занятия с использованием конспектов лекций и/или рекомендуемой учебной литературы.

#### **2. Ответить на вопросы для самоконтроля:**

- Сколько костей содержит лицевой отдел черепа?
- Какие виды костей образуют лицевой череп?
- Изменения костей черепа в связи с особенностями питания.
- Первичные и вторичные по развитию кости лицевого черепа.
- Сроки сращения двух нижних челюстей в одну кость

#### **3. Проверить свои знания с использованием тестового контроля:**

1. На нижней челюсти проходит linea ...

- |                    |                    |
|--------------------|--------------------|
| А. obliqua         | С. temporalis      |
| В. nuchae superior | Д. nuchae inferior |

2. Самостоятельной костью является .... носовая раковина.

- |            |            |
|------------|------------|
| А. нижняя  | С. средняя |
| В. верхняя | Д. боковая |

3. Клыковая ямка находится на ... поверхности тела верхней челюсти.

- |                |               |
|----------------|---------------|
| А. подвисочной | С. носовой    |
| В. передней    | Д. глазничной |

4. Два зачатка mandibula сливаются в одну кость к ...

- |                 |              |
|-----------------|--------------|
| А. 2-м месяцам  | С. 1 году    |
| В. 6-ти месяцам | Д. 2-м годам |

5. Укажите входное и выходное отверстия канальца барабанной струны.

- |                          |                                 |
|--------------------------|---------------------------------|
| А. стенка сонного канала | С. стенка канала лицевого нерва |
| В. дно яремной ямки      | Д. каменисто-барабанная щель    |

6. Укажите родничок черепа, который зарастает на втором году жизни.

- |                                 |                         |
|---------------------------------|-------------------------|
| А. задний (затылочный) родничок | С. клиновидный родничок |
|---------------------------------|-------------------------|

Ответы	1	2	3	4	5	6
	A	A	B	C	CD	B

**Рекомендуемая литература:****Основная:**

Краев А. В. Анатомия человека : учеб. пособие / А. В. Краев, О. В. Резцов. – 2-е изд., перераб. и доп. – М.: Изд-во БИНОМ, 2016. – 960 с.: ил.

Сапин М. Р. Анатомия человека в 2-х томах : учебник для студентов мед.вузов / М. Р. Сапин, Г. Л. Билич. – М. : ГЭОТАР-Медиа, 2015. – Т. 1. – 496 с.: ил.

Привес М. Г. Анатомия человека: учебник / М. Г. Привес, Н. К. Лысенков, В. И. Бушкович. – 12-е изд., перераб. и доп. – СПб.: ИД СПбМАПО, 2011. – 720 с.: ил.

Атлас анатомии человека: В 4-х т. / Синельников Р. Д., Синельников, Я. Р. Синельников А. Я. – М.: "Новая волна": Издатель Умеренков, 2012.

**Дополнительная:**

Анатомия человека учебник / под ред. Л. Л. Колесникова. – М.: ГЭОТАР-Медиа, 2014.

Билич Г. Л., Крыжановский. В. А. Анатомия человека. Атлас. В 3 томах : учебное пособие М. : ГЭОТАР-Медиа, 2013.

Мамедова С.М., Мальцева Н.Л., Андреева С.Д. Анатомическая терминология: учеб. пособие. – Киров: Гос. мед. ун-т, 2017.

Баженов Д.В., Калиниченко В.М. Анатомия головы и шеи. Введение в клиническую анатомию. – М.: ГЭОТАР-Медиа, 2014.

ЭБС «Консультант студента», сайт: [www.studmedlib.ru](http://www.studmedlib.ru)

**Тема 2.6. Череп как целое.**

**Цель занятия:** сформировать представление о строении и топографии черепа в целом.

**Задачи:**

- 1) изучить филогенез и онтогенез черепа, возрастные, половые и индивидуальные особенности черепа;
- 2) изучить строение наружного и внутреннего основания черепа, глазницы, носовой полости, скелета полости рта, височной, подвисочной и крыловидно-небной ямки.
- 3) Рассмотреть рентгенограммы черепа.

**Обучающийся должен знать:**

- ✓ антропогенные формообразующие факторы, особенности строения черепа человека;
- ✓ остеометрические параметры, способы измерения и оценки формы черепа;
- ✓ строение и структурные образования свода и основания черепа;
- ✓ границы, стенки и сообщения передней, средней и задней черепных ямок;
- ✓ строение и сообщения глазницы, носовой полости, скелета полости рта;
- ✓ границы, стенки и сообщения височной, подвисочной и крыловидно-небной ямок;
- ✓ филогенез и онтогенез черепа, возрастные половые и индивидуальные особенности черепа.

**Обучающийся должен уметь:**

- ✓ называть и показывать на препаратах и рентгенограммах образования, расположенные на черепе;
- ✓ определять на препаратах и рентгенограммах границы, стенки и сообщения черепных ямок и полостей;
- ✓ проводить остеометрические измерения.

**Обучающийся должен владеть:**

- ✓ культурой мышления; навыками аргументированного изложения собственной точки зрения;

- ✓ навыками чтения и письма на латинском языке анатомических терминов;
- ✓ навыками поиска медицинской информации в учебной, научной литературе, в том числе с использованием сети Интернет; навыками представления и обсуждения медицинской информации;
- ✓ навыками схематичного изображения изучаемых структур;
- ✓ навыками демонстрации изучаемых органов и структур на муляжах и фиксированных объектах.

### **Самостоятельная аудиторная работа обучающихся по теме:**

#### **1. Ответить на вопросы по теме занятия:**

- 1) Отделы черепа.
- 2) Образования, по которым проходит граница между основанием и сводом черепа.
- 3) Кости и рельеф наружной и внутренней поверхностей свода черепа.
- 4) Внутреннее основание черепа, его рельеф.
- 5) Черепные ямки, границы, образования, сообщения.
- 6) Строение наружного основания черепа.
- 7) Глазница, ее стенки и сообщения.
- 8) Носовая полость, стенки, положение в черепе.
- 9) Носовые ходы и их сообщения.
- 10) Скелет полости рта, образование твердого неба.
- 11) Границы, стенки и сообщения височной, подвисочной и крыловидно-небной ямок.

#### **2. Практическая работа.**

Распознавание и взаимное расположение костей черепа. Рентгеноанатомия. Студенты с помощью учебника и атласа самостоятельно, под руководством и при консультации преподавателя на препаратах и рентгенограммах изучают строение и анатомические образования черепа.

#### **3. Решить ситуационные задачи:**

- 1) Алгоритм разбора задач заключается в выборе правильного ответа и его пояснении.
- 2) Пример задачи с разбором по алгоритму:  
Обследование ребенка 11,5 месяцев. Ребенок развит нормально, движения активны, может стоять. Какие изгибы позвоночного столба сформировались?

- A. Грудной и крестцовый.
- B. Шейный и поясничный.
- C. Грудной и поясничный.
- D. Шейный, грудной и крестцовый.
- E. Шейный, грудной, поясничный, крестцовый.

*Выбор правильного ответа:* E. Шейный, грудной, поясничный, крестцовый.

*Пояснение выбранного ответа:* Изгибы позвоночного столба в сагиттальной плоскости – шейный и поясничный лордозы, грудной и крестцовый кифозы, развиваются постепенно, по мере того как ребенок начинает держать голову, сидеть, стоять. При нормальном развитии к году сформированы все выше перечисленные изгибы.

#### 3) Задачи для самостоятельного разбора на занятии:

1. Большой госпитализирован в связи с опасностью распространения воспалительного процесса из затылочной области в полость черепа. Сквозь какое анатомическое образование возможно это распространение?

- A. Овальное отверстие
- B. Теменное отверстие
- C. Остистое отверстие
- D. Круглое отверстие
- E. Мыщелковый канал \*

2. Нейрохирург при планировании оперативного вмешательства определил индекс мозгового черепа. Какой тип черепа определяется при показателе 85,0?

- A. Мезокrania
- B. Долихокrania
- C. Брахиокrania \*
- D. Клинообразный череп
- E. Лодкообразный череп

3. У ребенка 8 лет, госпитализированного по поводу травмы нижней челюсти, в отделении челюстно-лицевой хирургии при рентгенологическом обследовании выявили в участке подбородка хрящевую перемычку, которая соединяет две симметричные половины нижней челюсти. В каком возрасте в норме срастаются две половины нижней челюсти?

- А. До 18 лет  
 В. К рождению  
 С. На протяжении первых 3 месяцев жизни  
 D. До 5 лет  
 E. До 1-2 лет \*

4. У больного ринит, который осложнился конъюнктивитом. По какому пути скорее всего произошло распространение инфекции.

- А. Подглазничный канал  
 В. Верхняя глазная щель  
 С. Нижняя глазная щель  
 D. Носослезный канал \*  
 E. Резцовый канал

**Самостоятельная внеаудиторная работа обучающихся по теме:**

**1. Ознакомиться с теоретическим материалом** по теме занятия с использованием конспектов лекций и/или рекомендуемой учебной литературы.

**2. Ответить на вопросы для самоконтроля:**

- 1) Сколько костей содержит череп в целом?
- 2) Отличия черепа человека и приматов.
- 3) Половые и индивидуальные особенности строения черепа.
- 4) Череп новорожденного.

**3. Проверить свои знания с использованием тестового контроля:**

1. Какие анатомические образования имеются в стенках передней черепной ямки?  
 А. решетчатая пластинка  
 В. рваное отверстие  
 С. слепое отверстие  
 D. ямка слезного мешка
2. Какие отверстия имеются на дне средней черепной ямки?  
 А. остистое отверстие  
 В. внутренний слуховой проход  
 С. нижняя глазничная щель  
 D. овальное отверстие
3. Какие кости образуют крыловидно-небную ямку?  
 А. небная кость  
 В. скуловая кость  
 С. клиновидная кость  
 D. верхняя челюсть
4. Какие полости сообщаются посредством круглого отверстия?  
 А. полость носа  
 В. крыловидно-небная ямка  
 С. средняя черепная ямка  
 D. глазница
5. Какое отверстие соединяет полость глазницы и полость носа?  
 А. заднее решетчатое отверстие  
 В. носо-слезный канал  
 С. зрительный канал  
 D. крыловидный канал
6. Какие кости участвуют в образовании костной перегородки носа?  
 А. носовая кость  
 В. слезная кость  
 С. сошник  
 D. решетчатая кость
7. Отверстия каких придаточных пазух открываются в верхний носовой ход?  
 А. апертюра лобной пазухи  
 В. передние ячейки решетчатой кости  
 С. апертюра клиновидной пазухи  
 D. верхнечелюстная пазуха
8. Какие кости участвуют в образовании твердого неба?  
 А. небная кость  
 В. верхняя челюсть  
 С. решетчатая кость  
 D. клиновидная кость

Ответы	1	2	3	4	5	6	7	8
	А С	А. D	А С D	В С	В	С D	С	А В

**Рекомендуемая литература:**

Основная:

Краев А. В. Анатомия человека : учеб. пособие / А. В. Краев, О. В. Резцов. – 2-е изд., перераб. и доп. – М.: Изд-во БИНОМ, 2016. – 960 с.: ил.

Сапин М. Р. Анатомия человека в 2-х томах : учебник для студентов мед.вузов / М. Р. Сапин, Г. Л. Билич. – М. : ГЭОТАР-Медиа, 2015. – Т. 1. – 496 с.: ил.

Привес М. Г. Анатомия человека: учебник / М. Г. Привес, Н. К. Лысенков, В. И. Бушкович. – 12-е изд., перераб. и доп. – СПб.: ИД СПбМАПО, 2011. – 720 с.: ил.

Атлас анатомии человека: В 4-х т. / Синельников Р. Д., Синельников, Я. Р. Синельников А. Я. – М.: "Новая волна": Издатель Умеренков, 2012.

Дополнительная:

Анатомия человека учебник / под ред. Л. Л. Колесникова. – М.: ГЭОТАР-Медиа, 2014.

Билич Г. Л., Крыжановский. В. А. Анатомия человека. Атлас. В 3 томах : учебное пособие М. : ГЭОТАР-Медиа, 2013.

Мамедова С.М., Мальцева Н.Л., Андреева С.Д. Анатомическая терминология: учеб. пособие. – Киров: Гос. мед. ун-т, 2017.

Баженов Д.В., Калиниченко В.М. Анатомия головы и шеи. Введение в клиническую анатомию. – М.: ГЭОТАР-Медиа, 2014.

Филимонов В.И., Шилкин В.В., Степанков А.А., Чураков О.Ю. Атлас лучевой анатомии человека. – М. : ГЭОТАР-Медиа, 2010.

ЭБС «Консультант студента», сайт: [www.studmedlib.ru](http://www.studmedlib.ru)

## **Тема 2.7. Итоговый опрос по остеологии.**

**Цель:** закрепить и систематизировать изученный материал по разделу «Остеология».

**Задачи:**

- 1) провести тестирование и собеседование по остеологии для оценки теоретических знаний;
- 2) провести прием практических навыков.

**Обучающийся должен знать:**

- ✓ лекционный и теоретический материал по остеологии;
- ✓ названия анатомических образований на латинском и русском языках, анатомические детали строения, топографию костей и скелета в целом;
- ✓ развитие, возрастные особенности костей, а также аномалии их развития.

**Обучающийся должен уметь:**

- ✓ показать анатомические детали строения костей и топографию изученных образований и структур скелета;
- ✓ определять принадлежность парных костей правой или левой стороне;
- ✓ находить на рентгенограммах костные образования.

**Обучающийся должен владеть:**

- ✓ культурой мышления; навыками аргументированного изложения собственной точки зрения;
- ✓ навыками чтения и письма на латинском языке анатомических терминов;
- ✓ навыками поиска медицинской информации в учебной, научной литературе, в том числе с использованием сети Интернет; навыками представления и обсуждения медицинской информации;
- ✓ навыками схематичного изображения изучаемых структур;
- ✓ навыками демонстрации изучаемых органов и структур на муляжах и фиксированных объектах.

**Самостоятельная аудиторная работа обучающихся по теме:**

**Контроль знаний на отчетном занятии осуществляется в 3 этапа:**

1. Тестовый контроль знаний студентов (проводится в аудитории кафедры анатомии по тестовым заданиям на бумажных носителях).

2. Прием практических навыков на препаратах и муляжах, во время которого студенты демонстрируют навыки и умения, полученные во время аудиторной и внеаудиторной работы, в том числе из списка установленного перечня практических навыков к экзамену.

3. Ответ на теоретические вопросы, задаваемые преподавателем по его усмотрению, из числа наиболее значимых и рассмотренных на практических занятиях по остеологии и синдесмологии, а также по лекционному материалу или из числа установленного перечня теоретических вопросов к зачету.

Итоговая оценка заносится в журнал текущей успеваемости. Студентам, получившим неудовлетворительные оценки, назначается время для передачи отчета по данному разделу.

#### **Перечень теоретических вопросов**

1. Почему кость является органом.
2. Классификация костей.
3. Состав кости.
4. Чем объясняется прочность кости, какие механические свойства кости.
5. Филогенез кости.
6. Эмбриогенез кости: виды окостенений.
7. Костный и паспортный возраст, половой диморфизм (примеры).
8. Что такое диплоэ.
9. Что такое lamina vitrea.
10. Что такое фолькмановский канал, гаверсов канал.
11. Что такое остеон.
12. Какое количество костей у человека.
13. Какие кости являются первичными, примеры
14. Какие кости являются вторичными, примеры.
15. Что такое диафиз, метафиз, эпифиз, апофиз
16. Какие части кости, как органа, известны.
17. Варианты и аномалии костей (примеры).
18. Череп новорожденного.
19. Контрфорсы черепа.
20. Околоносовые пазухи черепа и их значение.
21. Развитие черепа (филогенез).
22. Развитие черепа (эмбриогенез).
23. Этапы развития черепа.
24. Половые особенности черепа.
25. Расовые особенности черепа.

#### **Самостоятельная внеаудиторная работа обучающихся по теме:**

**1. Вспомнить теоретический материал** по разделу «Остеология» с использованием конспектов лекций и/или рекомендуемой учебной литературы.

**2. Ответить на вопросы для самоконтроля**, используя методические указания к темам 2.1-2.6.

**3. Проверить свои знания с использованием тестового контроля** в методических указаниях к темам 2.1-2.6.

#### **Рекомендуемая литература:**

Основная:

Краев А. В. Анатомия человека : учеб. пособие / А. В. Краев, О. В. Резцов. – 2-е изд., перераб. и доп. – М.: Изд-во БИНОМ, 2016. – 960 с.: ил.

Сапин М. Р. Анатомия человека в 2-х томах : учебник для студентов мед.вузов / М. Р. Сапин, Г. Л. Билич. – М. : ГЭОТАР-Медиа, 2015. – Т. 1. – 496 с.: ил.

Привес М. Г. Анатомия человека: учебник / М. Г. Привес, Н. К. Лысенков, В. И. Бушкович. – 12-е изд., перераб. и доп. – СПб.: ИД СПбМАПО, 2011. – 720 с.: ил.

Атлас анатомии человека: В 4-х т. / Синельников Р. Д., Синельников, Я. Р. Синельников А. Я. – М.: "Новая волна": Издатель Умеренков, 2012.

Дополнительная:

Анатомия человека учебник / под ред. Л. Л. Колесникова. – М.: ГЭОТАР-Медиа, 2014.

Билич Г. Л., Крыжановский. В. А. Анатомия человека. Атлас. В 3 томах : учебное пособие М.: ГЭОТАР-Медиа, 2013

Борзяк Э.И., Г. фон Хагенс, Путалова И.Н. Анатомия человека. Фотографический атлас. В 3 томах. – М.: ГЭОТАР-Медиа, 2014.

ЭБС «Консультант студента», сайт: [www.studmedlib.ru](http://www.studmedlib.ru)

## **Тема 2.8. Антропометрический практикум.**

**Цель:** Познакомить с основными антропометрическими показателями.

**Задачи:**

- 1) изучить методики измерения и оценки антропометрических показателей;
- 2) провести измерение и оценку основных антропометрических показателей.

**Обучающийся должен знать:**

- ✓ основные антропометрические точки тела человека;
- ✓ инструментарий для антропометрических измерений;
- ✓ методику оценки антропометрических показателей.

**Обучающийся должен уметь:**

- ✓ находить основные антропометрические точки тела человека;
- ✓ использовать инструментарий для антропометрических измерений;
- ✓ проводить основные антропометрические измерения.

**Обучающийся должен владеть:**

- ✓ культурой мышления; навыками аргументированного изложения собственной точки зрения;
- ✓ навыками чтения и письма на латинском языке анатомических терминов;
- ✓ навыками поиска медицинской информации в учебной, научной литературе, в том числе с использованием сети Интернет; навыками представления и обсуждения медицинской информации;
- ✓ навыками схематичного изображения изучаемых структур;
- ✓ навыками демонстрации изучаемых органов и структур на муляжах и фиксированных объектах.

**Самостоятельная аудиторная работа обучающихся по теме:**

**1. Ответить на вопросы по теме занятия:**

- 1) Какие антропометрические точки расположены в области головы, туловища и конечностей.
- 2) Какие инструменты используются для антропометрических измерений.
- 3) Для исследования какого показателя применяют калипер.
- 4) Какие показатели относят к антропометрическим.
- 5) Методика измерения окружностей и диаметров тела.
- 6) Правила пользования ростомером.

**2. Практическая подготовка.**

Измерение и оценка антропометрических показателей. Студенты с помощью антропометрического инструментария, под руководством и при консультации преподавателя проводят измерение основных антропометрических показателей и их оценку.

**Самостоятельная внеаудиторная работа обучающихся по теме:**

**1. Ознакомиться с теоретическим материалом по теме занятия с использованием пособий**

и/или рекомендуемой учебной литературы.

## **2. Завершить оценку антропометрических показателей.**

### **Рекомендуемая литература:**

Основная:

Краев А. В. Анатомия человека : учеб. пособие / А. В. Краев, О. В. Резцов. – 2-е изд., перераб. и доп. – М.: Изд-во БИНОМ, 2016. – 960 с.: ил.

Сапин М. Р. Анатомия человека в 2-х томах : учебник для студентов мед.вузов / М. Р. Сапин, Г. Л. Билич. – М. : ГЭОТАР-Медиа, 2015. – Т. 1. – 496 с.: ил.

Привес М. Г. Анатомия человека: учебник / М. Г. Привес, Н. К. Лысенков, В. И. Бушкович. – 12-е изд., перераб. и доп. – СПб.: ИД СПбМАПО, 2011. – 720 с.: ил.

Атлас анатомии человека: В 4-х т. / Синельников Р. Д., Синельников, Я. Р. Синельников А. Я. – М.: "Новая волна": Издатель Умеренков, 2012.

Дополнительная:

Анатомия человека учебник / под ред. Л. Л. Колесникова. – М.: ГЭОТАР-Медиа, 2014.

Билич Г. Л., Крыжановский. В. А. Анатомия человека. Атлас. В 3 томах : учебное пособие М.: ГЭОТАР-Медиа, 2013

ЭБС «Консультант студента», сайт: [www.studmedlib.ru](http://www.studmedlib.ru)

### **Тема 2.9. Соединения головы и туловища.**

**Цель:** сформировать представления о соединениях костей головы, позвоночного столба и грудной клетки.

**Задачи:**

- 1) повторить виды соединений костей, классификацию и общий план строения суставов;
- 2) изучить соединения костей черепа и черепа с позвоночником;
- 3) изучить соединения позвоночного столба и грудной клетки.

**Обучающийся должен знать:**

- ✓ общий план строения сустава, основные и вспомогательные элементы сустава;
- ✓ основные оси и плоскости, проводимые через тело человека;
- ✓ непрерывные соединения костей черепа;
- ✓ строение и биомеханику височно-нижнечелюстного сустава;
- ✓ строение и биомеханику атлантозатылочного и атлантоаксиальных суставов, понятие «затылочного сустава»;
- ✓ виды соединений между позвонками;
- ✓ особенности соединений ребер с грудиной, позвоночным столбом и между собой.

**Обучающийся должен уметь:**

- ✓ показывать и называть различные виды швов черепа;
- ✓ показывать и характеризовать суставы головы, позвоночного столба и грудной клетки;
- ✓ находить на рентгенограммах соединения головы и туловища.

**Обучающийся должен владеть:**

- ✓ культурой мышления; навыками аргументированного изложения собственной точки зрения;
- ✓ навыками чтения и письма на латинском языке анатомических терминов;
- ✓ навыками поиска медицинской информации в учебной, научной литературе, в том числе с использованием сети Интернет; навыками представления и обсуждения медицинской информации;
- ✓ навыками схематичного изображения изучаемых структур;
- ✓ навыками демонстрации изучаемых органов и структур на муляжах и фиксированных объектах.

**Самостоятельная аудиторная работа обучающихся по теме:**

### 1. Ответить на вопросы по теме занятия.

- 1) Классификация соединений костей.
- 2) Виды межпозвоночных соединений.
- 3) Соединения тел позвонков.
- 4) Соединения отростков позвонков.
- 5) Позвоночный столб, его отделы, изгибы и функции.
- 6) Сустав головки ребра.
- 7) Реберно-поперечный сустав.
- 8) Соединение ребер с грудиной. Особенности соединения I ребра с грудиной.
- 9) Особенности соединений хрящей VIII, IX, X ребер.

### 2. Практическая подготовка.

Рентгеноанатомия соединений головы и туловища. Студенты с помощью учебника и атласа самостоятельно, под руководством и при консультации преподавателя на влажных препаратах и рентгенограммах закрепляют знания по строению и анатомическим образованиям соединений костей, используя план характеристики сустава.

План характеристики сустава:

- 1) Русское и латинское название сустава (соединения).
- 2) Кости, его образующие, суставные поверхности.
- 3) Описание капсулы сустава.
- 4) Характеристика по разным классификациям.
- 5) Виды движений по осям.
- 6) Связочный аппарат.

### 3. Задания для групповой работы

Рассмотреть в группах предложенные карточки, охарактеризовать суставы, в которых произведены движения, сформулировать ответы на вопросы.

### Самостоятельная внеаудиторная работа обучающихся по теме:

**1. Ознакомиться с теоретическим материалом** по теме занятия с использованием конспектов лекций и/или рекомендуемой учебной литературы.

#### 2. Ответить на вопросы для самоконтроля:

- 1) Как называются суставы между позвонками?
- 2) Как они оцениваются по количеству осей и по форме суставных поверхностей?
- 3) Есть ли различия соединений в разных отделах позвоночника?
- 4) Элементы строения соединений шейных позвонков.
- 5) Вокруг какой оси совершаются движения в соединениях головки ребра с позвонками?
- 6) Как соединяются ребра с грудиной?

#### 3. Проверить свои знания с использованием тестового контроля:

1. К каким суставам (по строению) относятся реберно-поперечные суставы?  
А. к сложным суставам  
В. к простым суставам  
С. к комбинированным суставам  
D. к комплексным суставам
2. Какие связки соединяют дуги позвонков?  
А. желтые связки  
В. задняя продольная связка  
С. покровная мембрана  
D. вейная связка
3. Какие соединения относятся к хрящевым.  
А. соединение тазовой кости с крестцом  
В. соединение позвоночника с черепом  
С. соединение двух нижних ребер с грудиной  
D. соединение тел позвонков
4. Какие анатомические структуры имеются у каждого сустава.  
А. суставная полость  
В. суставной хрящ  
С. суставная губа  
D. синовиальная жидкость
5. Термином "грудной кифоз" обозначается:  
А. увеличение массы грудной железы  
С. килевидная грудная клетка

- В. изгиб позвоночного столба  
 Д. аномалия развития грудины
6. Тип соединения между крестцовыми позвонками:  
 А. синдесмоз  
 В. синсаркоз  
 С. синостоз  
 Д. синхондроз
7. К каким суставам (по строению) относится сустав головки ребра?  
 А. к сложным суставам  
 В. к простым суставам  
 С. к комбинированным суставам  
 Д. к комплексным суставам
8. Первое ребро с грудиной соединяется ...  
 А. диартрозом  
 В. синдесмозом  
 С. синхондрозом  
 Д. синостозом

Ответы	1	2	3	4	5	6	7	8
	В С	А	Д	А В Д	В	С	А С	С

### Рекомендуемая литература:

Основная:

Краев А. В. Анатомия человека : учеб. пособие / А. В. Краев, О. В. Резцов. – 2-е изд., перераб. и доп. – М.: Изд-во БИНОМ, 2016. – 960 с.: ил.

Сапин М. Р. Анатомия человека в 2-х томах : учебник для студентов мед.вузов / М. Р. Сапин, Г. Л. Билич. – М. : ГЭОТАР-Медиа, 2015. – Т. 1. – 496 с.: ил.

Привес М. Г. Анатомия человека: учебник / М. Г. Привес, Н. К. Лысенков, В. И. Бушкович. – 12-е изд., перераб. и доп. – СПб.: ИД СПбМАПО, 2011. – 720 с.: ил.

Атлас анатомии человека: В 4-х т. / Синельников Р. Д., Синельников, Я. Р. Синельников А. Я. – М.: "Новая волна": Издатель Умеренков, 2012.

Дополнительная:

Анатомия человека учебник / под ред. Л. Л. Колесникова. – М.: ГЭОТАР-Медиа, 2014.

Билич Г. Л., Крыжановский В. А. Анатомия человека. Атлас. В 3 томах : учебное пособие М. : ГЭОТАР-Медиа, 2013.

Мамедова С.М., Мальцева Н.Л., Андреева С.Д. Анатомическая терминология: учеб. пособие. – Киров: Гос. мед. ун-т, 2017.

Баженов Д.В., Калининченко В.М. Анатомия головы и шеи. Введение в клиническую анатомию. – М.: ГЭОТАР-Медиа, 2014.

Филимонов В.И., Шилкин В.В., Степанков А.А., Чураков О.Ю. Атлас лучевой анатомии человека. – М. : ГЭОТАР-Медиа, 2010.

ЭБС «Консультант студента», сайт: [www.studmedlib.ru](http://www.studmedlib.ru)

### Тема 2.10. Соединения верхней конечности.

**Цель:** сформировать представления о строении соединений костей верхней конечности.

**Задачи:**

- 1) изучить виды соединения костей пояса верхней конечности;
- 2) изучить виды соединений костей свободной верхней конечности.

**Обучающийся должен знать:**

- ✓ классификацию соединений костей и оси вращения;
- ✓ анатомо-функциональную характеристику суставов верхней конечности;
- ✓ анатомо-функциональные особенности синартрозов верхней конечности;
- ✓ биомеханику движений в соединениях верхней конечности.

**Обучающийся должен уметь:**

- ✓ находить и показывать на препаратах основные элементы соединений верхней конечности;
- ✓ показывать на препаратах виды движений в изучаемых соединениях;
- ✓ определять на рентгенограммах соединения верхней конечности.

**Обучающийся должен владеть:**

- ✓ культурой мышления; навыками аргументированного изложения собственной точки зрения;
- ✓ навыками чтения и письма на латинском языке анатомических терминов;
- ✓ навыками поиска медицинской информации в учебной, научной литературе, в том числе с использованием сети Интернет; навыками представления и обсуждения медицинской информации;
- ✓ навыками схематичного изображения изучаемых структур;
- ✓ навыками демонстрации изучаемых органов и структур на муляжах и фиксированных объектах.

### **Самостоятельная аудиторная работа обучающихся по теме:**

#### **1. Ответить на вопросы по теме занятия.**

- 1) Суставы плечевого пояса.
- 2) Плечевой сустав, его характеристика, виды движений.
- 3) Локтевой сустав: капсула, связки, виды движений.
- 4) Соединения между костями предплечья.
- 5) Лучезапястный сустав, его характеристика, связки, виды движений.
- 6) Среднезапястный сустав, характеристика, связки, виды движений.
- 7) Строение межпястных и запястно-пястных суставов.
- 8) Строение запястно-пястного сустава большого пальца.
- 9) Пястно-фаланговые и межфаланговые суставы, их характеристика, связки, виды движений.

ний.

#### **2. Практическая подготовка.**

Рентгеноанатомия соединений верхней конечности. Студенты с помощью учебника и атласа самостоятельно, под руководством и при консультации преподавателя на костных, влажных препаратах и рентгенограммах закрепляют знания по строению и анатомическим образованиям соединений костей верхней конечности, используя план характеристики сустава.

#### **3. Ситуационные задачи для разбора на занятии.**

- 1) Алгоритм разбора задач заключается в выборе правильного ответа и его пояснении.
- 2) Пример задачи с разбором по алгоритму:

Больной поступил в отделение челюстно-лицевой хирургии с вывихом височно-нижнечелюстного сустава, в результате чего была повреждена основная связка сустава. Назовите эту связку.

- A. Нижнечелюстная
- B. Шило-нижнечелюстная
- C. Крыло-нижнечелюстная
- D. Медиальная
- E. Латеральная

*Выбор правильного ответа:* E. Латеральная

*Пояснение выбранного ответа:* Височно-нижнечелюстной сустав образован головкой нижней челюсти и нижнечелюстной ямкой височной кости. Непосредственно сустав укрепляют латеральные связки, идущие от скулового отростка височной кости к шейке суставного (мышцелкового) отростка нижней челюсти.

#### 3) Задачи для самостоятельного разбора на занятии:

1. Больной мальчик 10 лет доставлен в травмпункт больницы с переломом костей предплечья. Ребенок не может осуществить супинацию и пронацию предплечья. В каких суставах возможны эти движения?

- |   |                        |
|---|------------------------|
| A. art. radiocarpea   | B. art. cubiti         |
| C. art. radioulnaris proximalis, art. radioulnaris distalis * |                        |
| D. art. humeroulnaris   | E. art. humeroradialis |

2. У пострадавшей вывих плечевого сустава. Сдвиг каких суставных поверхностей выйдет за пределы физиологической нормы?

- A. Суставная впадина лопатки и грудинный конец ключицы
- B. Головка плечевой кости и акромиальный отросток лопатки

- C. Головка плечевой кости и акромиальный конец ключицы
- D. Суставная впадина лопатки и акромиальный конец ключицы
- E. Головка плечевой кости и суставная впадина лопатки \*

3. У больного диагностирован вывих акромиального конца ключицы. При этом выявлен разрыв связок акромиально-ключичного сустава. Какие связки повреждены?

- A. Ligg. coracoclaviculare et acromioclaviculare \*
- B. Ligg. collaterale ulnare et radiale
- C. Ligg. sacrotuberale et sacrospinale
- D. Ligg. cruciatum anterius et posterius
- E. Ligg. collaterale tibiale et ibulare

#### 4. Задания для групповой работы

Рассмотреть в группах предложенные карточки, охарактеризовать суставы, в которых произведены движения, сформулировать ответы на вопросы.

### Самостоятельная внеаудиторная работа обучающихся по теме:

**1. Ознакомиться с теоретическим материалом** по теме занятия с использованием конспектов лекций и/или рекомендуемой учебной литературы.

#### 2. Ответить на вопросы для самоконтроля:

- 1) Как устроен грудино-ключичный сустав? Какие связки его укрепляют? Какие виды движений в нем совершаются?
- 2) Как устроен акромиально-ключичный сустав? Какие связки его укрепляют? Какие виды движений в нем совершаются?
- 3) Назовите собственные связки лопатки.
- 4) Плечевой сустав, его характеристика, виды движений.
- 5) Суставы, образующие локтевой сустав. Их характеристика.
- 6) Локтевой сустав: капсула, связки, виды движений.
- 7) Соединения между костями предплечья.
- 8) Дистальный лучелоктевой сустав, его характеристика, связки, виды движений.
- 9) Лучезапястный сустав, его характеристика, связки, виды движений.
- 10) Среднезапястный сустав, характеристика, связки, виды движений.
- 11) Строение межпястных и запястно-пястных суставов.
- 12) Строение запястно-пястного сустава большого пальца.
- 13) Пястно-фаланговые и межфаланговые суставы, их характеристика, связки, виды движений.

#### 3. Проверить свои знания с использованием тестового контроля:

1. Грудино-ключичный сустав по форме ...
  - A. седловидный
  - B. эллипсоидный
  - C. цилиндрический
  - D. блоковидный
2. Собственная связка лопатки – lig. ...
  - A. acromioclaviculare
  - B. coracoclaviculare
  - C. coracoacromiale
  - D. sternoclaviculare
3. Art. humeri по строению ...
  - A. простой
  - B. комбинированный
  - C. сложный
  - D. комплексный
4. Движения в art. radioulnaris distalis et proximalis происходят вокруг ... оси.
  - A. фронтальной
  - B. вертикальной
  - C. сагиттальной
  - D. движений нет
5. «Рентгеновская щель» лучезапястного сустава в медиальной части расширена соответственно ...
  - A. диску
  - B. связке
  - C. мениску
  - D. губе
6. Запястно-пястные суставы 2-5 пальцев по форме ...
  - A. шаровидные
  - B. блоковидные
  - C. эллипсоидные
  - D. плоские
7. Вокруг кривой оси в запястно-пястном суставе большого пальца происходит
  - A. оппозицию
  - C. отведение

- В. приведение  
 8. Какие суставы кисти являются блоковидными  
 А. запястно-пястные  
 В. пястно-фаланговые  
 Д. вращение  
 С. межфаланговые  
 Д. межзапястные

Ответы	1	2	3	4	5	6	7	8
	A	C	A	B	A	D	A	C

### Рекомендуемая литература:

#### Основная:

Краев А. В. Анатомия человека : учеб. пособие / А. В. Краев, О. В. Резцов. – 2-е изд., перераб. и доп. – М.: Изд-во БИНОМ, 2016. – 960 с.: ил.

Сапин М. Р. Анатомия человека в 2-х томах : учебник для студентов мед.вузов / М. Р. Сапин, Г. Л. Билич. – М. : ГЭОТАР-Медиа, 2015. – Т. 1. – 496 с.: ил.

Привес М. Г. Анатомия человека: учебник / М. Г. Привес, Н. К. Лысенков, В. И. Бушкович. – 12-е изд., перераб. и доп. – СПб.: ИД СПбМАПО, 2011. – 720 с.: ил.

Атлас анатомии человека: В 4-х т. / Синельников Р. Д., Синельников, Я. Р. Синельников А. Я. – М.: "Новая волна": Издатель Умеренков, 2012.

#### Дополнительная:

Анатомия человека учебник / под ред. Л. Л. Колесникова. – М.: ГЭОТАР-Медиа, 2014.

Билич Г. Л., Крыжановский. В. А. Анатомия человека. Атлас. В 3 томах : учебное пособие М. : ГЭОТАР-Медиа, 2013.

Мамедова С.М., Мальцева Н.Л., Андреева С.Д. Анатомическая терминология: учеб. пособие. – Киров: Гос. мед. ун-т, 2017.

Филимонов В.И., Шилкин В.В., Степанков А.А., Чураков О.Ю. Атлас лучевой анатомии человека. – М. : ГЭОТАР-Медиа, 2010.

ЭБС «Консультант студента», сайт: [www.studmedlib.ru](http://www.studmedlib.ru)

### Тема 2.11. Соединения нижней конечности.

**Цель:** сформировать представления о строении соединений костей нижней конечности.

#### Задачи:

- 1) изучить строение соединений костей нижней конечности;
- 2) изучить биомеханику движений в соединениях таза и свободной нижней конечности;
- 3) изучить анатомию таза в целом, возрастные и половые особенности строения таза.

#### Обучающийся должен знать:

- ✓ характеристику суставов нижней конечности;
- ✓ строение лобкового симфиза;
- ✓ чем образованы стенки и отверстия большого и малого таза; половые и возрастные особенности таза;
- ✓ основные размеры женского таза;
- ✓ строение соединений между костями голени;
- ✓ особенности рентгенологического изображения суставов.

#### Обучающийся должен уметь:

- ✓ называть и показывать на препаратах элементы соединений костей таза и свободной нижней конечности;
- ✓ показывать виды движений в изучаемых суставах;
- ✓ отличать мужской и женский таз;
- ✓ читать рентгеновские снимки в разных проекциях, различать на них отдельные элементы.

#### Обучающийся должен владеть:

- ✓ культурой мышления; навыками аргументированного изложения собственной точки зрения;
- ✓ навыками чтения и письма на латинском языке анатомических терминов;

- ✓ навыками поиска медицинской информации в учебной, научной литературе, в том числе с использованием сети Интернет; навыками представления и обсуждения медицинской информации;
- ✓ навыками схематичного изображения изучаемых структур;
- ✓ навыками демонстрации изучаемых органов и структур на муляжах и фиксированных объектах.

### **Самостоятельная аудиторная работа обучающихся по теме:**

#### **1. Ответить на вопросы по теме занятия.**

- 1) Соединения между костями таза.
- 2) Крестцово-подвздошный сустав, его характеристика, связки, виды движений.
- 3) Особенности межлобкового соединения.
- 4) Структуры, образующие большое и малое седалищные отверстия.
- 5) Граница между большим и малым тазом. Стенки большого таза.
- 6) Наружные размеры большого таза.
- 7) Стенки и размеры малого таза.
- 8) Половые отличия в строении таза.
- 9) Тазобедренный сустав, его характеристика, связки, виды движений в суставе.
- 10) Внутри- и внесуставные связки тазобедренного сустава.
- 11) Коленный сустав: строение, связки коленного сустава, синовиальные сумки.
- 12) Виды соединений между костями голени.
- 13) Голеностопный сустав, его характеристика, связки, виды движений.
- 14) Суставы костей предплюсны.
- 15) Шопаров сустав, его характеристика, связки, виды движений, практическое значение.
- 16) Предплюсне-плюсневые суставы.
- 17) Лисфранков сустав, его характеристика, связки, виды движений, практическое значение.
- 18) Плюснефаланговые и межфаланговые соединения.
- 19) Стопа как целое. Основные опорные точки стопы. Своды стопы.

#### **2. Практическая подготовка.**

Рентгеноанатомия соединений нижней конечности. Студенты с помощью учебника и атласа самостоятельно, под руководством и при консультации преподавателя на костных, влажных препаратах и рентгенограммах закрепляют знания по строению и анатомическим образованиям соединений костей, используя план характеристики сустава.

#### **3. Ситуационные задачи для разбора на занятии.**

- 1) Алгоритм разбора задач заключается в выборе правильного ответа и его пояснении.
- 2) Пример задачи с разбором по алгоритму:

Больной поступил в отделение челюстно-лицевой хирургии с вывихом височно-нижнечелюстного сустава, в результате чего была повреждена основная связка сустава. Назовите эту связку?

- A. Нижнечелюстная
- B. Шило-нижнечелюстная
- C. Крыло-нижнечелюстная
- D. Медиальная
- E. Латеральная

*Выбор правильного ответа:* E. Латеральная

*Пояснение выбранного ответа:* Височно-нижнечелюстной сустав образован головкой нижней челюсти и нижнечелюстной ямкой височной кости. Непосредственно сустав укрепляют латеральные связки, идущие от скулового отростка височной кости к шейке суставного (мышцелкового) отростка нижней челюсти.

- 3) Задачи для самостоятельного разбора на занятии:

1. При патологических родах у женщины возникло расхождение лобковых костей. Какой вид соединения костей пострадал?

A. Синдесмоз

B. Симфиз \*

С. Синхондроз

Д. Синостоз

Е. Диартроз

2. Женщина преклонного возраста госпитализирована с жалобами на резкую боль, отек в участке правого тазобедренного сустава, которые появились после падения. При осмотре: бедро приведено внутрь, движения в тазобедренном суставе ограничены. Перелом какой кости или ее части определил врач?

А. Шейка бедренной кости \*

В. Тело бедренной кости

С. Вертелы бедренной кости

Д. Лобковая кость

Е. Седалищная кость

3. Во время операции на тазобедренном суставе ребенку 5 лет была повреждена связка, вследствие чего началось кровотечение. Какая связка была повреждена?

А. Лобково-бедренная

В. Поперечная вертлужной впадины

С. Повздошно-бедренная

Д. Головки бедра \*

Е. Седалищно-бедренная

4. У больной 70 лет нужно провести ампутацию стопы на уровне поперечного сустава стопы (сустав Шопара). Какую связку надо пересечь, чтобы провести данную операцию?

А. Надпяточно-пяточная межкостная связка

В. Раздвоенная связка \*

С. Пяточно-ладьевидная подошвенная связка

Д. Надпяточно-малоберцовая связка

Е. Пяточно-малоберцовая связка

5. Хирургу необходимо произвести удаление части травмированной стопы по линии Лисфранкова сустава. Какую связку необходимо пересечь?

А. Раздвоенную

В. Пяточно-ладьевидную

С. Медиальную межкостную предплюсно-плюсневую \*

Д. Таранно-ладьевидную

Е. Таранно-пяточную

#### 4. Задания для групповой работы

Рассмотреть в группах предложенные карточки, охарактеризовать суставы, в которых произведены движения, сформулировать ответы на вопросы.

#### Самостоятельная внеаудиторная работа обучающихся по теме:

1. **Ознакомиться с теоретическим материалом** по теме занятия с использованием конспектов лекций и/или рекомендуемой учебной литературы.

#### 2. Ответить на вопросы для самоконтроля:

1) Какие соединения относятся к соединениям таза? Есть ли среди них диартрозы, амфиартрозы?

2) Какие соединения относятся к соединениям свободной нижней конечности?

3) Какие соединения относятся к соединениям голени?

4) Какие соединения относятся к соединениям стопы?

5) Какие синартрозы относятся к соединениям таза?

6) Почему лобковый симфиз называют полусуставом?

7) Как тазобедренный, коленный и голеностопный суставы приспособлены к прямохождению? Какие особенности анатомического строения обеспечивают их устойчивость при стоянии и одновременно достаточный объем движения при ходьбе? Как осевая нагрузка повлияла на их строение в сравнении с плечевым, локтевым и лучезапястным суставом?

8) Что такое Шопаров сустав? Что такое «ключ Шопарова сустава»? Какие движения в нем возможны?

9) Что такое Лисфранков сустав? В чем его практическое значение?

10) Сколько продольных и поперечных сводов стопы существует? Что такое пассивные и активные затяжки сводов стопы?

#### 3. Проверить свои знания с использованием тестового контроля:

1. С крестцом соединяется os ...

А. ilium

С. ischii

В. pubis

Д. femur

2. Distantia trochanterica измеряют между двумя ...

- A. trochanter minor  
B. linea intertrochanterica
3. Внутрисуставная связка тазобедренного сустава  
A. zona orbicularis  
B. lig. pubofemorale
4. Коленный сустав образуют кости .....
- A. надколенник  
B. малоберцовая
5. Передние концы менисков коленного сустава соединяет lig. ...  
A. transversum genus  
B. cruciatum posterius
6. Самая широкая «рентгеновская суставная щель» (соответственно внутрисуставным элементам) в ... суставе.  
A. коленном  
B. тазобедренном
7. Art.coxae по строению  
A. сложный  
B. комбинированный
8. Ключ к суставу Шопара - lig. ...  
A. bifurcatum  
B. talonaviculare
- C. trochanter major  
D. crista intertrochanterica
- C. lig. iliofemorale  
D. lig. capitis femoris
- C. бедренная  
D. большеберцовая
- C. cruciatum anterius  
D. popliteum arcuatum
- C. плечевом  
D. локтевом
- C. простой  
D. комплексный
- C. deltoideum  
D. plantare longum

Ответы	1	2	3	4	5	6	7	8
	A	C	D	A C D	A	A	C	A

### Рекомендуемая литература:

Основная:

Краев А. В. Анатомия человека : учеб. пособие / А. В. Краев, О. В. Резцов. – 2-е изд., перераб. и доп. – М.: Изд-во БИНОМ, 2016. – 960 с.: ил.

Сапин М. Р. Анатомия человека в 2-х томах : учебник для студентов мед.вузов / М. Р. Сапин, Г. Л. Билич. – М. : ГЭОТАР-Медиа, 2015. – Т. 1. – 496 с.: ил.

Привес М. Г. Анатомия человека: учебник / М. Г. Привес, Н. К. Лысенков, В. И. Бушкович. – 12-е изд., перераб. и доп. – СПб.: ИД СПбМАПО, 2011. – 720 с.: ил.

Атлас анатомии человека: В 4-х т. / Синельников Р. Д., Синельников, Я. Р. Синельников А. Я. – М.: "Новая волна": Издатель Умеренков, 2012.

Дополнительная:

Анатомия человека учебник / под ред. Л. Л. Колесникова. – М.: ГЭОТАР-Медиа, 2014.

Билич Г. Л., Крыжановский. В. А. Анатомия человека. Атлас. В 3 томах : учебное пособие М.: ГЭОТАР-Медиа, 2013.

Мамедова С.М., Мальцева Н.Л., Андреева С.Д. Анатомическая терминология: учеб. пособие. – Киров: Гос. мед. ун-т, 2017.

Филимонов В.И., Шилкин В.В., Степанков А.А., Чураков О.Ю. Атлас лучевой анатомии человека. – М. : ГЭОТАР-Медиа, 2010.

ЭБС «Консультант студента», сайт: [www.studmedlib.ru](http://www.studmedlib.ru)

### Тема 2.12. Итоговый опрос по синдесмологии.

**Цель:** закрепить и систематизировать изученный материал по разделу «Синдесмология».

**Задачи:**

1) провести тестирование и собеседование по синдесмологии для оценки теоретических знаний;

2) провести прием практических навыков.

**Обучающийся должен знать:**

✓ лекционный и теоретический материал;

- ✓ названия анатомических образований на латинском и русском языках, анатомические детали строения, топографию изученных образований и структур по разделу «синдесмология»;
- ✓ развитие, возрастные особенности соединений костей, а также некоторые аномалии их развития.

**Обучающийся должен уметь:**

- ✓ дать характеристику соединений костей;
- ✓ показать анатомические детали строения соединений костей и топографию изученных образований и структур на костных препаратах и рентгенограммах.

**Обучающийся должен владеть:**

- ✓ культурой мышления; навыками аргументированного изложения собственной точки зрения;
- ✓ навыками чтения и письма на латинском языке анатомических терминов;
- ✓ навыками поиска медицинской информации в учебной, научной литературе, в том числе с использованием сети Интернет; навыками представления и обсуждения медицинской информации;
- ✓ навыками схематичного изображения изучаемых структур;
- ✓ навыками демонстрации изучаемых органов и структур на муляжах и фиксированных объектах.

**Самостоятельная аудиторная работа обучающихся по теме:**

**Контроль знаний на отчетном занятии осуществляется в 3 этапа:**

1. Тестовый контроль знаний студентов (проводится в аудитории кафедры анатомии по тестовым заданиям на бумажных носителях).
2. Прием практических навыков на препаратах и муляжах, во время которого студенты демонстрируют навыки и умения, полученные во время аудиторной и внеаудиторной работы, в том числе из списка установленного перечня практических навыков к экзамену.
3. Ответ на теоретические вопросы, задаваемые преподавателем по его усмотрению, из числа наиболее значимых и рассмотренных на практических занятиях по остеологии и синдесмологии, а также по лекционному материалу или из числа установленного перечня теоретических вопросов к зачету.

Итоговая оценка заносится в журнал текущей успеваемости. Студентам, получившим неудовлетворительные оценки, назначается время для передачи отчета по данному разделу.

**Перечень теоретических вопросов**

1. Характеристика непрерывных соединений (синартрозы), примеры.
2. Полупрерывные соединения (гемиартрозы), примеры.
3. Общие законы расположения связок, примеры.
4. Оси и движения в суставах.
5. Главные и вспомогательные элементы суставов.
6. Классификация суставов.
7. Состав и функции синовиальной жидкости.
8. Соединения черепа: фиброзные соединения черепа, синдесмозы черепа, швы черепа, вколачивание (gomphosis).
9. Череп новорожденного: роднички, размеры, этапы развития черепа.
10. Суставы черепа.
11. Соединения позвоночного столба: синдесмозы, суставы позвоночного столба.
12. Физиологические изгибы позвоночника, этапы формирования изгибов.
13. Соединения грудной клетки: синдесмозы, синхондрозы и суставы.
14. Соединения пояса верхних конечности.
15. Соединения свободной верхней конечности.
16. Соединения пояса нижних конечностей.
17. Половые особенности таза.
18. Соединения свободной нижней конечности.

19. Развитие сустава.

20. Формирование соединений в филогенезе.

В конце отчетного занятия подводится итог. Студентам, получившим неудовлетворительные оценки, назначается время для пересдачи отчета по данной теме.

### **Самостоятельная внеаудиторная работа обучающихся по теме:**

**1. Вспомнить теоретический материал** по разделу «Синдесмология» с использованием конспектов лекций и/или рекомендуемой учебной литературы.

**2. Ответить на вопросы для самоконтроля**, используя методические указания к темам 2.8-2.11.

**3. Проверить свои знания с использованием тестового контроля** в методических указаниях к темам 2.9-2.11.

### **Рекомендуемая литература:**

Основная:

Краев А. В. Анатомия человека : учеб. пособие / А. В. Краев, О. В. Резцов. – 2-е изд., перераб. и доп. – М.: Изд-во БИНОМ, 2016. – 960 с.: ил.

Привес М. Г. Анатомия человека: учебник / М. Г. Привес, Н. К. Лысенков, В. И. Бушкович. – 12-е изд., перераб. и доп. – СПб.: ИД СПбМАПО, 2011. – 720 с.: ил.

Атлас анатомии человека: В 4-х т. / Синельников Р. Д., Синельников, Я. Р. Синельников А. Я. – М.: "Новая волна": Издатель Умеренков, 2012.

Дополнительная:

Анатомия человека учебник / под ред. Л. Л. Колесникова. – М.: ГЭОТАР-Медиа, 2014.

Филимонов В.И., Шилкин В.В., Степанков А.А., Чураков О.Ю. Атлас лучевой анатомии человека. – М. : ГЭОТАР-Медиа, 2010.

Борзяк Э.И., Г. фон Хагенс, Путалова И.Н. Анатомия человека. Фотографический атлас. В 3 томах. – М.: ГЭОТАР-Медиа, 2014.

ЭБС «Консультант студента», сайт: [www.studmedlib.ru](http://www.studmedlib.ru)

### **Тема 2.13. Мышцы спины.**

**Цель:** сформировать представления о классификации, функции, топографии мышц и фасций спины.

**Задачи:**

- 1) рассмотреть макро- и микроструктуру скелетных мышц, подходы к классификации;
- 2) изучить строение мышц спины;
- 3) изучить расположение фасций и топографических образований спины.

**Обучающийся должен знать:**

- ✓ строение мышцы как органа;
- ✓ классификацию мышц спины;
- ✓ места начала, прикрепления и функцию мышц спины.

**Обучающийся должен уметь:**

- ✓ называть и показывать на препаратах группы и отдельные мышцы спины;
- ✓ находить и показывать на препаратах топографические образования спины.

**Обучающийся должен владеть:**

- ✓ культурой мышления; навыками аргументированного изложения собственной точки зрения;
- ✓ навыками чтения и письма на латинском языке анатомических терминов;
- ✓ навыками поиска медицинской информации в учебной, научной литературе, в том числе с использованием сети Интернет; навыками представления и обсуждения медицинской информации;
- ✓ навыками схематичного изображения изучаемых структур;
- ✓ навыками демонстрации изучаемых органов и структур на муляжах и фиксированных объектах.

## **Самостоятельная аудиторная работа обучающихся по теме:**

### **1. Ответить на вопросы по теме занятия.**

- 1) Подходы к классификации скелетных мышц.
- 2) Области спины.
- 3) Классификация мышц спины.
- 4) Поверхностные мышцы спины.
- 5) Глубокие мышцы спины.
- 6) Короткие глубокие мышцы спины.

### **2. Практическая подготовка.**

Расположение и функциональное значение мышц спины. Студенты с помощью учебника и атласа самостоятельно, под руководством и при консультации преподавателя на мышечном трупе, муляжах мышц и планшетах закрепляют знания по строению и анатомическим образованиям мышц спины, используя план ответа по мышцам.

План характеристики мышц:

- 1) Название русское, латинское
- 2) Место начала и место прикрепления мышцы
- 3) Классификация мышцы
- 4) Функции мышцы.

### **3. Ситуационные задачи для разбора на занятии**

- 1) Алгоритм разбора задач заключается в выборе правильного ответа и его пояснении.
- 2) Пример задачи с разбором по алгоритму:

Вследствие травмы возник воспалительный процесс мягких тканей между медиальной и латеральной крыловидными мышцами. В какое пространство распространится гной флегмоны межкрыловидной области при осложнении?

- A. В жевательно-нижнечелюстное пространство.
- B. В черепо-крыловидное пространство.
- C. В крыловидно-челюстное пространство.
- D. В околоушное пространство.
- E. В подапоневротическое пространство.

*Выбор правильного ответа:* C. В крыловидно-челюстное пространство

*Пояснение выбранного ответа:* Межкрыловидное пространство располагается между медиальной и латеральной крыловидными мышцами. Данное пространство, в свою очередь, как и височно-крыловидное пространство, книзу продолжается в крыловидно-челюстное пространство, которое ограничено сверху – латеральной крыловидной мышцей, медиально – медиальной крыловидной мышцей и латерально – ветвью нижней челюсти. Учитывая сообщение межкрыловидного и крыловидно-челюстного пространств, распространение гнойного процесса при поражении межкрыловидной области возможно в крыловидно-челюстное клетчаточное пространство.

3) Задачи для самостоятельного разбора на занятии:

1. В клинику скорой помощи поступил больной с ножевым ранением левой поясничной области. В ходе операции хирург установил, что внутренние органы не повреждены, но лезвие ножа повредило одну из мышц почечного ложа. Назовите эту мышцу.

- |                                |                                  |
|--------------------------------|----------------------------------|
| A. Наружная косая мышца живота | B. Малая поясничная мышца        |
| C. Выпрямитель позвоночника    | D. Внутренняя косая мышца живота |
| E. Большая поясничная мышца *  |                                  |

## **Самостоятельная внеаудиторная работа обучающихся по теме:**

**1. Ознакомиться с теоретическим материалом** по теме занятия с использованием конспектов лекций и рекомендуемой учебной литературы.

### **2. Ответить на вопросы для самоконтроля:**

- 1) Назовите источник развития мышечной системы.
- 2) Назовите части мышцы.

- 3) Перечислите классификации мышц, в том числе классификацию П.Ф. Лесгафта – мышцы «сильные» и «ловкие».
- 4) Назовите структуры, составляющие вспомогательный аппарат мышц.
- 5) Что такое фасции, костно-фиброзные и фиброзные каналы, держатели, синовиальные влагалища, хрящевые блоки, в чем их функциональное значение?
- 6) Какие основные положения учения Н.И. Пирогова о фасциях, в чем его современное значение?
- 7) Назовите места начало, прикрепления и функции глубоких мышц спины.

### 3. Проверить свои знания с использованием тестового контроля:

1. M. trapezius при двустороннем сокращении в атлanto-затылочном суставе производит ...
  - A. разгибание
  - B. наклон в стороны
  - C. сгибание
  - D. поворот в стороны
2. Фасциальное влагалище для m. trapezius образует ...
  - A. lamina superficialis fasciae colli propria
  - B. lamina profunda fasciae colli propria
  - C. fasciae colli superficialis
  - D. fascia endocervicalis
3. Trig. omotrpezoideum ограничен спереди м. ...
  - A. mylohyoideus
  - B. digastricus
  - C. sternocleidomastoideus
  - D. geniohyoideus
4. Trig. submandibulare ограничен м. ...
  - A. sternocleidomastoideus
  - B. digastricus
  - C. mylohyoideus
  - D. geniohyoideus
5. Висцеральный и париетальный листки имеет ...
  - A. lamina superficialis fasciae colli propria
  - B. fasciae colli superficialis
  - C. lamina profunda fasciae colli propria
  - D. fascia endocervicalis
6. Фасциальные влагалища для лестничных мышц шеи образует ...
  - A. lamina profunda fasciae colli propria
  - B. fascia endocervicalis
  - C. fasciae colli superficialis
  - D. fascia prevertebralis
7. Около incisura scapulae начинается м. ...
  - A. mylohyoideus
  - B. stylohyoideus
  - C. omohyoideus
  - D. digastricus
8. M. scalenus anterior прикрепляется к ... ребру.
  - A. 1
  - B. 2
  - C. 3
  - D. 4

Ответы	1	2	3	4	5	6	7	8
	A	C	C	B	D	D	C	A

### Рекомендуемая литература:

Основная:

Краев А. В. Анатомия человека : учеб. пособие / А. В. Краев, О. В. Резцов. – 2-е изд., перераб. и доп. – М.: Изд-во БИНОМ, 2016. – 960 с.: ил.

Сапин М. Р. Анатомия человека в 2-х томах : учебник для студентов мед.вузов / М. Р. Сапин, Г. Л. Билич. – М. : ГЭОТАР-Медиа, 2015. – Т. 1. – 496 с.: ил.

Привес М. Г. Анатомия человека: учебник / М. Г. Привес, Н. К. Лысенков, В. И. Бушкович. – 12-е изд., перераб. и доп. – СПб.: ИД СПбМАПО, 2011. – 720 с.: ил.

Атлас анатомии человека: В 4-х т. / Синельников Р. Д., Синельников, Я. Р. Синельников А. Я. – М.: "Новая волна": Издатель Умеренков, 2012.

Дополнительная:

Анатомия человека учебник / под ред. Л. Л. Колесникова. – М.: ГЭОТАР-Медиа, 2014.

Билич Г. Л., Крыжановский. В. А. Анатомия человека. Атлас. В 3 томах : учебное пособие М.: ГЭОТАР-Медиа, 2013.

Мамедова С.М., Мальцева Н.Л., Андреева С.Д. Анатомическая терминология: учеб. пособие.  
– Киров: Гос. мед. ун-т, 2017.

ЭБС «Консультант студента», сайт: [www.studmedlib.ru](http://www.studmedlib.ru)

## **Тема 2.14. Мышцы груди и живота.**

**Цель:** сформировать представления о топографии и строении мышц груди и живота.

### **Задачи:**

- 1) изучить строение мышц груди и живота;
- 2) изучить расположение фасций и топографических образований груди и живота;
- 3) рассмотреть понятие слабых мест брюшной стенки и их клиническое значение;
- 4) изучить строение и содержимое пахового канала.

### **Обучающийся должен знать:**

- ✓ классификацию мышц груди и живота;
- ✓ места начала, прикрепления и функцию мышц груди и живота;
- ✓ строение и образование белой линии живота и влагалища прямой мышцы живота;
- ✓ строение и содержимое пахового канала;
- ✓ топографические образования области груди и живота, их значение.

### **Обучающийся должен уметь:**

- ✓ называть и показывать на препаратах мышцы груди и живота;
- ✓ находить и показывать белую линию живота, паховую связку, стенки влагалища прямой мышцы живота;
- ✓ показывать на препаратах стенки, отверстия и содержимое пахового канала;
- ✓ показывать на препаратах топографические образования области груди, живота и их границы;
- ✓ препарировать мышцы груди, спины и живота.

### **Обучающийся должен владеть:**

- ✓ культурой мышления; навыками аргументированного изложения собственной точки зрения;
- ✓ навыками чтения и письма на латинском языке анатомических терминов;
- ✓ навыками поиска медицинской информации в учебной, научной литературе, в том числе с использованием сети Интернет; навыками представления и обсуждения медицинской информации;
- ✓ навыками схематичного изображения изучаемых структур;
- ✓ навыками демонстрации изучаемых органов и структур на муляжах и фиксированных объектах.

## **Самостоятельная аудиторная работа обучающихся по теме:**

### **1. Ответить на вопросы по теме занятия.**

- 1) Классификация мышц груди.
- 2) Фасции груди.
- 3) Топография подмышечной ямки.
- 4) Поверхностные мышцы груди, их начало, прикрепление, функции.
- 5) Глубокие мышцы груди, их начало, прикрепление, функции.
- 6) Диафрагма, её строение, значение.
- 7) Классификация мышц живота.
- 8) Мышцы боковой стенки живота, их начало, прикрепление, функция.
- 9) Мышцы передней стенки живота, их начало, прикрепление, функция.
- 10) Мышцы задней стенки живота, начало, прикрепление, функция.
- 11) Фасции живота, их ход и места прикрепления.
- 12) Белая линия живота, её практическое значение.

- 13) Влагалище прямой мышцы живота выше и ниже дугообразной линии.
- 14) Паховый канал, его стенки, содержимое пахового канала.
- 15) Глубокое паховое кольцо, топография, стенки.
- 16) Поверхностное паховое кольцо, топография, стенки.

## 2. Практическая подготовка.

Расположение и функциональное значение мышц груди и живота. Студенты с помощью учебника и атласа самостоятельно, под руководством и при консультации преподавателя на мышечном трупе и планшетах закрепляют знания по строению мышц и топографическим образованиям груди и живота, используя план ответа по мышцам.

### 3. Ситуационные задачи для разбора на занятии.

- 1) Алгоритм разбора задач заключается в выборе правильного ответа и его пояснении.
- 2) Пример задачи с разбором по алгоритму:

Вследствие травмы возник воспалительный процесс мягких тканей между медиальной и латеральной крыловидными мышцами. В какое пространство распространится гной флегмоны межкрыловидной области при осложнении?

- A. В жевательно-нижнечелюстное пространство.
- B. В черепо-крыловидное пространство.
- C. В крыловидно-челюстное пространство.
- D. В околоушное пространство.
- E. В подпапневротическое пространство.

*Выбор правильного ответа:* C. В крыловидно-челюстное пространство.

*Пояснение выбранного ответа:* Межкрыловидное пространство располагается между медиальной и латеральной крыловидными мышцами. Данное пространство, в свою очередь, как и височно-крыловидное пространство, книзу продолжается в крыловидно-челюстное пространство, которое ограничено сверху – латеральной крыловидной мышцей, медиально – медиальной крыловидной мышцей и латерально – ветвью нижней челюсти. Учитывая сообщение межкрыловидного и крыловидно-челюстного пространств, распространение гнойного процесса при поражении межкрыловидной области возможно в крыловидно-челюстное клетчаточное пространство.

### 3) Задачи для самостоятельного разбора на занятии:

1. Больная прооперирована по поводу бедренной грыжи. Где проецируются входные ворота для этой грыжи?

- |                       |                       |
|-----------------------|-----------------------|
| A. Лобковый участок   | B. Бедренный канал    |
| C. Паховый участок    | D. Бедренное кольцо * |
| E. Седалищный участок |                       |

2. В клинику скорой помощи поступил больной с ножевым ранением левой поясничной области. В ходе операции хирург установил, что внутренние органы не повреждены, но лезвие ножа повредило одну из мышц почечного ложа. Назовите эту мышцу.

- |                                |                                  |
|--------------------------------|----------------------------------|
| A. Наружная косая мышца живота | B. Малая поясничная мышца        |
| C. Выпрямитель позвоночника    | D. Внутренняя косая мышца живота |
| E. Большая поясничная мышца *  |                                  |

## Самостоятельная внеаудиторная работа обучающихся по теме:

**1. Ознакомиться с теоретическим материалом** по теме занятия с использованием конспектов лекций и/или рекомендуемой учебной литературы.

### 2. Ответить на вопросы для самоконтроля:

- 1) Назовите места начала, прикрепления и функцию мышц груди.
- 2) Поверхностные мышцы груди - название, начало, прикрепление, функция.
- 3) Глубокие мышцы груди - название, начало, прикрепление, функция.
- 4) Где находятся фасции груди?
- 5) Диафрагма – название, начало, прикрепление, функция.
- 6) Мышцы живота – классификация, строение.

### 3. Проверить свои знания с использованием тестового контроля

1. Аутохтонная мышца груди - m. ...

- A. pectoralis major  
B. serratus anterior
2. К crista tuberculi majoris плечевой кости прикрепляется m. ...  
A. pectoralis minor  
B. pectoralis major
3. В hiatus esophageus диафрагмы проходит  
A. блуждающие нервы  
B. пищевод
4. M. serratus anterior начинается от ... ребер.  
A. девяти верхних  
B. четырех верхних
5. M. pectoralis major производит в плечевом суставе ...  
A. сгибание  
B. супинацию
6. Задняя ножка поверхностного пахового кольца – lig. ...  
A. reflexum  
B. inguinale
7. Дно trigonum lumbale образует m. ... abdominis.  
A. obliquus externus  
B. transversus
8. Мышцы усиленного вдоха – mm. ...  
A. scalene  
B. longus colli et capitis
- C. pectoralis minor  
D. intercostalis internus
- C. subclavius  
D. serratus anterior
- C. нижняя полая вена  
D. грудной проток
- C. девяти нижних  
D. четырех нижних
- C. разгибание  
D. пронацию
- C. lacunare  
D. pectineale
- C. obliquus internus  
D. rectus
- C. intercostals interni  
D. subcostales

Ответы	1	2	3	4	5	6	7	8
	D	B	A B	A	A D	A	C	A

### Рекомендуемая литература:

#### Основная:

Краев А. В. Анатомия человека : учеб. пособие / А. В. Краев, О. В. Резцов. – 2-е изд., перераб. и доп. – М.: Изд-во БИНОМ, 2016. – 960 с.: ил.

Сапин М. Р. Анатомия человека в 2-х томах : учебник для студентов мед.вузов / М. Р. Сапин, Г. Л. Билич. – М. : ГЭОТАР-Медиа, 2015. – Т. 1. – 496 с.: ил.

Привес М. Г. Анатомия человека: учебник / М. Г. Привес, Н. К. Лысенков, В. И. Бушкович. – 12-е изд., перераб. и доп. – СПб.: ИД СПбМАПО, 2011. – 720 с.: ил.

Атлас анатомии человека: В 4-х т. / Синельников Р. Д., Синельников, Я. Р. Синельников А. Я. – М.: "Новая волна": Издатель Умеренков, 2012.

#### Дополнительная:

Анатомия человека учебник / под ред. Л. Л. Колесникова. – М.: ГЭОТАР-Медиа, 2014.

Билич Г. Л., Крыжановский В. А. Анатомия человека. Атлас. В 3 томах : учебное пособие М. : ГЭОТАР-Медиа, 2013.

Мамедова С.М., Мальцева Н.Л., Андреева С.Д. Анатомическая терминология: учеб. пособие. – Киров: Гос. мед. ун-т, 2017.

ЭБС «Консультант студента», сайт: [www.studmedlib.ru](http://www.studmedlib.ru)

### Тема 2.15. Мышцы головы и шеи.

**Цель:** сформировать представления о классификации, строении, функции мышц головы и шеи.

#### Задачи:

- 1) изучить строение, классификацию и функции мышц головы и шеи;
- 2) изучить ход фасций и топографические образования областей головы и шеи.

#### Обучающийся должен знать:

- ✓ классификацию мышц головы и шеи;

- ✓ места начала, прикрепления и функцию мышц головы и шеи;
- ✓ особенности строения мимических мышц;
- ✓ фасции головы и шеи.

**Обучающийся должен уметь:**

- ✓ называть и показывать на мышечных препаратах и муляжах мышцы и фасции головы и шеи;
- ✓ характеризовать мышцы головы и шеи.

**Обучающийся должен владеть:**

- ✓ культурой мышления; навыками аргументированного изложения собственной точки зрения;
- ✓ навыками чтения и письма на латинском языке анатомических терминов;
- ✓ навыками поиска медицинской информации в учебной, научной литературе, в том числе с использованием сети Интернет; навыками представления и обсуждения медицинской информации;
- ✓ навыками схематичного изображения изучаемых структур;
- ✓ навыками демонстрации изучаемых органов и структур на муляжах и фиксированных объектах.

**Самостоятельная аудиторная работа обучающихся по теме:**

**1. Ответить на вопросы по теме занятия.**

- 1) Классификация мышц головы.
- 2) Особенности мимических мышц.
- 3) Мышцы свода черепа – места начала, прикрепления, функция.
- 4) Мышцы, окружающие глазную щель – места начала, прикрепления функция.
- 5) Мышцы, окружающие носовые отверстия – места начала, прикрепления, функция.
- 6) Мышцы, окружающие ротовую щель – места начала, прикрепления, функция.
- 7) Места начала, прикрепления и функция жевательных мышц.
- 8) Ход и прикрепление фасций головы.
- 9) Клетчаточные пространства головы, пути распространения инфекций.
- 10) Классификация мышц шеи по топографии и происхождению.
- 11) Поверхностные мышцы боковой области шеи.
- 12) Над- и подподъязычные мышцы – места начала, прикрепления, функция.
- 13) Глубокие мышцы шеи – места начала, прикрепления, функция.
- 14) Треугольники передней и боковой областей шеи, их границы.
- 15) Межлестничное и предлестничное пространства шеи.
- 16) Фасции шеи, их ход, места прикрепления. Межфасциальные пространства шеи, их практическое значение.

**2. Практическая подготовка.**

Расположение и функциональное значение мышц головы и шеи, топография шеи. Студенты с помощью учебника и атласа самостоятельно, под руководством и при консультации преподавателя на мышечном трупе, муляжах мышц и планшетах закрепляют знания по строению и анатомическим образованиям мышц головы и шеи, используя план ответа по мышцам.

**3. Ситуационные задачи для разбора на занятии**

- 1) Алгоритм разбора задач заключается в выборе правильного ответа и его пояснении.
- 2) Пример задачи с разбором по алгоритму:

Вследствие травмы возник воспалительный процесс мягких тканей между медиальной и латеральной крыловидными мышцами. В какое пространство распространится гной флегмоны межкрыловидной области при осложнении?

- A. В жевательно-нижнечелюстное пространство.
- B. В черепно-крыловидное пространство.
- C. В крыловидно-челюстное пространство.
- D. В околушное пространство.

Е. В подапоневротическое пространство.

*Выбор правильного ответа:* С. В крыловидно-челюстное пространство

*Пояснение выбранного ответа:* Межкрыловидное пространство располагается между медиальной и латеральной крыловидными мышцами. Данное пространство, в свою очередь, как и височно-крыловидное пространство, книзу продолжается в крыловидно-челюстное пространство, которое ограничено сверху – латеральной крыловидной мышцей, медиально – медиальной крыловидной мышцей и латерально – ветвью нижней челюсти. Учитывая сообщение межкрыловидного и крыловидно-челюстного пространств, распространение гнойного процесса при поражении межкрыловидной области возможно в крыловидно-челюстное клетчаточное пространство.

### 3) Задачи для самостоятельного разбора на занятии:

1. У больного верхняя бровь не поднимается вверх, не принимает дугообразную форму, не получаются поперечные складки на лбу. Какая мышца получила повреждение иннервации?

- А. Мышца гордецов  
В. Круговая мышца глаз.  
С. Затылочное брюшко надчерепной мышцы  
D. Мышца, сморщивающей брови  
Е. Лобное брюшко надчерепной мышцы \*

2. Во время ДТП водитель получил многочисленные повреждения боковой поверхности головы, среди которых был перелом скуловой дуги. Функция какой из мышц будет страдать?

- А. M. buccinator  
В. M. procerus  
С. M. risorius  
D. M. orbicularis oris  
Е. M. masseter \*

3. У больного обнаружен гнойно-воспалительный процесс в области глубокого височного пространства. В какие отделы костно-фасциальных и межмышечных пространств головы вероятно распространение воспалительного процесса?

- А. Височно-крыловидное пространство \*  
В. Поднадкостничное пространство  
С. В область жирового тельца  
D. Подапоневротическое пространство  
Е. Крылонёбную ямку

4. У пострадавшего от электротравмы в области шеи сформировался патологический фиксированный наклон головы в сторону повреждения в сочетании с поворотом головы в противоположную сторону. Какая мышца шеи подверглась рубцовым изменениям?

- А. Передняя лестничная  
В. Трапециевидная  
С. Лопаточно-подъязычная  
D. Грудино-ключично-сосцевидная \*  
Е. Двубрюшная

5. При выполнении ваго-симпатической блокады по Вишневному вводят раствор новокаина по заднему краю грудино-ключично-сосцевидной мышцы шеи выше места пересечения ее с наружной яремной веной. В пределах какого треугольника шеи выполняют блокаду?

- А. Поднижнечелюстного  
В. Ключично-лопаточного  
С. Сонного  
D. Треугольника Пирогова  
Е. Лопаточно-трапециевидного \*

### Самостоятельная внеаудиторная работа обучающихся по теме:

**1. Ознакомиться с теоретическим материалом** по теме занятия с использованием конспектов лекций и/или рекомендуемой учебной литературы.

#### 2. Ответить на вопросы для самоконтроля:

- 1) Назовите источник развития мышц головы и шеи.
- 2) Что считается собственно областью шеи в анатомии? Чем она ограничена?
- 3) Классификация мышц головы и шеи по ВНА.
- 4) Классификация фасций мышц головы и шеи по ВНА, по В.Н. Шевкуненко? В чем разница?
- 5) Какие фасции образуют оболочки, футляры для различных мышц шеи?
- 6) Какие клетчаточные пространства шеи опасны в плане распространения инфекции за пределы области? Какие неопасны? Чем они ограничены и как называются?

#### 3. Проверить свои знания с использованием тестового контроля:

1. Жевательная мышца – m. ...

- A. pterygoideus lateralis  
B. depressor labii inferioris
2. M. pterygoideus medialis нижнюю челюсть ...  
A. выдвигает вперед  
B. смещает вбок
3. В группе мимических мышц фасцию имеет musculus ...  
A. buccinators  
B. orbicularis oculi
4. Поперечные складки над переносьем формирует m. ...  
A. orbicularis oculi  
B. procerus
5. Диафрагму рта образуют – mm. ...  
A. mylohyoidei  
B. stylohyoidei
6. К processus coronoideus нижней челюсти прикрепляется m. ...  
A. pterygoideus medialis  
B. pterygoideus lateralis
7. Мимическая мышца – m. ...  
A. buccinator  
B. temporalis
- C. orbicularis oris  
D. zygomaticus major
- C. поднимает  
D. опускает
- C. orbicularis oris  
D. zygomaticus major
- C. corrigator supercili  
D. zygomaticus minor
- C. geniohyoidei  
D. digastrici
- C. temporalis  
D. masseter
- C. pterygoideus medialis  
D. pterygoideus lateralis

Ответы	1	2	3	4	5	6	7
	A	C	A	B	A	C	A

### Рекомендуемая литература:

Основная:

Краев А. В. Анатомия человека : учеб. пособие / А. В. Краев, О. В. Резцов. – 2-е изд., перераб. и доп. – М.: Изд-во БИНОМ, 2016. – 960 с.: ил.

Сапин М. Р. Анатомия человека в 2-х томах : учебник для студентов мед.вузов / М. Р. Сапин, Г. Л. Билич. – М. : ГЭОТАР-Медиа, 2015. – Т. 1. – 496 с.: ил.

Привес М. Г. Анатомия человека: учебник / М. Г. Привес, Н. К. Лысенков, В. И. Бушкович. – 12-е изд., перераб. и доп. – СПб.: ИД СПбМАПО, 2011. – 720 с.: ил.

Атлас анатомии человека: В 4-х т. / Синельников Р. Д., Синельников, Я. Р. Синельников А. Я. – М.: "Новая волна": Издатель Умеренков, 2012.

Дополнительная:

Анатомия человека учебник / под ред. Л. Л. Колесникова. – М.: ГЭОТАР-Медиа, 2014.

Билич Г. Л., Крыжановский. В. А. Анатомия человека. Атлас. В 3 томах : учебное пособие М.: ГЭОТАР-Медиа, 2013.

Мамедова С.М., Мальцева Н.Л., Андреева С.Д. Анатомическая терминология: учеб. пособие. – Киров: Гос. мед. ун-т, 2017.

Баженов Д.В., Калиниченко В.М. Анатомия головы и шеи. Введение в клиническую анатомию. – М.: ГЭОТАР-Медиа, 2014.

ЭБС «Консультант студента», сайт: [www.studmedlib.ru](http://www.studmedlib.ru)

### Тема 2.16. Мышцы верхней конечности.

**Цель:** сформировать представления о топографии и строении мышц верхней конечности.

**Задачи:**

- 1) изучить строение и топографию мышц и фасций верхней конечности;
- 2) изучить топографические образования верхней конечности – подмышечную полость, ее стенки и сообщения, межмышечные перегородки, плечемышечный канал, локтевую ямку, борозды предплечья, держатели, канал запястья, каналы сгибателей и разгибателей, синовиальные влагалища кисти.

**Обучающийся должен знать:**

- ✓ классификацию мышц плечевого пояса и свободной верхней конечности;
- ✓ начало, прикрепление, функцию мышц плечевого пояса и плеча, предплечья, кисти;
- ✓ топографические образования в области плечевого пояса и плеча, предплечья, кисти;
- ✓ фасции плечевого пояса и плеча, предплечья, кисти.

**Обучающийся должен уметь:**

- ✓ называть и показывать на препаратах отдельные мышцы плечевого пояса и плеча, предплечья, кисти;
- ✓ называть и показывать фасции, костно-фиброзные и синовиальные влагалища мышц плечевого пояса и плеча, предплечья, кисти.

**Обучающийся должен владеть:**

- ✓ культурой мышления; навыками аргументированного изложения собственной точки зрения;
- ✓ навыками чтения и письма на латинском языке анатомических терминов;
- ✓ навыками поиска медицинской информации в учебной, научной литературе, в том числе с использованием сети Интернет; навыками представления и обсуждения медицинской информации;
- ✓ навыками схематичного изображения изучаемых структур;
- ✓ навыками демонстрации изучаемых органов и структур на муляжах и фиксированных объектах.

**Самостоятельная аудиторная работа обучающихся по теме:**

**1. Ответить на вопросы по теме занятия.**

- 1) Классификация мышц верхней конечности.
- 2) Места начала, прикрепления и функция мышц плечевого пояса.
- 3) Классификация мышц плеча.
- 4) Места начала, прикрепления и функция мышц передней группы плеча.
- 5) Места начала, прикрепления и функция мышц задней группы плеча.
- 6) Границы и стенки подмышечной ямки и подмышечной полости.
- 7) Границы и содержимое трех- и четырехстороннего отверстий.
- 8) Стенки, входное и выходное отверстие канала лучевого нерва.
- 9) Границы борозд в области плеча и их содержимое.
- 10) Классификация мышц предплечья и кисти.
- 11) Места начала, прикрепления, функция мышц поверхностного слоя задней группы мышц предплечья.
- 12) Места начала, прикрепления, функция мышц глубокого слоя задней группы мышц предплечья.
- 13) Мышцы первого слоя передней группы мышц предплечья: места начала, прикрепления, функция.
- 14) Мышцы второго слоя передней группы мышц предплечья: места начала, прикрепления, функция.
- 15) Мышцы третьего и четвертого слоев передней группы мышц предплечья: места начала, прикрепления, функция.
- 16) Мышцы возвышения большого пальца: места начала, прикрепления, функция.
- 17) Мышцы возвышения мизинца: места начала, прикрепления, функция.
- 18) Мышцы средней группы кисти: места начала, прикрепления, функция.
- 19) Ход фасций предплечья и их образования.
- 20) Локтевая ямка, границы, борозды и их образования.
- 21) Образование и содержимое канала запястья.
- 22) Синовиальные влагалища ладонной поверхности кисти.
- 23) Удерживатель разгибателей. Костно-фиброзные влагалища тыльной поверхности кисти.
- 24) Синовиальные влагалища тыльной поверхности кисти.

**2. Практическая подготовка.**

Расположение и функциональное значение мышц, топография верхней конечности. Студенты с помощью учебника и атласа самостоятельно, под руководством и при консультации преподавателя на мышечном трупe, муляжах мышц и планшетах закрепляют знания по строению мышц и топографическим образованиям верхней конечности.

### 3. Ситуационные задачи для разбора на занятии

1) Алгоритм разбора задач заключается в выборе правильного ответа и его пояснении.

2) Пример задачи с разбором по алгоритму:

Вследствие травмы возник воспалительный процесс мягких тканей между медиальной и латеральной крыловидными мышцами. В какое пространство распространится гной флегмоны межкрыловидной области при осложнении?

A. В жевательно-нижнечелюстное пространство.

B. В черепо-крыловидное пространство.

C. В крыловидно-челюстное пространство.

D. В околоушное пространство.

E. В подапоневротическое пространство.

*Выбор правильного ответа:* C. В крыловидно-челюстное пространство

*Пояснение выбранного ответа:* Межкрыловидное пространство располагается между медиальной и латеральной крыловидными мышцами. Данное пространство, в свою очередь, как и височно-крыловидное пространство, книзу продолжается в крыловидно-челюстное пространство, которое ограничено сверху – латеральной крыловидной мышцей, медиально – медиальной крыловидной мышцей и латерально – ветвью нижней челюсти. Учитывая сообщение межкрыловидного и крыловидно-челюстного пространств, распространение гнойного процесса при поражении межкрыловидной области возможно в крыловидно-челюстное клетчаточное пространство.

### 3) Задачи для самостоятельного разбора на занятии:

1. После травмы больной не может отвести плечо. Нарушением функции какой мышцы это может быть вызвано?

A. M. infraspinatus

B. M. deltoideus \*

C. M. levator scapulae

D. M. teres major

E. M. subscapularis

2. Мужчина 42 лет обратился в медпункт по поводу резаной раны передней поверхности плеча.

Объективно: затруднено сгибание предплечья. Какие из названных мышц повреждены у больного?

A. M. biceps brachii, m. anconeus

B. M. brachialis, m. biceps brachii \*

C. M. coracobrachialis, m. supraspinatus

D. M. deltoideus, m. infraspinatus

E. M. deltoideus, m. biceps brachii

3. В травмпункт поступил больной, который не может разогнуть предплечье в локтевом суставе.

Какая мышца повреждена?

A. Двуглавая мышца плеча

B. Трехглавая мышца плеча \*

C. Плече-лучевая мышца

D. Клювовидно-плечевая мышца

E. Плечевая мышца

4. Больная 40 лет обратилась с жалобами на невозможность сводить и разводить пальцы кисти после травмы. Какие мышцы утратили свою функцию?

A. Поверхностный сгибатель пальцев

B. Червеобразные

C. Межкостные \*

D. Глубокий сгибатель пальцев

E. Разгибатель пальцев

5. У больного с травмой верхней конечности в участке локтевого сустава выявлен перелом медиального надмыщелка плечевой кости. Функция какой мышцы не пострадает при этой травме?

A. m. flexor carpi ulnaris

B. m. flexor carpi radialis

C. m. extensor carpi ulnaris \*

D. m. pronator teres

E. m. palmaris longus

### Самостоятельная внеаудиторная работа обучающихся по теме:

1. Ознакомиться с теоретическим материалом по теме занятия с использованием конспектов лекций и/или рекомендуемой учебной литературы.

## 2. Ответить на вопросы для самоконтроля:

- 1) Классификация и развитие мышц верхней конечности.
- 2) Начало, прикрепление, функция мышц плечевого пояса.
- 3) Начало, прикрепление, функция мышц плеча и предплечья.
- 4) Начало, прикрепление, функция мышц кисти.
- 5) Подмышечная полость, ее стенки и сообщения.
- 6) Фасции верхней конечности, межмышечные перегородки, их границы.
- 7) Плече-мышечный канал, локтевая ямка.
- 8) Каналы запястья, синовиальные влагалища кисти.

## 3. Проверить свои знания с использованием тестового контроля:

1. Сухожилие длинной головки двуглавой мышцы прикрепляется на лопатке к ...  
A. tuberculum supraglenoidale                      C. tuberculum infraglenoidale  
B. processus coracoideus                              D. acromion
2. Передние пучки m. deltoideus производят в плечевом суставе ...  
A. сгибание    C. разгибание  
B. супинацию    D. пронацию
3. Vagina synovialis communis mm. flexorum охватывает ... сухожилий.  
A. 5    C. 8  
B. 6    D. 10
4. Foramen quadrilaterum et trilaterum подмышечной полости разделены ...  
A. caput longum m. triceps brachii              C. m. coracobrachialis  
B. caput breve m. biceps brachii              D. m. teres minor
5. Локтевая ямка латерально ограничена m. ...  
A. coracobrachialis                                      C. biceps brachii  
B. brachioradialis                                      D. extensor carpi radialis
6. Мышцы предплечья передней группы поверхностного слоя начинаются от ... плечевой кости.  
A. блока    C. латерального надмыщелка  
B. головочки    D. медиального надмыщелка
7. Устанавливает лучевую кость в положении, среднем между пронацией и супинацией – m.  
A. brachioradialis                                      C. supinator  
B. biceps brachii    D. pronator teres
8. Две головки имеет m. ...  
A. extensor pollicis brevis                              C. flexor pollicis brevis  
B. flexor pollicis longus                              D. abductor pollicis longus

Ответы	1	2	3	4	5	6	7	8
	A	A D	C	A	B	D	A	C

## Рекомендуемая литература:

Основная:

Краев А. В. Анатомия человека : учеб. пособие / А. В. Краев, О. В. Резцов. – 2-е изд., перераб. и доп. – М.: Изд-во БИНОМ, 2016. – 960 с.: ил.

Сапин М. Р. Анатомия человека в 2-х томах : учебник для студентов мед.вузов / М. Р. Сапин, Г. Л. Билич. – М. : ГЭОТАР-Медиа, 2015. – Т. 1. – 496 с.: ил.

Привес М. Г. Анатомия человека: учебник / М. Г. Привес, Н. К. Лысенков, В. И. Бушкович. – 12-е изд., перераб. и доп. – СПб.: ИД СПбМАПО, 2011. – 720 с.: ил.

Атлас анатомии человека: В 4-х т. / Синельников Р. Д., Синельников, Я. Р. Синельников А. Я. – М.: "Новая волна": Издатель Умеренков, 2012.

Дополнительная:

Анатомия человека учебник / под ред. Л. Л. Колесникова. – М.: ГЭОТАР-Медиа, 2014.

Билич Г. Л., Крыжановский. В. А. Анатомия человека. Атлас. В 3 томах : учебное пособие М.: ГЭОТАР-Медиа, 2013.

Мамедова С.М., Мальцева Н.Л., Андреева С.Д. Анатомическая терминология: учеб. пособие.  
– Киров: Гос. мед. ун-т, 2017.

ЭБС «Консультант студента», сайт: [www.studmedlib.ru](http://www.studmedlib.ru)

## **Тема 2.17. Мышцы нижней конечности.**

**Цель:** сформировать представления о топографии и строении мышц верхней конечности.

### **Задачи:**

изучить строение мышц нижней конечности;

изучить фасции и топографические образований таза, бедра, голени, стопы.

### **Обучающийся должен знать:**

- ✓ классификацию мышц таза, бедра, голени и стопы;
- ✓ начало, прикрепление, функцию мышц таза и бедра;
- ✓ фасции таза и бедра;
- ✓ места начала, прикрепления, функции мышц голени и стопы;
- ✓ анатомо-топографические образования в области таза, бедра, голени и стопы.

### **Обучающийся должен уметь:**

- ✓ называть и показывать на препаратах отдельные мышцы таза, бедра, голени и стопы;
- ✓ находить и показывать на препаратах анатомо-топографические образования области таза, бедра, голени и стопы;
- ✓ препарировать мышцы нижней конечности;

### **Обучающийся должен владеть:**

- ✓ культурой мышления; навыками аргументированного изложения собственной точки зрения;
- ✓ навыками чтения и письма на латинском языке анатомических терминов;
- ✓ навыками поиска медицинской информации в учебной, научной литературе, в том числе с использованием сети Интернет; навыками представления и обсуждения медицинской информации;
- ✓ навыками схематичного изображения изучаемых структур;
- ✓ навыками демонстрации изучаемых органов и структур на муляжах и фиксированных объектах.

## **Самостоятельная аудиторная работа обучающихся по теме:**

### **1. Ответить на вопросы по теме занятия.**

- 1) Наружная группа мышц таза – места начала, прикрепления, функция.
- 2) Внутренняя группа мышц таза – места начала, прикрепления, функция.
- 3) Места начала, прикрепления, функция мышц передней группы бедра.
- 4) Начало, прикрепление, функция мышц задней группы бедра.
- 5) Начало, прикрепление, функция мышц медиальной группы бедра.
- 6) Ход фасций таза и бедра.
- 7) Над- и подгрушевидные отверстия, запирающий канал, их границы и образования.
- 8) Сосудистая и мышечная лакуны – их образование и содержимое.
- 9) Бедренный треугольник и подвздошно-гребенчатая борозда.
- 10) Стенки, входное и выходное отверстия приводящего канала, содержимое.
- 11) Бедренный канал: его стенки, образования, содержимое.
- 12) Мышцы голени, их классификация.
- 13) Поверхностный слой мышц задней группы голени, места начала, прикрепления, функция.
- 14) Глубокий слой мышц задней группы голени, места начала, прикрепления, функция.
- 15) Латеральная группа мышц голени, место начала, прикрепления, функция.
- 16) Передняя группа мышц голени, места начала, прикрепления, функция.

- 17) Подошвенные мышцы, места начала, прикрепления, функция.
- 18) Мышцы тыла стопы, места начала, прикрепления, функция.
- 19) Границы и содержимое подколенной ямки.
- 20) Голеноподколенный канал, его стенки и отверстия.
- 21) Верхний и нижний мышечно-малоберцовые каналы, их стенки, содержимое.
- 22) Подошвенные борозды.

## 2. Практическая подготовка.

Расположение и функциональное значение мышц, топография нижней конечности. Студенты с помощью учебника и атласа самостоятельно под руководством и при консультации преподавателя на мышечном трупe, муляжах мышц и планшетах закрепляют знания, полученные при изучении мышц нижней конечности, используя план ответа по мышцам.

## 3. Ситуационные задачи для разбора на занятии

- 1) Алгоритм разбора задач заключается в выборе правильного ответа и его пояснении.
- 2) Пример задачи с разбором по алгоритму:

Вследствие травмы возник воспалительный процесс мягких тканей между медиальной и латеральной крыловидными мышцами. В какое пространство распространится гной флегмоны межкрыловидной области при осложнении?

- A. В жевательно-нижнечелюстное пространство.
- B. В черепо-крыловидное пространство.
- C. В крыловидно-челюстное пространство.
- D. В околоушное пространство.
- E. В подапоневротическое пространство.

*Выбор правильного ответа:* C. В крыловидно-челюстное пространство

*Пояснение выбранного ответа:* Межкрыловидное пространство располагается между медиальной и латеральной крыловидными мышцами. Данное пространство, в свою очередь, как и височно-крыловидное пространство, книзу продолжается в крыловидно-челюстное пространство, которое ограничено сверху – латеральной крыловидной мышцей, медиально – медиальной крыловидной мышцей и латерально – ветвью нижней челюсти. Учитывая сообщение межкрыловидного и крыловидно-челюстного пространств, распространение гнойного процесса при поражении межкрыловидной области возможно в крыловидно-челюстное клетчаточное пространство.

- 3) Задачи для самостоятельного разбора на занятии:

1. Большая прооперирована по поводу бедренной грыжи. Где проецируются входные ворота для этой грыжи?

- |                              |                       |
|------------------------------|-----------------------|
| A. Лобковый участок симфиза. | B. Бедренный канал    |
| C. Паховый участок           | D. Бедренное кольцо * |
| E. Седалищный участок        |                       |

2. После падения больной стал жаловаться на невозможность разогнуть ногу в коленном суставе. Какие мышцы повреждены?

- |                            |                                |
|----------------------------|--------------------------------|
| A. Полусухожильная         | B. Четырехглавая мышца бедра * |
| C. Полуперепончатая        | D. Двуглавая мышца бедра       |
| E. Трёхглавая мышца голени |                                |

3. В клинику скорой помощи поступил больной с ножевым ранением левой поясничной области. В ходе операции хирург установил, что внутренние органы не повреждены, но лезвие ножа повредило одну из мышц почечного ложа. Назовите эту мышцу.

- |                                |                                  |
|--------------------------------|----------------------------------|
| A. Наружная косая мышца живота | B. Малая поясничная мышца        |
| C. Выпрямитель позвоночника    | D. Внутренняя косая мышца живота |
| E. Большая поясничная мышца *  |                                  |

## Самостоятельная внеаудиторная работа обучающихся по теме:

**1. Ознакомиться с теоретическим материалом** по теме занятия с использованием конспектов лекций и/или рекомендуемой учебной литературы.

## 2. Ответить на вопросы для самоконтроля:

- 1) Классификация мышц таза.

- 2) Классификация мышц бедра.
- 3) Топографические образования нижней конечности.

**3. Проверить свои знания с использованием тестового контроля:**

1. Через foramen ischiadicum majus проходит m. ...
 

A. piriformis	C. quadratus femoris
B. obturatorius internus	D. obturatorius externus
2. От spina iliaca anterior inferior начинается – m. ...
 

A. rectus femoris	C. pectineus
B. Sartorius	D. vastus intermedius
3. Сухожилие m. quadriceps femoris переходит в lig. ...
 

A. collaterale tibiale	C. popliteum obliquum
B. collaterali fibulare	D. patellae
4. M. quadriceps femoris в коленном суставе производит ...
 

A. супинацию	C. разгибание
B. пронацию	D. сгибание
5. Pes anserinus profundus образует сухожилие – m. ...
 

A. semimembranosus	C. semitendinosus
B. Sartorius	D. gracilis
6. К головке малоберцовой кости прикрепляется – m. ...
 

A. semimembranosus	C. semitendinosus
B. biceps femoris	D. gracilis
7. Ахиллово сухожилие прикрепляется к ...
 

A. бугру пяточной кости	C. головке таранной кости
B. блоку таранной кости	D. медиальной клиновидной кости
8. Пространство под паховой связкой на две лакуны делит ...
 

A. lig. lacunare	C. lig. pectineale
B. arcus iliopectineus	D. margo falciformis

Ответы	1	2	3	4	5	6	7	8
	A	A	D	C	A	B	A	B

**Рекомендуемая литература:**

Основная:

Краев А. В. Анатомия человека : учеб. пособие / А. В. Краев, О. В. Резцов. – 2-е изд., перераб. и доп. – М.: Изд-во БИНОМ, 2016. – 960 с.: ил.

Сапин М. Р. Анатомия человека в 2-х томах : учебник для студентов мед.вузов / М. Р. Сапин, Г. Л. Билич. – М. : ГЭОТАР-Медиа, 2015. – Т. 1. – 496 с.: ил.

Привес М. Г. Анатомия человека: учебник / М. Г. Привес, Н. К. Лысенков, В. И. Бушкович. – 12-е изд., перераб. и доп. – СПб.: ИД СПбМАПО, 2011. – 720 с.: ил.

Атлас анатомии человека: В 4-х т. / Синельников Р. Д., Синельников, Я. Р. Синельников А. Я. – М.: "Новая волна": Издатель Умеренков, 2012.

Дополнительная:

Анатомия человека учебник / под ред. Л. Л. Колесникова. – М.: ГЭОТАР-Медиа, 2014.

Билич Г. Л., Крыжановский. В. А. Анатомия человека. Атлас. В 3 томах : учебное пособие М.: ГЭОТАР-Медиа, 2013.

Мамедова С.М., Мальцева Н.Л., Андреева С.Д. Анатомическая терминология: учеб. пособие. – Киров: Гос. мед. ун-т, 2017.

ЭБС «Консультант студента», сайт: [www.studmedlib.ru](http://www.studmedlib.ru)

**Тема 2.18. Итоговый опрос по миологии.**

**Цель:** закрепить и систематизировать изученный материал по разделу «Миология».

**Задачи:**

- 1) Систематизировать и закрепить знания, полученные при изучении раздела «Миология».

2) Определить уровень теоретических знаний и практических умений по разделу «Миология».

**Обучающийся должен знать:**

- ✓ лекционный и теоретический материал.
- ✓ названия анатомических образований на латинском и русском языках, анатомические детали строения, топографию изученных образований и структур по разделу «Миология»;
- ✓ развитие мышц, а также некоторые аномалии их развития.

**Обучающийся должен уметь:**

- ✓ давать характеристику мышц различных отделов;
- ✓ показывать анатомические детали строения и топографию изученных образований и структур по разделу «Миология».

**Обучающийся должен владеть:**

- ✓ культурой мышления; навыками аргументированного изложения собственной точки зрения;
- ✓ навыками чтения и письма на латинском языке анатомических терминов;
- ✓ навыками поиска медицинской информации в учебной, научной литературе, в том числе с использованием сети Интернет; навыками представления и обсуждения медицинской информации;
- ✓ навыками схематичного изображения изучаемых структур;
- ✓ навыками демонстрации изучаемых органов и структур на муляжах и фиксированных объектах.

**Самостоятельная аудиторная работа обучающихся по теме:**

**Контроль знаний на отчетном занятии осуществляется в 3 этапа:**

1. Тестовый контроль знаний студентов (проводится в аудитории кафедры анатомии по тестовым заданиям на бумажных носителях).
2. Прием практических навыков на препаратах и муляжах, во время которого студенты демонстрируют навыки и умения, полученные во время аудиторной и внеаудиторной работы, в том числе из списка установленного перечня практических навыков к экзамену.
3. Ответ на теоретические вопросы, задаваемые преподавателем по его усмотрению, из числа наиболее значимых и рассмотренных на практических занятиях по остеологии и синдесмологии, а также по лекционному материалу или из числа установленного перечня теоретических вопросов к зачету.

Итоговая оценка заносится в журнал текущей успеваемости. Студентам, получившим неудовлетворительные оценки, назначается время для передачи отчета по данному разделу.

**Перечень теоретических вопросов**

1. Классификация мышц.
2. Мышца как орган.
3. Строение мышцы. Вспомогательный аппарат мышцы.
4. Биомеханика мышцы: оси движения, степени свободы, кинематические цепи.
5. Мышцы и кости как рычаги.
6. Центр тяжести головы, центр тяжести тела, их значение.
7. Сила мышц и факторы, определяющие силы.
8. Работа мышц. Виды работы.
9. Регионы головы, шеи, туловища, промежности.
10. Мимические мышцы.
11. Биомеханика височно-нижнечелюстного сустава и строение жевательных мышц.
12. Топография шеи.
13. Диафрагма.
14. Паховый канал.
15. Белая линия живота. Пупочное кольцо.
16. Влагалище прямой мышцы живота (поперечный срез прямой мышцы живота на трех

уровнях).

17. Собственные (аутохтонные) мышцы спины и их функция.
18. Биомеханика кисти.
19. Топография верхней конечности (ямки, борозды, каналы, треугольники).
20. Топография верхней конечности (синовиальные влагалища).
21. Биомеханика стопы.

### **Самостоятельная внеаудиторная работа обучающихся по теме:**

**1. Вспомнить теоретический материал** по разделу «Миология» с использованием конспектов лекций и/или рекомендуемой учебной литературы.

**2. Ответить на вопросы для самоконтроля**, используя методические указания к темам 2.13-2.17.

**3. Проверить свои знания** с использованием тестового контроля в методических указаниях к темам 2.13-2.17.

**4. Подготовить реферат** студентам, имеющим пропуски лекций. Перечень тем рефератов, порядок написания, оформления и защиты смотри в Приложении Б.

### **Рекомендуемая литература:**

Основная:

Краев А. В. Анатомия человека : учеб. пособие / А. В. Краев, О. В. Резцов. – 2-е изд., перераб. и доп. – М.: Изд-во БИНОМ, 2016. – 960 с.: ил.

Сапин М. Р. Анатомия человека в 2-х томах : учебник для студентов мед.вузов / М. Р. Сапин, Г. Л. Билич. – М. : ГЭОТАР-Медиа, 2015. – Т. 1. – 496 с.: ил.

Привес М. Г. Анатомия человека: учебник / М. Г. Привес, Н. К. Лысенков, В. И. Бушкович. – 12-е изд., перераб. и доп. – СПб.: ИД СПбМАПО, 2011. – 720 с.: ил.

Атлас анатомии человека: В 4-х т. / Синельников Р. Д., Синельников, Я. Р. Синельников А. Я. – М.: "Новая волна": Издатель Умеренков, 2012.

Дополнительная:

Анатомия человека учебник / под ред. Л. Л. Колесникова. – М.: ГЭОТАР-Медиа, 2014.

Билич Г. Л., Крыжановский. В. А. Анатомия человека. Атлас. В 3 томах : учебное пособие М.: ГЭОТАР-Медиа, 2013

ЭБС «Консультант студента», сайт: [www.studmedlib.ru](http://www.studmedlib.ru)

## **Раздел 3. Центральная нервная система и эстеziология**

### **Тема 3.1. Спинной мозг.**

**Цель:** Сформировать представления о развитии и общей организации центральной нервной системы, а также топографии и строении спинного мозга и его оболочек.

**Задачи:**

- 1) изучить внешнее и внутреннее строение спинного мозга, его топографию и оболочки;
- 2) рассмотреть формирование спинномозгового нерва;
- 3) изучить отделы головного мозга на сагиттальном срезе, оболочки и межоболочечные пространства, образование и пути оттока спинномозговой жидкости.

**Обучающийся должен знать:**

- ✓ развитие и общие принципы строения ЦНС;
- ✓ топографию, наружное и внутреннее строение спинного мозга;
- ✓ оболочки спинного и головного мозга, их особенности;
- ✓ межоболочечные пространства спинного мозга;
- ✓ сегментарное строение спинного мозга;
- ✓ принцип образования спинномозгового нерва;
- ✓ расположение образований головного мозга на его нижней поверхности и сагиттальном разрезе.

**Обучающийся должен уметь:**

- ✓ называть основные этапы развития ЦНС;
- ✓ находить и показывать на препаратах и муляжах спинного мозга элементы его внешнего и внутреннего строения;
- ✓ находить, называть и показывать на схемах и рисунках белое и серое вещество спинного мозга, канатики, столбы, рога;
- ✓ схематично рисовать оболочки спинного мозга и межоболочечные пространства;
- ✓ рисовать простую и сложную рефлекторную дугу;
- ✓ называть и показывать на препаратах оболочки головного мозга, паутинные цистерны, отростки и синусы твердой мозговой оболочки;
- ✓ называть и показывать на препаратах образования головного мозга на нижней поверхности (основании мозга) и на сагиттальном разрезе.

**Обучающийся должен владеть:**

- ✓ культурой мышления; навыками аргументированного изложения собственной точки зрения;
- ✓ навыками чтения и письма на латинском языке анатомических терминов;
- ✓ навыками поиска медицинской информации в учебной, научной литературе, в том числе с использованием сети Интернет; навыками представления и обсуждения медицинской информации;
- ✓ навыками схематичного изображения изучаемых структур;
- ✓ навыками демонстрации изучаемых органов и структур на муляжах и фиксированных объектах.

**Самостоятельная аудиторная работа обучающихся по теме:****1. Ответить на вопросы по теме занятия.**

- 1) Классификация нервных клеток.
- 2) Понятие рецептора и синапса, их классификация.
- 3) Строение серого и белого вещества, типы расположения нервных клеток.
- 4) Простая и сложная рефлекторная дуга.
- 5) Развитие спинного мозга
- 6) Топография спинного мозга.
- 7) Наружное строение спинного мозга.
- 8) Внутреннее строение спинного мозга (топография серого и белого вещества).
- 9) Понятие о сегменте спинного мозга.
- 10) Формирование спинномозговых нервов.
- 11) Оболочки спинного мозга (твердая, паутинная и сосудистая оболочки мозга).
- 12) Межоболочечные пространства.
- 13) Развитие головного мозга.
- 14) Наружное строение головного мозга.
- 15) Отделы головного мозга.
- 16) Образования, находящиеся на нижней поверхности (основании) головного мозга.
- 17) Образования на сагиттальном срезе медиальной поверхности головного мозга.
- 18) Оболочки головного мозга, отростки твердой оболочки головного мозга.
- 19) Синусы твердой мозговой оболочки. Их функциональное значение.
- 20) Цистерны подпаутинного пространства.
- 21) Пространства между оболочками головного мозга и их содержимое.

**2. Практическая подготовка.**

Дифференцировка отделов и структур спинного мозга. Студенты с помощью учебника и атласа самостоятельно, под руководством и при консультации преподавателя на влажных препаратах,

муляжах и планшетах закрепляют знания, полученные при изучении топографии и строения спинного мозга. Студенты на занятии рисуют в тетради схемы: сегмент спинного мозга; топография оболочек и межоболочечных пространств спинного мозга.

### **3. Задания для групповой работы.**

Рассмотреть в группах примеры спинномозговых рефлексов (например, коленный, ахиллов, бицепитальный, трицепитальный, брюшной и др.), составить рефлекторные дуги.

### **4. Ситуационные задачи для разбора на занятии.**

1) Алгоритм разбора задач заключается в выборе правильного ответа и его пояснении.

2) Пример задачи с разбором по алгоритму:

Чтобы взять спинномозговую жидкость для исследования врач должен сделать пункцию подпаутинного пространства спинного мозга. Между какими позвонками надо ввести иглу, чтобы не повредить спинной мозг?

А. Между XI и XII грудными позвонками.

В. Между III и IV поясничными позвонками.

С. Между XII грудным и I поясничными позвонками.

Д. Между I и II поясничными позвонками.

Е. Между IV и V грудными позвонками.

*Выбор правильного ответа:* В. Между III и IV поясничными позвонками.

*Пояснение выбранного ответа:* спинной мозг заканчивается на уровне II поясничного позвонка, введение пункционной иглы с минимальным риском травматизации вещества спинного мозга производится ниже этого уровня между III и IV поясничными позвонками.

3) Задачи для самостоятельного разбора на занятии:

1. Ребенку поставлен диагноз «полиомиелит». Заболевание сопровождается нарушением функции двигательного аппарата. Деструкцией каких нервных структур можно объяснить эти нарушения?

А. Нейронов, составляющих серое вещество задних рогов спинного мозга.

В. Нейронов таламуса.

С. Нейронов, составляющих серое вещество передних рогов спинного мозга \*

Д. Нейронов, составляющих серое вещество боковых рогов спинного мозга.

Е. Задних корешков.

2. При нырянии в воду был травмирован позвоночник и наступил полный паралич верхних и нижних конечностей. Какой отдел позвоночника и спинного мозга скорее всего был травмирован?

А. Крестцовый отдел

В. Грудной отдел

С. Поясничный отдел

Д. Шейный отдел \*

Е. Поясничный и крестцовый отделы

3. У 36-летнего пациента после травмы возник паралич мышц конечностей справа, утрата болевой и температурной чувствительности слева, частичное снижение тактильной чувствительности с обеих сторон, для поражения какого отдела мозга указанные изменения являются наиболее характерными?

А. Передних столбов серого вещества спинного мозга

В. Задних столбов серого вещества спинного мозга

С. Двигательной зоны коры головного мозга слева

Д.левой половины спинного мозга

Е. Правой половины спинного мозга \*

### **Самостоятельная внеаудиторная работа обучающихся по теме:**

**1. Ознакомиться с теоретическим материалом** по теме занятия с использованием конспектов лекций и/или рекомендуемой учебной литературы.

### **2. Ответить на вопросы для самоконтроля.**

1) Топография спинного мозга.

2) Наружное строение спинного мозга.

3) Серое и белое вещество спинного мозга.

4) Формирование спинномозговых нервов.

5) Оболочки спинного и головного мозга.

- 6) Развитие спинного и головного мозга.
- 7) Отделы головного мозга.
- 8) Образования, находящиеся на нижней поверхности (основании) головного мозга.
- 9) Образования на сагиттальном срезе медиальной поверхности головного мозга.
- 10) Места выхода на основании мозга черепных нервов.

### 3. Проверить свои знания с использованием тестового контроля.

1. Укажите анатомические образования, которые входят в состав простейшей рефлекторной дуги.
 

А. афферентный нейрон	С. вставочный нейрон
В. кондукторный нейрон	Д. эфферентный нейрон
2. Между оболочками спинного мозга во фронтальной плоскости между передними и задними корешками проходит lig. ...
 

А. denticulatum	С. pectineale
В. lacunare	Д. alare место
3. Укажите анатомические образования, которые образуют спинномозговой нерв.
 

А. задний канатик спинного мозга	С. передний корешок спинномозгового нерва
В. боковой канатик спинного мозга	Д. задний корешок спинномозгового нерва
4. Где в сером веществе спинного мозга располагаются тела двигательных соматических нейронов.
 

А. передние рога	С. боковые рога
В. задние рога	Д. центральное промежуточное вещество
5. Укажите сегменты спинного мозга, в которых имеются боковые столбы.
 

А. верхние шейные сегменты	С. верхние грудные сегменты
В. нижние грудные сегменты	Д. верхние поясничные сегменты
6. Чувствительные нейроны g.spinale по строению
 

А. псевдоуниполярные	С. униполярные
В. биполярные	Д. мультиполярные
7. Укажите анатомические образования, имеющиеся в промежуточной зоне спинного мозга.
 

А. центральное ядро	С. грудное ядро
В. центральное (медиальное) вещество	Д. ретикулярная формация
8. Укажите ядра, имеющиеся в составе задних рогов.
 

А. грудное ядро	С. собственные ядра
В. задне-латеральное ядро	Д. центральное ядро

Ответы	1	2	3	4	5	6	7	8
	AD	A	CD	A	BCD	A	BD	AC

### Рекомендуемая литература:

Основная:

Краев А. В. Анатомия человека : учеб. пособие / А. В. Краев, О. В. Резцов. – 2-е изд., перераб. и доп. – М.: Изд-во БИНОМ, 2016. – 960 с.: ил.

Сапин М. Р. Анатомия человека в 2-х томах : учебник для студентов мед.вузов / М. Р. Сапин, Г. Л. Билич. – М. : ГЭОТАР-Медиа, 2015. – Т. 1. – 496 с.: ил.

Привес М. Г. Анатомия человека: учебник / М. Г. Привес, Н. К. Лысенков, В. И. Бушкович. – 12-е изд., перераб. и доп. – СПб.: ИД СПбМАПО, 2011. – 720 с.: ил.

Атлас анатомии человека: В 4-х т. / Синельников Р. Д., Синельников, Я. Р. Синельников А. Я. – М.: "Новая волна": Издатель Умеренков, 2012.

Дополнительная:

Анатомия человека учебник / под ред. Л. Л. Колесникова. – М.: ГЭОТАР-Медиа, 2014.

Мамедова С.М., Мальцева Н.Л., Андреева С.Д. Анатомическая терминология: учеб. пособие. – Киров: Гос. мед. ун-т, 2017.

Сапин М.Р. Анатомия и топография нервной системы: учеб. пособие / М. Р. Сапин, Д. Б. Никитюк, С. В. Клочкова. – М. : ГЭОТАР-Медиа, 2016.

ЭБС «Консультант студента», сайт: [www.studmedlib.ru](http://www.studmedlib.ru)

### **Тема 3.2. Продолговатый и задний мозг.**

**Цель:** Сформировать представления о строении и функциональном значении продолговатого и заднего мозга.

#### **Задачи:**

- 1) изучить общее строение головного мозга на сагиттальном разрезе;
- 2) изучить внешнее и внутреннее строение, функциональное значение продолговатого мозга и моста;
- 2) изучить внешнее и внутреннее строение, функциональное значение мозжечка;
- 3) изучить образование и значение полостей продолговатого и заднего мозга.

#### **Обучающийся должен знать:**

- ✓ этапы развития головного мозга;
- ✓ внешнее и внутреннее строение продолговатого мозга, моста и мозжечка;
- ✓ какие структуры относятся к перешейку ромбовидного мозга;
- ✓ проводящие пути продолговатого мозга, моста и мозжечка;
- ✓ стенки и сообщения четвертого желудочка;
- ✓ строение ромбовидной ямки, ее рельеф;
- ✓ проекцию ядер черепных нервов на ромбовидную ямку;
- ✓ проводящие пути, проходящие в продолговатом и заднем мозге;
- ✓ ретикулярная формация ствола головного мозга, основные черты её строения.

#### **Обучающийся должен уметь:**

- ✓ называть и показывать на препаратах изучаемые структуры продолговатого, заднего, среднего мозга и анатомические детали их строения;
- ✓ называть и показывать на препаратах образования ромбовидной ямки и места проекции на нее ядер черепных нервов;
- ✓ рисовать схему топографии ядер черепно-мозговых нервов в ромбовидной ямке;
- ✓ рисовать схему топографии серого и белого вещества продолговатого мозга, моста, мозжечка.

#### **Обучающийся должен владеть:**

- ✓ культурой мышления; навыками аргументированного изложения собственной точки зрения;
- ✓ навыками чтения и письма на латинском языке анатомических терминов;
- ✓ навыками поиска медицинской информации в учебной, научной литературе, в том числе с использованием сети Интернет; навыками представления и обсуждения медицинской информации;
- ✓ навыками схематичного изображения изучаемых структур;
- ✓ навыками демонстрации изучаемых органов и структур на муляжах и фиксированных объектах.

### **Самостоятельная аудиторная работа обучающихся по теме:**

#### **1. Ответить на вопросы по теме занятия.**

- 1) Наружное строение продолговатого мозга.
- 2) Внутреннее строение продолговатого мозга.
- 3) Наружное строение моста.
- 4) Внутреннее строение моста. Трапециевидное тело.
- 5) Наружное строение мозжечка.
- 6) Ядра мозжечка, их топография. Белое вещество мозжечка.
- 7) Границы четвертого желудочка, его сообщения.
- 8) Границы и образования ромбовидной ямки.
- 9) Проекция ядер черепных нервов на ромбовидную ямку.
- 10) Границы и структуры заднего мозга.
- 11) Образования перешейка ромбовидного мозга.
- 12) Наружное строение среднего мозга (крыша и ножки среднего мозга).

- 13) Внутреннее строение среднего мозга (на уровне верхних и нижних холмиков четверохолмия).
- 14) Ретикулярная формация ствола головного мозга, основные черты её строения.

## 2. Практическая подготовка.

Дифференцировка отделов и структур головного мозга. Студенты с помощью учебника и атласа самостоятельно, под руководством и при консультации преподавателя на влажных препаратах, муляжах и планшетах головного мозга закрепляют знания по топографии и строению продолговатого мозга, моста, мозжечка, среднего мозга, отвечая на вопросы преподавателя. Студенты на занятии рисуют в тетради схемы: топографии серого и белого вещества продолговатого мозга, моста, мозжечка, среднего мозга на уровнях верхних и нижних холмиков; топографии ядер черепно-мозговых нервов на ромбовидную ямку.

## 3. Ситуационные задачи для разбора на занятии.

- 1) Алгоритм разбора задач заключается в выборе правильного ответа и его пояснении.
- 2) Пример задачи с разбором по алгоритму:

Чтобы взять спинномозговую жидкость для исследования врач должен сделать пункцию подпаутинного пространства спинного мозга. Между какими позвонками надо ввести иглу, чтобы не повредить спинной мозг?

- A. Между XI и XII грудными позвонками.
- B. Между III и IV поясничными позвонками.
- C. Между XII грудным и I поясничными позвонками.
- D. Между I и II поясничными позвонками.
- E. Между IV и V грудными позвонками.

*Выбор правильного ответа:* B. Между III и IV поясничными позвонками.

*Пояснение выбранного ответа:* спинной мозг заканчивается на уровне II поясничного позвонка, введение пункционной иглы с минимальным риском травматизации вещества спинного мозга производится ниже этого уровня между III и IV поясничными позвонками.

- 3) Задачи для самостоятельного разбора на занятии:

1. При обследовании больного с нарушением слуховой функции было установлено, что патологический процесс локализован на уровне формирования латеральной петли. Какой отдел мозга поврежден?

- A. Шейный отдел спинного мозга
- B. Задний мозг (мост) \*
- C. Грудной отдел спинного мозга
- D. Продолговатый мозг
- E. Средний мозг

2. У больного обнаружено нарушение движений в виде расстройств их координации, затруднения в удержании равновесия при стоянии и ходьбе. О поражении каких образований центральной нервной системы скорее всего свидетельствуют эти симптомы?

- A. О поражении коры полушарий головного мозга в области передней центральной извилины
- B. О поражении двигательных ядер спинного мозга
- C. О поражении передних канатиков белого вещества спинного мозга
- D. О поражении мозжечка и его проводящих путей \*
- E. О поражении красных ядер среднего мозга

3. У больного вследствие отравления неизвестным ядохимикатом наблюдается мозжечковая атаксия с потерей равновесия тела. Какое из ядер мозжечка поражено в данном случае?

- A. Зубчатое ядро
- B. Корковидное ядро
- C. Ядро шатра \*
- D. Шаровидное ядро
- E. Все ядра

## 4. Задания для групповой работы

Внутри групп проверить изображение проекции ядер на ромбовидную ямку, сформулировать вопросы для обсуждения с другими группами.

## Самостоятельная внеаудиторная работа обучающихся по теме:

1. Ознакомиться с теоретическим материалом по теме занятия с использованием конспектов лекций и/или рекомендуемой учебной литературы.

## 2. Ответить на вопросы для самоконтроля.

- 1) Сравнить строение продолговатого мозга и моста.
- 2) Сравнить строение продолговатого и спинного мозга.
- 3) Особенности образования трапециевидного тела.
- 4) Кора и ядра мозжечка, их топография.
- 5) Белое вещество мозжечка.
- 6) Границы четвертого желудочка, его сообщения.
- 7) Границы и образования ромбовидной ямки.
- 8) Проекция ядер черепных нервов на ромбовидную ямку.
- 9) Где находятся I, II, III нейроны путей Голля-Бурдаха?
- 10) Ретикулярная формация ствола головного мозга, основные черты её строения.

## 3. Проверить свои знания с использованием тестового контроля.

1. Укажите анатомические образования, относящиеся к перешейку ромбовидного мозга.  
А. верхний мозговой парус  
В. верхние ножки мозжечка  
С. треугольник петли  
D. ручки нижних холмиков
2. Укажите анатомические образования, разделяющие мост на покрывку и основание.  
А. медиальная петля  
В. спинномозговая петля  
С. трапециевидное тело  
D. поперечные волокна моста
3. Укажите черепные нервы, ядра которых располагаются в мосту.  
А. VII пара черепных нервов  
В. VI пара черепных нервов  
С. IX пара черепных нервов  
D. X пара черепных нервов
4. Укажите область расположения волокон латеральной (слуховой) петли.  
А. верхние ножки мозжечка  
В. нижние ножки мозжечка  
С. верхний мозговой парус  
D. треугольник петли
5. Укажите ядра, имеющиеся у мозжечка.  
А. пробковидное ядро  
В. ядро шатра  
С. ядро ретикулярной формации  
D. заднее ядро трапециевидного тела
6. Укажите отделы головного мозга, которые соединяют средние ножки мозжечка.  
А. средний мозг  
В. мозжечок  
С. продолговатый мозг  
D. мост
7. Corpus trapezoidеum состоит из волокон ... пути.  
А. зрительного  
В. слухового  
С. вкусового  
D. обонятельного
8. Tractus. spinocerebellaris posterior является  
А. проприоцептивным  
В. экстрапирамидным  
С. пирамидным  
D. общей чувствительности

Ответы	1	2	3	4	5	6	7	8
	А В С	С	А В	D	А В	В D	В	А

## Рекомендуемая литература:

### Основная:

Краев А. В. Анатомия человека : учеб. пособие / А. В. Краев, О. В. Резцов. – 2-е изд., перераб. и доп. – М.: Изд-во БИНОМ, 2016. – 960 с.: ил.

Сапин М. Р. Анатомия человека в 2-х томах : учебник для студентов мед.вузов / М. Р. Сапин, Г. Л. Билич. – М. : ГЭОТАР-Медиа, 2015. – Т. 1. – 496 с.: ил.

Привес М. Г. Анатомия человека: учебник / М. Г. Привес, Н. К. Лысенков, В. И. Бушкович. – 12-е изд., перераб. и доп. – СПб.: ИД СПбМАПО, 2011. – 720 с.: ил.

Атлас анатомии человека: В 4-х т. / Синельников Р. Д., Синельников, Я. Р. Синельников А. Я. – М.: "Новая волна": Издатель Умеренков, 2012.

### Дополнительная:

Анатомия человека учебник / под ред. Л. Л. Колесникова. – М.: ГЭОТАР-Медиа, 2014.

Мамедова С.М., Мальцева Н.Л., Андреева С.Д. Анатомическая терминология: учеб. пособие. – Киров: Гос. мед. ун-т, 2017.

Сапин М.Р. Анатомия и топография нервной системы: учеб. пособие / М. Р. Саин, Д. Б. Никитюк, С. В. Клочкова. – М. : ГЭОТАР-Медиа, 2016.

ЭБС «Консультант студента», сайт: [www.studmedlib.ru](http://www.studmedlib.ru)

### **Тема 3.3. Средний и промежуточный мозг.**

**Цель:** Сформировать представления о строении и функциональном значении среднего и промежуточного мозга.

#### **Задачи:**

- 1) изучить строение, топографию и функциональное значение среднего мозга;
- 2) изучить строение, топографию и функциональное значение промежуточного мозга;
- 3) изучить образование и значение полостей среднего и промежуточного мозга.

#### **Обучающийся должен знать:**

- ✓ строение среднего мозга, ядра и проводящие пути;
- ✓ отделы промежуточного мозга и структуры к ним относящиеся;
- ✓ стенки и сообщения третьего желудочка, пути движения ликвора в нем;
- ✓ проводящие пути, проходящие в среднем и промежуточном мозге.

#### **Обучающийся должен уметь:**

- ✓ определять структуры среднего мозга на срезах на уровне верхних и нижних холмиков
- ✓ называть и показывать на препаратах изучаемые структуры промежуточного мозга и анатомические детали их строения.

#### **Обучающийся должен владеть:**

- ✓ культурой мышления; навыками аргументированного изложения собственной точки зрения;
- ✓ навыками чтения и письма на латинском языке анатомических терминов;
- ✓ навыками поиска медицинской информации в учебной, научной литературе, в том числе с использованием сети Интернет; навыками представления и обсуждения медицинской информации;
- ✓ навыками схематичного изображения изучаемых структур;
- ✓ навыками демонстрации изучаемых органов и структур на муляжах и фиксированных объектах.

### **Самостоятельная аудиторная работа обучающихся по теме:**

#### **1. Ответить на вопросы по теме занятия.**

- 1) Границы среднего мозга.
- 2) Отделы среднего мозга, особенности расположения серого вещества.
- 3) Фило- и эмбриогенез, развитие и функциональное значение среднего мозга.
- 4) Водопровод мозга. Части ножек мозга.
- 5) Границы промежуточного мозга.
- 6) Отделы промежуточного мозга.
- 7) Строение и функции таламуса.
- 8) Строение метаталамуса.
- 9) Строение эпиталамуса.
- 10) Структуры и функции гипоталамуса.
- 11) Стенки третьего желудочка.
- 12) Стенки и сообщения III желудочка, пути движения ликвора в нем.
- 13) Морфологическая основа гипоталамо-гипофизарной системы.
- 14) Какие проводящие пути начинаются, заканчиваются и проходят в среднем и промежуточном мозге?

#### **2. Практическая работа.**

Дифференцировка отделов и структур головного мозга. Студенты с помощью учебника и атласа самостоятельно, под руководством и при консультации преподавателя на влажных препаратах,

муляжах и планшетах головного мозга закрепляют знания по топографии и строению промежуточного, конечного мозга отвечая на вопросы преподавателя. Студенты на занятии рисуют в тетради схемы топографии базальных ядер и проводящих путей во внутренней капсуле большого мозга, описывают состав стенок полостей конечного и промежуточного мозга, решают ситуационные задачи.

### 3. Ситуационные задачи для разбора на занятии.

1) Алгоритм разбора задач заключается в выборе правильного ответа и его пояснении.

2) Пример задачи с разбором по алгоритму:

Чтобы взять спинномозговую жидкость для исследования врач должен сделать пункцию подпаутинного пространства спинного мозга. Между какими позвонками надо ввести иглу, чтобы не повредить спинной мозг?

А. Между XI и XII грудными позвонками.

В. Между III и IV поясничными позвонками.

С. Между XII грудным и I поясничными позвонками.

Д. Между I и II поясничными позвонками.

Е. Между IV и V грудными позвонками.

*Выбор правильного ответа:* В. Между III и IV поясничными позвонками.

*Пояснение выбранного ответа:* спинной мозг заканчивается на уровне II поясничного позвонка, введение пункционной иглы с минимальным риском травматизации вещества спинного мозга производится ниже этого уровня между III и IV поясничными позвонками.

3) Задачи для самостоятельного разбора на занятии:

1. После кровоизлияния больной перестал чувствовать боль от укола иглы при инъекциях. Поражение каких нервных структур можно предположить?

А. Латеральных коленчатых тел

В. Медиальных коленчатых тел

С. Ядер таламуса \*

Д. Красных ядер

Е. Базальных ядер больших полушарий мозга

2. У пациента с поврежденным промежуточным мозгом выявлено нарушение слуха. Какие ядра при этом повреждены?

А. Латеральные коленчатые тела

В. Медиальные коленчатые тела \*

С. Красное ядро

Д. Передние ядра гипоталамуса

Е. Заднее вентральное ядро

3. При проведении операции аппендэктомии анестезиолог констатировал у больного отсутствие зрачкового рефлекса в результате передозировки наркоза. Какая структура ствола мозга вовлечена в процесс?

А. Мозжечок

В. Промежуточный мозг

С. Средний мозг \*

Д. Продолговатый мозг

Е. Задний мозг

### Самостоятельная внеаудиторная работа обучающихся по теме:

**1. Ознакомиться с теоретическим материалом** по теме занятия с использованием конспектов лекций и/или рекомендуемой учебной литературы.

**2. Ответить на вопросы для самоконтроля.**

1) Какие общие факторы стимулировали развитие среднего и промежуточного мозга? 2) Почему таламус называется «зрительный бугор»?

3) Какие части имеет средний мозг?

4) Есть ли серое вещество в основании ножек мозга?

5) Какие желудочки соединяет Сильвиев водопровод?

6) Где находятся ядра III и IV черепных нервов?

7) Какие группы ядер выделяют в таламусе?

8) Какие группы ядер выделяют в гипоталамусе?

9) Какое функциональное значение эпифиза? Какие гормоны он выделяет?

10) Как связан анатомически гипоталамус и гипофиз

**3. Проверить свои знания с использованием тестового контроля.**

1. Укажите анатомические образования, входящие в состав среднего мозга.
 

А. черное вещество	С. ножки мозга
В. трапецевидное тело	Д. верхний мозговой парус
2. Укажите отдел головного мозга, к которому относятся ножки мозга.
 

А. средний мозг	С. промежуточный мозг
В. конечный мозг	Д. задний мозг
3. Старт-рефлекс при раздражениях неожиданного характера обеспечивает tr. ...
 

А. occipitotemporopontinus	С. tectospinalis
В. Frontopontinus	Д. rubrospinalis
4. Полостью mesencephalon является ...
 

А. aqueductus cerebri	С. ventriculus tercius
В. ventriculus quartus	Д. cisterna terminalis
5. Corpora geniculata lateralia – подкорковые центры...
 

А. зрения	С. обоняния
В. слуха	Д. вкуса
6. Передние ядра таламусов – подкорковые центры...
 

А. зрения	С. обоняния
В. слуха	Д. вкуса
7. Stria terminalis – граница между...
 

А. мостом и продолговатым мозгом	С. мостом и средним мозгом
В. таламусом и хвостатым ядром	Д. таламусом и гипоталамусом
8. Обеспечивает автоматизм движений, поддерживает вертикальное положение тела -
 

А. substantia grisea centralis	С. substantia nigra
В. nucleus ruber	Д. fasciculus longitudinalis medialis

Ответы	1	2	3	4	5	6	7	8
	А С	А	С	А	А	С	В	В

### Рекомендуемая литература:

Основная:

Краев А. В. Анатомия человека : учеб. пособие / А. В. Краев, О. В. Резцов. – 2-е изд., перераб. и доп. – М.: Изд-во БИНОМ, 2016. – 960 с.: ил.

Сапин М. Р. Анатомия человека в 2-х томах : учебник для студентов мед.вузов / М. Р. Сапин, Г. Л. Билич. – М. : ГЭОТАР-Медиа, 2015. – Т. 1. – 496 с.: ил.

Привес М. Г. Анатомия человека: учебник / М. Г. Привес, Н. К. Лысенков, В. И. Бушкович. – 12-е изд., перераб. и доп. – СПб.: ИД СПбМАПО, 2011. – 720 с.: ил.

Атлас анатомии человека: В 4-х т. / Синельников Р. Д., Синельников, Я. Р. Синельников А. Я. – М.: "Новая волна": Издатель Умеренков, 2012.

Дополнительная:

Анатомия человека учебник / под ред. Л. Л. Колесникова. – М.: ГЭОТАР-Медиа, 2014.

Мамедова С.М., Мальцева Н.Л., Андреева С.Д. Анатомическая терминология: учеб. пособие. – Киров: Гос. мед. ун-т, 2017.

Сапин М.Р. Анатомия и топография нервной системы: учеб. пособие / М. Р. Саин, Д. Б. Никитюк, С. В. Клочкова. – М. : ГЭОТАР-Медиа, 2016.

ЭБС «Консультант студента», сайт: [www.studmedlib.ru](http://www.studmedlib.ru)

### Тема 3.4. Конечный мозг.

**Цель:** сформировать представления о строении и функциональном значении конечного мозга.

**Задачи:**

- 1) изучить строение, топографию и функциональное значение базальных ядер;
- 2) изучить строение, топографию и функциональное значение коры больших полушарий;

3) изучить строение, топографию и функциональное значение белого вещества больших полушарий;

4) изучить образование и значение полостей конечного мозга.

**Обучающийся должен знать:**

- ✓ какие структуры относятся к базальным ядрам;
- ✓ топографию базальных ядер;
- ✓ строение внутренней капсулы и ход проводящих путей в ней;
- ✓ строение и функцию мозолистого тела и свода;
- ✓ чем образованы стенки отделов боковых желудочков;
- ✓ с чем сообщаются боковые желудочки;
- ✓ расположение борозд, извилин и долей полушарий большого мозга;
- ✓ строение коры больших полушарий;
- ✓ локализацию функций в коре больших полушарий;
- ✓ проводящие пути, проходящие в конечном мозге;
- ✓ механизм образования и пути оттока ликвора, понятие гематоэнцефалического барьера.

**Обучающийся должен уметь:**

- ✓ называть и показывать на препаратах мозга базальные ядра, мозолистое тело, свод, боковые желудочки и их структуры;
- ✓ показывать на препаратах места расположения в коре ядер анализаторов;
- ✓ рисовать схему путей оттока ликвора.

**Обучающийся должен владеть:**

- ✓ культурой мышления; навыками аргументированного изложения собственной точки зрения;
- ✓ навыками чтения и письма на латинском языке анатомических терминов;
- ✓ навыками поиска медицинской информации в учебной, научной литературе, в том числе с использованием сети Интернет; навыками представления и обсуждения медицинской информации;
- ✓ навыками схематичного изображения изучаемых структур;
- ✓ навыками демонстрации изучаемых органов и структур на муляжах и фиксированных объектах.

**Самостоятельная аудиторная работа обучающихся по теме:**

**1. Ответить на вопросы по теме занятия.**

- 1) Базальные ядра полушарий, общий обзор.
- 2) Ядра, составляющие полосатое тело.
- 3) Строение внутренней капсулы, проводящие пути, проходящие в ней.
- 4) Строение мозолистого тела.
- 5) Строение свода.
- 6) Функции ассоциативных, комиссуральных и проекционных нервных волокон.
- 7) Стенки переднего рога бокового желудочка.
- 8) Стенки центральной части бокового желудочка.
- 9) Стенки заднего рога бокового желудочка.
- 10) Стенки нижнего рога бокового желудочка.
- 11) Доли полушарий мозга, их границы.
- 12) Борозды и извилины верхнелатеральной поверхности лобной доли.
- 13) Борозды и извилины верхнелатеральной поверхности теменной и затылочной долей.
- 14) Борозды и извилины височной доли и островка.
- 15) Борозды и извилины медиальной поверхности полушарий мозга.
- 16) Борозды и извилины нижней поверхности полушарий мозга.
- 17) Понятие миело- и цитоархитектоники.
- 18) Понятие о ядрах анализаторов.
- 19) Ядра анализаторов в лобной доле.
- 20) Ядра анализаторов в теменной доле.

- 21) Ядра анализаторов в затылочной доле.
- 22) Ядра анализаторов в височной доле.
- 23) Структуры лимбической системы, ее функции.
- 24) Какие проводящие пути начинаются и заканчиваются в конечном мозге.
- 25) Образование и пути оттока спинномозговой жидкости, понятие ГЭБ.

## 2. Практическая подготовка.

Дифференцировка отделов и структур головного мозга. Студенты с помощью учебника и атласа самостоятельно, под руководством и при консультации преподавателя на влажных препаратах, муляжах и планшетах головного мозга закрепляют знания по топографии и строению конечного мозга, отвечая на вопросы преподавателя. Студенты на занятии рисуют в тетради схемы топографии базальных ядер и проводящих путей во внутренней капсуле большого мозга, решают ситуационные задачи.

## 3. Ситуационные задачи для разбора на занятии.

- 1) Алгоритм разбора задач заключается в выборе правильного ответа и его пояснении.
- 2) Пример задачи с разбором по алгоритму:

Чтобы взять спинномозговую жидкость для исследования врач должен сделать пункцию подпаутинного пространства спинного мозга. Между какими позвонками надо ввести иглу, чтобы не повредить спинной мозг?

- A. Между XI и XII грудными позвонками.
- B. Между III и IV поясничными позвонками.
- C. Между XII грудным и I поясничными позвонками.
- D. Между I и II поясничными позвонками.
- E. Между IV и V грудными позвонками.

*Выбор правильного ответа:* B. Между III и IV поясничными позвонками.

*Пояснение выбранного ответа:* спинной мозг заканчивается на уровне II поясничного позвонка, введение пункционной иглы с минимальным риском травматизации вещества спинного мозга производится ниже этого уровня между III и IV поясничными позвонками.

- 3) Задачи для самостоятельного разбора на занятии:

1. При обследовании больного с травматическим повреждением коры головного мозга выявлено, что он утратил тактильную чувствительность. Какой отдел коры был поврежден?

- |                                       |                                   |
|---------------------------------------|-----------------------------------|
| A. Кора верхней лобной доли           | B. Кора затылочной доли           |
| C. Кора передней центральной извилины | D. Кора верхней височной извилины |
| E. Кора задней центральной извилины * |                                   |

2. У больной диагностировали хорею. При этом заболевании имеет место появление сопроводительных и вынужденных движений. Какие структуры головного мозга при этом задействованы?

- |  |                        |
|--|------------------------|
| A. Corpus striatum *                   | B. Pulvinar thalamicus |
| C. Fasciculus longitudinalis medialis  | D. Nucleus ruber       |
| E. Fasciculus longitudinalis posterior |                        |

3. Во время хирургического лечения эпилепсии было пересечено мозолистое тело. Какие волокна пересекли?

- |                     |                  |
|---------------------|------------------|
| A. Проекционные     | B. Ассоциативные |
| C. Комиссуральные * | D. Пирамидные    |
| E. Экстрапирамидные |                  |

## Самостоятельная внеаудиторная работа обучающихся по теме:

**1. Ознакомиться с теоретическим материалом** по теме занятия с использованием конспектов лекций и/или рекомендуемой учебной литературы.

## 2. Ответить на вопросы для самоконтроля.

- 1) Отделы конечного мозга и структуры к ним относящиеся.
- 2) Назовите стенки переднего, заднего, нижнего рогов боковых желудочков и их центральной части. Какие сообщения имеют боковые желудочки?
- 3) Чем ограничено межжелудочковое отверстие Монро?

- 4) Перечислите элементы лимбической системы. В чем заключается ее функциональное значение?
- 5) Какие функции выполняют базальные ядра? Какие структуры относятся к базальным ядрам? Опишите топографию базальных ядер, их функции. Что такое «стриатум», «паллидум», стрио-паллидарная система?
- 6) Строение внутренней капсулы и ход проводящих путей в ней.
- 7) Строение и функция мозолистого тела и свода.
- 8) Расположение борозд, извилин и долей полушарий большого мозга;
- 9) Дайте определение анализатора по И.П. Павлову и понятие коркового конца анализатора.
- 10) Где находятся I, II, III нейроны путей тактильной, болевой и температурной чувствительности?
- 11) Какой ученый считается основоположником цитоархитектоники – учения о разнокачественности коры больших полушарий?
- 12) Перечислите названия слоев «новой коры», укажите их функциональное значение.
- 13) В чем функциональное значение «рассеянных» элементов коркового конца анализатора?
- 14) Назовите основные первичные (проекционные) и ассоциативные центры лобной, теменной, височной и затылочной долей. Опишите динамическую локализацию функций в коре больших полушарий.
- 15) Что такое «правополушарный» и «левополушарный» тип строения и функционирования больших полушарий? Назовите различия в локализации речевых центров у мужчины и женщины.

### 3. Проверить свои знания с использованием тестового контроля.

1. Gyrus precentralis располагается в lobus ...
 

A. occipitalis	C. frontalis
B. temporalis	D. parietalis
2. Извилины Гешля расположены на верхней поверхности lobus ...
 

A. occipitalis	C. frontalis
B. temporalis	D. parietalis
3. Центр анализатора общей и проприоцептивной чувствительности расположен в gyrus...
 

A. temporalis inferior	C. supramarginalis
B. postcentralis	D. angularis
4. Центр праксии расположен в gyrus...
 

A. temporalis inferior	C. supramarginalis
B. postcentralis	D. angularis
5. Corpus amygdaloideum помещается в lobus ...
 

A. occipitalis	C. frontalis
B. temporalis	D. parietalis
6. Globus pallidus – часть ...
 

A. nucl. caudatus	C. claustrum
B. nucl. lentiformis	D. putamen
7. Corpus striatum образуют ...
 

A. бледный шар и скорлупа	C. бледный шар и ограда
B. хвостатое ядро и бледный шар	D. хвостатое ядро и скорлупа
8. Компонент лимбической системы -
 

A. cuneus	C. hippocampus
B. precuneus	D. claustrum

Отвeты	1	2	3	4	5	6	7	8
	C	B	B	C	B	B	D	C

### Рекомендуемая литература:

Основная:

Краев А. В. Анатомия человека : учеб. пособие / А. В. Краев, О. В. Резцов. – 2-е изд., перераб. и доп. – М.: Изд-во БИНОМ, 2016. – 960 с.: ил.

Сапин М. Р. Анатомия человека в 2-х томах : учебник для студентов мед.вузов / М. Р. Сапин, Г. Л. Билич. – М. : ГЭОТАР-Медиа, 2015. – Т. 1. – 496 с.: ил.

Привес М. Г. Анатомия человека: учебник / М. Г. Привес, Н. К. Лысенков, В. И. Бушкович. – 12-е изд., перераб. и доп. – СПб.: ИД СПбМАПО, 2011. – 720 с.: ил.

Атлас анатомии человека: В 4-х т. / Синельников Р. Д., Синельников, Я. Р. Синельников А. Я. – М.: "Новая волна": Издатель Умеренков, 2012.

Дополнительная:

Анатомия человека учебник / под ред. Л. Л. Колесникова. – М.: ГЭОТАР-Медиа, 2014.

Мамедова С.М., Мальцева Н.Л., Андреева С.Д. Анатомическая терминология: учеб. пособие. – Киров: Гос. мед. ун-т, 2017.

Сапин М.Р. Анатомия и топография нервной системы: учеб. пособие / М. Р. Саин, Д. Б. Никитюк, С. В. Клочкова. – М. : ГЭОТАР-Медиа, 2016.

ЭБС «Консультант студента», сайт: [www.studmedlib.ru](http://www.studmedlib.ru)

### **Тема 3.5. Итоговый опрос по ЦНС.**

**Цель:** закрепить и систематизировать изученный материал по разделу «Центральная нервная система».

**Задачи:**

- 1) систематизировать и закрепить знания, полученные при изучении раздела «ЦНС»;
- 2) определить уровень теоретических знаний и практических умений по разделу «ЦНС».

**Обучающийся должен знать:**

- ✓ лекционный и теоретический материал по разделу «ЦНС»;
- ✓ названия анатомических образований на латинском и русском языках, анатомические детали строения, топографию изученных образований и структур по разделу.

**Обучающийся должен уметь:**

- ✓ показывать элементы анатомического строения отделов ЦНС;
- ✓ рисовать схемы рефлекторных дуг и проводящих путей ЦНС.

**Обучающийся должен владеть:**

- ✓ культурой мышления; навыками аргументированного изложения собственной точки зрения;
- ✓ навыками чтения и письма на латинском языке анатомических терминов;
- ✓ навыками поиска медицинской информации в учебной, научной литературе, в том числе с использованием сети Интернет; навыками представления и обсуждения медицинской информации;
- ✓ навыками схематичного изображения изучаемых структур;
- ✓ навыками демонстрации изучаемых органов и структур на муляжах и фиксированных объектах.

**Самостоятельная аудиторная работа обучающихся по теме:**

**Контроль знаний на отчетном занятии осуществляется в 3 этапа:**

1. Тестовый контроль знаний студентов (проводится в аудитории кафедры анатомии по тестовым заданиям на бумажных носителях).

2. Прием практических навыков на препаратах и муляжах, во время которого студенты демонстрируют навыки и умения, полученные во время аудиторной и внеаудиторной работы, в том числе из списка установленного перечня практических навыков к экзамену.

3. Ответ на теоретические вопросы, задаваемые преподавателем по его усмотрению, из числа наиболее значимых и рассмотренных на практических занятиях по остеологии и синдесмологии, а также по лекционному материалу или из числа установленного перечня теоретических вопросов к зачету.

Итоговая оценка заносится в журнал текущей успеваемости. Студентам, получившим неудовлетворительные оценки, назначается время для пересдачи отчета по данному разделу.

### **Перечень теоретических вопросов:**

1. Развитие нервной системы.
2. Спинной мозг: развитие, внешнее строение.
3. Внутреннее строение спинного мозга: топография серого и белого вещества, состав серого вещества и канатиков.
4. Понятие о сегменте спинного мозга, формирование спинномозговых нервов, простая и сложная рефлекторная дуга, их части;
5. Оболочки спинного мозга.
6. Отделы головного мозга, топография головных нервов на основании мозга.
7. Твердая мозговая оболочка головного мозга: отростки, синусы, пути оттока крови по синусам.
8. Паутинная оболочка головного мозга: цистерны, пути оттока спинномозговой жидкости, грануляции паутинной оболочки: образование, пути сообщения с кровеносным руслом.
9. Гематоэнцефалический барьер: понятие и строение.
10. Образования, циркуляция и всасывание цереброспинальной жидкости, состав.
11. Наружное строение продолговатого мозга: границы, форма, поверхности, борозды.
12. Внутреннее строение продолговатого мозга, формирование медиальной петли и её значение.
13. Мост: границы, поверхности.
14. Внутреннее строение моста: топография серого вещества - локализация ядер V, VI, VII, VIII черепных нервов, проводящие пути).
15. Строение и значение трапециевидного тела в формировании слухового пути (латеральной петли).
16. Мозжечок: отделы, поверхности, борозды, извилины.
17. Внутреннее строение мозжечка: структуры серого и белого вещества.
18. Четвертый желудочек: стенки и содержимое, сообщения.
19. Средний мозг (границы, основные части; строение крыши среднего мозга, строение ножек мозга).
20. Внутреннее строение среднего мозга на уровне верхних бугорков.
21. Таламус (зрительный бугор- форма, поверхности, строение, ядра, функция).
22. Топография ядер гипоталамуса.
23. Обонятельный мозг, строение.
24. Типы проводящих путей ЦНС. Характеристика комиссуральных и ассоциативных путей.
25. Характеристика восходящих проекционных путей.
26. Пирамидные пути (корково-спинномозговой и корково-ядерный пути).
27. Экстрапирамидная система (структура, значение, некоторые аспекты поражений).

### **Самостоятельная внеаудиторная работа обучающихся по теме:**

1. **Вспомнить теоретический материал** по теме «Центральная нервная система» с использованием конспектов лекций и/или рекомендуемой учебной литературы.
2. **Ответить на вопросы для самоконтроля**, используя методические указания к темам 3.1-3.4.
3. **Проверить свои знания с использованием тестового контроля** в методических указаниях к темам 3.1-3.4.

### **Рекомендуемая литература:**

Основная:

Краев А. В. Анатомия человека : учеб. пособие / А. В. Краев, О. В. Резцов. – 2-е изд., перераб. и доп. – М.: Изд-во БИНОМ, 2016. – 960 с.: ил.

Сапин М. Р. Анатомия человека в 2-х томах : учебник для студентов мед.вузов / М. Р. Сапин, Г. Л. Билич. – М. : ГЭОТАР-Медиа, 2015. – Т. 1. – 496 с.: ил.

Привес М. Г. Анатомия человека: учебник / М. Г. Привес, Н. К. Лысенков, В. И. Бушкович. – 12-е изд., перераб. и доп. – СПб.: ИД СПбМАПО, 2011. – 720 с.: ил.

Атлас анатомии человека: В 4-х т. / Синельников Р. Д., Синельников, Я. Р. Синельников А. Я. – М.: "Новая волна": Издатель Умеренков, 2012.

Дополнительная:

Анатомия человека учебник / под ред. Л. Л. Колесникова. – М.: ГЭОТАР-Медиа, 2014.

Билич Г. Л., Крыжановский. В. А. Анатомия человека. Атлас. В 3 томах : учебное пособие М.: ГЭОТАР-Медиа, 2013

Сапин М.Р. Анатомия и топография нервной системы: учеб. пособие / М. Р. Саин, Д. Б. Никитюк, С. В. Клочкова. – М. : ГЭОТАР-Медиа, 2016.

Борзяк Э.И., Г. фон Хагенс, Путалова И.Н. Анатомия человека. Фотографический атлас. В 3 томах. – М.: ГЭОТАР-Медиа, 2014.

ЭБС «Консультант студента», сайт: [www.studmedlib.ru](http://www.studmedlib.ru)

### **Тема 3.6. Орган зрения.**

**Цель:** сформировать представления о строении и функциях органа зрения.

**Задачи:**

- 1) изучить развитие, внешнее и внутреннее строение органа зрения,
- 2) изучить проводящий путь зрительного анализатора.

**Обучающийся должен знать:**

- ✓ общую характеристику анализаторных систем;
- ✓ развитие, внешнее и внутреннее строение органа зрения;
- ✓ механизмы адаптации и аккомодации;
- ✓ характеристику проводящего пути зрительного анализатора.

**Обучающийся должен уметь:**

- ✓ называть структуры органа зрения и вспомогательного аппарата глаза;
- ✓ показывать расположение нейронов зрительного проводящего пути.

**Обучающийся должен владеть:**

- ✓ культурой мышления; навыками аргументированного изложения собственной точки зрения;
- ✓ навыками чтения и письма на латинском языке анатомических терминов;
- ✓ навыками поиска медицинской информации в учебной, научной литературе, в том числе с использованием сети Интернет; навыками представления и обсуждения медицинской информации;
- ✓ навыками схематичного изображения изучаемых структур;
- ✓ навыками демонстрации изучаемых органов и структур на муляжах и фиксированных объектах.

**Самостоятельная аудиторная работа обучающихся по теме:**

**1. Ответить на вопросы по теме занятия.**

- 1) Перечислите оболочки глазного яблока. Назовите их части.
- 2) Что такое внутреннее ядро глаза?
- 3) Что относится к светопреломляющим средам глаза? Каковы их оптические свойства? Какая из них обладает наибольшим коэффициентом преломления?
- 4) Назовите начало, прикрепление и функцию каждой глазодвигательной мышцы.
- 5) Что такое слезный аппарат? В чем его назначение?
- 6) Перечислите камеры глаза, назовите их стенки.
- 7) Образование и ход зрительного нерва.

**2. Практическая подготовка.**

Дифференцировка структур глаза. Студенты с помощью учебника и атласа самостоятельно изучают строение органа зрения, проводящий путь зрительного анализатора.

**Самостоятельная внеаудиторная работа обучающихся по теме:**

**1. Ознакомиться с теоретическим материалом** по теме занятия с использованием конспектов лекций и/или рекомендуемой учебной литературы.

**2. Ответить на вопросы для самоконтроля.**

- 1) Из каких зародышевых листков развивается глазное яблоко?
- 2) Перечислите аномалии развития органа зрения.
- 3) Что входит в диоптрический, рецепторный, аккомодационный аппарат органа зрения?
- 4) Где образуется водянистая влага камер глаза? Опишите пути ее оттока.
- 5) Перечислите образования, относящиеся к вспомогательному аппарату глаза.
- 6) Назовите части конъюнктивы. Что такое конъюнктивальные своды? Перечислите их стенки.
- 7) Что такое Мейбомиевы железы?
- 8) Где находятся I, II, III нейроны путей зрительного анализатора, его корковый конец?
- 9) Где находится перекрест проводящих путей зрительного анализатора? В чем его функциональное значение?

**3. Проверить свои знания с использованием тестового контроля.**

1. Хрусталик глаза развивается из ...
 

А. поверхностной эктодермы	С. энтодермы
В. нейроэктодермы	Д. мезодермы
2. Аккомодацию глаза обеспечивает m. ...
 

А. rectus lateralis	С. ciliaris
В. dilatator pupillae	Д. sphincter pupillae
3. Двухслойный пигментный эпителий находится на задней поверхности ...
 

А. sclera	С. cornea
В. iris	Д. choroidea
4. Camera posterior bulbi сзади ограничена ...
 

А. sclera	С. lens
В. iris	Д. corpus vitreum
5. Через trochlea лобной кости перекидывается m. ...
 

А. rectus superior	С. obliquus superior
В. rectus medialis	Д. obliquus inferior
6. Рудимент третьего века -
 

А. caruncula lacrimalis	С. plica semilunaris conjunctivae
В. lacus lacrimalis	Д. lig. palpebrale mediale
7. Macula -
 

А. лежит медиально от заднего полюса глаза	С. имеет в центре excavatio
В. место, из которого исходят сосуды	Д. содержит только колбочки
8. Фиброзная и сосудистая оболочки развиваются из ...
 

А. поверхностной эктодермы	С. нейроэктодермы
В. энтодермы	Д. мезенхимы

Ответы	1	2	3	4	5	6	7	8
	A	C	B	C	C	C	D	D

**Рекомендуемая литература:**

Основная:

Краев А. В. Анатомия человека : учеб. пособие / А. В. Краев, О. В. Резцов. – 2-е изд., перераб. и доп. – М.: Изд-во БИНОМ, 2016. – 960 с.: ил.

Сапин М. Р. Анатомия человека в 2-х томах : учебник для студентов мед.вузов / М. Р. Сапин, Г. Л. Билич. – М. : ГЭОТАР-Медиа, 2015. – Т. 1. – 496 с.: ил.

Привес М. Г. Анатомия человека: учебник / М. Г. Привес, Н. К. Лысенков, В. И. Бушкович. – 12-е изд., перераб. и доп. – СПб.: ИД СПбМАПО, 2011. – 720 с.: ил.

Атлас анатомии человека: В 4-х т. / Синельников Р. Д., Синельников, Я. Р. Синельников А. Я. – М.: "Новая волна": Издатель Умеренков, 2012.

Дополнительная:

Анатомия человека учебник / под ред. Л. Л. Колесникова. – М.: ГЭОТАР-Медиа, 2014.

Билич Г. Л., Крыжановский В. А. Анатомия человека. Атлас. В 3 томах : учебное пособие М.: ГЭОТАР-Медиа, 2013

Сапин М.Р. Анатомия и топография нервной системы: учеб. пособие / М. Р. Саин, Д. Б. Никитюк, С. В. Ключкова. – М. : ГЭОТАР-Медиа, 2016.

Баженов Д.В., Калиниченко В.М. Анатомия головы и шеи. Введение в клиническую анатомию. – М.: ГЭОТАР-Медиа, 2014.

ЭБС «Консультант студента», сайт: [www.studmedlib.ru](http://www.studmedlib.ru)

### **Тема 3.7. Органы слуха, обоняния, вкуса. Кожа.**

**Цель:** сформировать представления о строении и функциональном назначении органов слуха, обоняния, вкуса, осязания и проводящих путей от этих органов чувств.

**Задачи:**

- 3) Рассмотреть строение и функциональное назначение органа слуха, проводящие пути слухового и вестибулярного анализаторов.
- 4) Рассмотреть строение и функциональное назначение органов обоняния и вкуса, проводящие пути обонятельного и вкусового анализаторов
- 5) Рассмотреть строение и функциональное назначение органа осязания и соответствующих проводящих путей;

**Обучающийся должен знать:**

- ✓ анатомическое строение наружного, среднего и внутреннего уха;
- ✓ строение костного и перепончатого лабиринтов;
- ✓ понятие звукопроводящего и звуковоспринимающего аппарата;
- ✓ места залегания нейронов и проводящий путь слухового и вестибулярного анализаторов.
- ✓ места расположения нейронов проводящего пути вкусового анализатора;
- ✓ места расположения нейронов проводящего пути обонятельного анализатора;
- ✓ места расположения нейронов проводящих путей анализатора кожной (экстероцептивной) чувствительности – болевой и температурной (боковой спиноталамический путь) и тактильной чувствительности (передний спиноталамический путь).

**Обучающийся должен уметь:**

- ✓ называть и показывать на препаратах структуры, анатомические детали строения наружного, среднего и внутреннего уха;
- ✓ называть и показывать локализацию нейронов и рисовать проводящие пути слухового и вестибулярного анализаторов;
- ✓ называть и показывать на препаратах образования, относящиеся к обонятельному мозгу;
- ✓ рисовать проводящие пути вкусового, обонятельного анализатора, анализатора кожной (экстероцептивной) чувствительности – болевой и температурной (боковой спиноталамический путь) и тактильной чувствительности (передний спиноталамический путь);

**Обучающийся должен владеть:**

- ✓ культурой мышления; навыками аргументированного изложения собственной точки зрения;
- ✓ навыками чтения и письма на латинском языке анатомических терминов;
- ✓ навыками поиска медицинской информации в учебной, научной литературе, в том числе с использованием сети Интернет; навыками представления и обсуждения медицинской информации;
- ✓ навыками схематичного изображения изучаемых структур;

✓ навыками демонстрации изучаемых органов и структур на муляжах и фиксированных объектах.

### Самостоятельная аудиторная работа обучающихся по теме:

#### 1. Ответить на вопросы по теме занятия.

- 1) Структуры преддверно-улиткового органа.
- 2) Строение наружного уха.
- 3) Строение наружного слухового прохода.
- 4) Строение барабанной перепонки.
- 5) Стенки и содержимое барабанной полости.
- 6) Строение слуховых косточек. Суставы слуховых косточек
- 7) Строение и функция слуховой трубы.
- 8) Структуры внутреннего уха.
- 9) Строение костного преддверия.
- 10) Строение костной улитки.
- 11) Строение костных полукружных каналов.
- 12) Строение перепончатого лабиринта преддверия и полукружных каналов.
- 13) Строение улиткового протока.
- 14) Проводящий путь слухового анализатора.
- 15) Орган обоняния. Проводящий путь обонятельного анализатора.
- 16) Орган вкуса. Проводящий путь вкусового анализатора.
- 17) Кожа как орган чувств.
- 18) Проводящие пути болевой и температурной (боковой спиноталамический путь) и тактильной чувствительности (передний спиноталамический путь).

#### 2. Практическая подготовка.

Дифференцировка структур органов чувств. Студенты с помощью учебника и атласа самостоятельно, а также под руководством преподавателя на черепе, влажных препаратах, муляжах, планшетах органов чувств, головного мозга закрепляют знания, полученные при выполнении самостоятельной (внеаудиторной) работы, отвечая на вопросы преподавателя. Студенты на занятии рисуют в тетради схемы проводящих путей анализаторов, решают ситуационные задачи.

#### 3. Решить ситуационные задачи

- 1) Алгоритм разбора задач заключается в выборе правильного ответа и его пояснении.
- 2) Пример задачи с разбором по алгоритму:

Чтобы взять спинномозговую жидкость для исследования врач должен сделать пункцию подпаутинного пространства спинного мозга. Между какими позвонками надо ввести иглу, чтобы не повредить спинной мозг?

- A. Между XI и XII грудными позвонками.
- B. Между III и IV поясничными позвонками.
- C. Между XII грудным и I поясничными позвонками.
- D. Между I и II поясничными позвонками.
- E. Между IV и V грудными позвонками.

*Выбор правильного ответа:* В. Между III и IV поясничными позвонками.

*Пояснение выбранного ответа:* спинной мозг заканчивается на уровне II поясничного позвонка, введение пункционной иглы с минимальным риском травматизации вещества спинного мозга производится ниже этого уровня между III и IV поясничными позвонками.

- 3) Задачи для самостоятельного разбора на занятии:

1. Во время набора высоты или снижения самолета возникают неприятные ощущения в виде «закладывания ушей», а также снижается способность проведения звука. Почему необходимо сделать глотательные движения для исчезновения неприятных ощущений и восстановления нормального звукопроведения.

2. При длительно существующем воспалении носоглотки возможно развитие не только воспаления среднего уха (гнойный средний отит) с поражением структур барабанной полости, но и возникновение гнойного воспаления сосцевидного отростка (гнойный мастоидит). Дайте анатомическое

обоснование подобного осложнения.

3. Молодой девушке, обратившейся на приём к офтальмологу, выставлен диагноз миопия (близорукость). Дайте анатомическое обоснование нарушения зрения в данном случае с позиции работы аппарата аккомодации.

**Самостоятельная внеаудиторная работа обучающихся по теме:**

**1. Ознакомиться с теоретическим материалом** по теме занятия с использованием конспектов лекций и/или рекомендуемой учебной литературы.

**2. Ответить на вопросы для самоконтроля.**

- 1) Развитие органа слуха. Аномалии развития. Возрастные особенности органа слуха.
- 2) Строение наружного, среднего и внутреннего уха.
- 3) Стенки барабанной полости.
- 4) Понятие звукопроводящего и звуковоспринимающего аппарата.
- 5) «Аккомодация звука», роль мышц в процессе звукопроведения.
- 6) Строение кортиева органа.
- 7) Слуховой анализатор.
- 8) Анатомия органа обоняния. Обонятельный анализатор.
- 9) Анатомия органа вкуса. Вкусовой анализатор.
- 10) Кожа как орган чувств.

**3. Проверить свои знания с использованием тестового контроля.**

1. Слуховые косточки друг с другом соединены посредством ...
  - A. синдесмозов
  - B. синостозов
  - C. синхондрозов
  - D. диартрозов
2. M. tensor tympani прикрепляется к ...
  - A. молоточку
  - B. стремени
  - C. наковальне
  - D. барабанной перепонке
3. Helicotrema – сообщение между ...
  - A. aqueductus vestibuli et recessus elipticus
  - B. canaliculus cochlea et scala tympani
  - C. scala tympani et scala vestibuli
  - D. ductus cochlearis et sacculus
4. Корковый конец слухового пути расположен в gyrus ...
  - A. temporalis superior
  - B. precentralis
  - C. temporalis medius
  - D. postcentralis
5. Выделяют ... полукружные каналы.
  - A. передний, задний и латеральный
  - B. медиальный, латеральный и передний
  - C. передний, задний и медиальный
  - D. медиальный, латеральный и задний
6. Fenestra cochlea закрыто ...
  - A. барабанной перепонкой
  - B. вторичной барабанной перепонкой
  - C. рукояткой молоточка
  - D. основанием стремени
7. Antrum mastoideum открывается на ... стенке барабанной полости.
  - A. передней
  - B. медиальной
  - C. задней
  - D. латеральной
8. Расположение нейронов обонятельного пути
  - A. обонятельная луковица
  - B. обонятельный треугольник
  - C. эпителиоциты обонятельной области
  - D. uncus

Ответы	1	2	3	4	5	6	7	8
	D	D	C	A	A	B	C	CABD

**Рекомендуемая литература:**

Основная:

Краев А. В. Анатомия человека : учеб. пособие / А. В. Краев, О. В. Резцов. – 2-е изд., перераб. и доп. – М.: Изд-во БИНОМ, 2016. – 960 с.: ил.

Сапин М. Р. Анатомия человека в 2-х томах : учебник для студентов мед.вузов / М. Р. Сапин, Г. Л. Билич. – М. : ГЭОТАР-Медиа, 2015. – Т. 1. – 496 с.: ил.

Привес М. Г. Анатомия человека: учебник / М. Г. Привес, Н. К. Лысенков, В. И. Бушкович. – 12-е изд., перераб. и доп. – СПб.: ИД СПбМАПО, 2011. – 720 с.: ил.

Атлас анатомии человека: В 4-х т. / Синельников Р. Д., Синельников, Я. Р. Синельников А. Я. – М.: "Новая волна": Издатель Умеренков, 2012.

Дополнительная:

Анатомия человека учебник / под ред. Л. Л. Колесникова. – М.: ГЭОТАР-Медиа, 2014.

Мамедова С.М., Мальцева Н.Л., Андреева С.Д. Анатомическая терминология: учеб. пособие. – Киров: Гос. мед. ун-т, 2017.

Сапин М.Р. Анатомия и топография нервной системы: учеб. пособие / М. Р. Саин, Д. Б. Никитюк, С. В. Ключкова. – М. : ГЭОТАР-Медиа, 2016.

Баженов Д.В., Калиниченко В.М. Анатомия головы и шеи. Введение в клиническую анатомию. – М.: ГЭОТАР-Медиа, 2014.

ЭБС «Консультант студента», сайт: [www.studmedlib.ru](http://www.studmedlib.ru)

### **Тема 3.8. Итоговый опрос по эстеziологии.**

**Цель:** закрепить и систематизировать изученный материал по разделу «Эстеziология».

**Задачи:**

- 1) систематизировать и закрепить знания, полученные при изучении раздела «Эстеziология»;
- 2) определить уровень теоретических знаний и практических умений по разделу «Эстеziология».

**Обучающийся должен знать:**

- ✓ лекционный и теоретический материал по разделу «Эстеziология»;
- ✓ названия анатомических образований на латинском и русском языках, строение, топографию изученных образований и структур по разделу «Эстеziология».

**Обучающийся должен уметь:**

- ✓ показывать элементы анатомического строения органов чувств;
- ✓ рисовать схемы проводящих путей анализаторов.

**Обучающийся должен владеть:**

- ✓ культурой мышления; навыками аргументированного изложения собственной точки зрения;
- ✓ навыками чтения и письма на латинском языке анатомических терминов;
- ✓ навыками поиска медицинской информации в учебной, научной литературе, в том числе с использованием сети Интернет; навыками представления и обсуждения медицинской информации;
- ✓ навыками схематичного изображения изучаемых структур;
- ✓ навыками демонстрации изучаемых органов и структур на муляжах и фиксированных объектах.

**Самостоятельная аудиторная работа обучающихся по теме:**

**Контроль знаний на отчетном занятии осуществляется в 3 этапа:**

1. Тестовый контроль знаний студентов (проводится в аудитории кафедры анатомии по тестовым заданиям на бумажных носителях).

2. Прием практических навыков на препаратах и муляжах, во время которого студенты демонстрируют навыки и умения, полученные во время аудиторной и внеаудиторной работы, в том числе из списка установленного перечня практических навыков к экзамену.

3. Ответ на теоретические вопросы, задаваемые преподавателем по его усмотрению, из числа наиболее значимых и рассмотренных на практических занятиях по эстеziологии, а также по лекционному материалу или из числа установленного перечня теоретических вопросов к зачету.

Итоговая оценка заносится в журнал текущей успеваемости. Студентам, получившим неудовлетворительные оценки, назначается время для пересдачи отчета по данному разделу.

**Перечень теоретических вопросов:**

1. Понятие об анализаторе и органе чувств.
2. Филогенез органа зрения.
3. Эмбриогенез и аномалии развития органа зрения.
4. Общий план строения глазного яблока.
  - a. Строение и функциональное значение оболочек глазного яблока.
5. Светопреломляющие среды глазного яблока. Механизм аккомодации.
6. Образование и отток водянистой влаги. Стенки камер глаза.
7. Строение вспомогательных органов глаза, их функциональное значение.
8. Проводящий путь зрительного анализатора, зрачкового рефлекса.
9. Филогенез органа слуха и равновесия.
10. Эмбриогенез и аномалии развития органа слуха и равновесия.
11. Возрастные особенности органа слуха.
12. Анатомия наружного и среднего уха.
13. Анатомия внутреннего уха.
14. Проводящий путь слухового анализатора.
15. Проводящий путь вестибулярного анализатора.
16. Проводящий путь обонятельного анализатора.
17. Строение органа вкуса.
18. Проводящий путь вкусового анализатора.
19. Кожа как орган чувств.
20. Проводящий путь анализатора болевой и температурной и тактильной чувствительности.

### **Самостоятельная внеаудиторная работа обучающихся по теме:**

**1. Вспомнить теоретический материал** по разделу «Эстеziология» с использованием конспектов лекций и/или рекомендуемой учебной литературы.

**2. Ответить на вопросы для самоконтроля**, используя методические указания к темам 3.6-3.7.

**3. Проверить свои знания с использованием тестового контроля** в методических указаниях к темам 3.6-3.7.

### **Рекомендуемая литература:**

Основная:

Краев А. В. Анатомия человека : учеб. пособие / А. В. Краев, О. В. Резцов. – 2-е изд., перераб. и доп. – М.: Изд-во БИНОМ, 2016. – 960 с.: ил.

Сапин М. Р. Анатомия человека в 2-х томах : учебник для студентов мед.вузов / М. Р. Сапин, Г. Л. Билич. – М. : ГЭОТАР-Медиа, 2015. – Т. 1. – 496 с.: ил.

Привес М. Г. Анатомия человека: учебник / М. Г. Привес, Н. К. Лысенков, В. И. Бушкович. – 12-е изд., перераб. и доп. – СПб.: ИД СПбМАПО, 2011. – 720 с.: ил.

Атлас анатомии человека: В 4-х т. / Синельников Р. Д., Синельников, Я. Р. Синельников А. Я. – М.: "Новая волна": Издатель Умеренков, 2012.

Дополнительная:

Анатомия человека учебник / под ред. Л. Л. Колесникова. – М.: ГЭОТАР-Медиа, 2014.

Мамедова С.М., Мальцева Н.Л., Андреева С.Д. Анатомическая терминология: учеб. пособие. – Киров: Гос. мед. ун-т, 2017.

Сапин М.Р. Анатомия и топография нервной системы: учеб. пособие / М. Р. Саин, Д. Б. Никитюк, С. В. Ключкова. – М. : ГЭОТАР-Медиа, 2016.

Борзяк Э.И., Г. фон Хагенс, Пугалова И.Н. Анатомия человека. Фотографический атлас. В 3 томах. – М.: ГЭОТАР-Медиа, 2014.

ЭБС «Консультант студента», сайт: [www.studmedlib.ru](http://www.studmedlib.ru)

## Раздел 4. Спланхнология

### Тема 4.1. Полость рта, глотка, пищевод.

**Цель:** сформировать представление о строении, топографии и функции полости рта, языка, слюнных желез, зубов, мягкого нёба и миндалин.

**Задачи:**

- 1) изучить общий план строения и топографические взаимоотношения органов пищеварительной системы;
- 2) изучить строение и топографию полости рта, языка, слюнных желез, зубов, мягкого нёба и миндалин, пищевода;
- 3) изучить строение глотки как органа дыхательной и пищеварительной систем.

**Обучающийся должен знать:**

- ✓ классификацию органов пищеварения;
- ✓ строение и топографию органов полости рта;
- ✓ строение и топографию глотки;
- ✓ строение и топографию пищевода.

**Обучающийся должен уметь:**

- ✓ находить и показывать на препаратах слюнные железы и места открытия их выводных протоков;
- ✓ находить отдельные виды зубов, определять анатомические детали их строения и ставить в правильное анатомическое положение;
- ✓ называть и показывать на препаратах анатомические детали строения языка, мягкого неба, глотки, пищевода.

**Обучающийся должен владеть:**

- ✓ культурой мышления; навыками аргументированного изложения собственной точки зрения;
- ✓ навыками чтения и письма на латинском языке анатомических терминов;
- ✓ навыками поиска медицинской информации в учебной, научной литературе, в том числе с использованием сети Интернет; навыками представления и обсуждения медицинской информации;
- ✓ навыками схематичного изображения изучаемых структур;
- ✓ навыками демонстрации изучаемых органов и структур на муляжах и фиксированных объектах.

### Самостоятельная аудиторная работа обучающихся по теме:

#### 1. Ответить на вопросы по теме занятия.

- 1) Строение паренхиматозных органов.
- 2) Строение трубчатых органов.
- 3) Объяснить понятия: голотопия, скелетотопия, синтопия.
- 4) Перечислить органы, относящиеся к пищеварительной системе.
- 5) Строение полости рта.
- 6) Строение верхней и нижней губы, щеки, твердого и мягкого неба.
- 7) Общий план строения зуба, особенности различных типов зубов.
- 8) Сроки прорезывания молочных и постоянных зубов.
- 9) Формула молочных и постоянных зубов.
- 10) Внешнее строение языка, сосочки слизистой оболочки языка и их роль в рецепции вкуса.
- 11) Места начала, прикрепления и функция собственных и скелетных мышц языка.
- 12) Строение, топография и функция слюнных желез.
- 13) Отделы глотки, их топография.
- 14) Особенности строения носоглотки, ротовой и гортанной частей глотки.
- 15) Места начала, прикрепления и топография мышц глотки.

16) Части пищевода, их топография, сужения.

17) Особенности строения стенки пищевода.

## 2. Практическая подготовка.

Распознавание и взаимное расположение органов пищеварительной системы. Рентгеноанатомия. Студенты с помощью учебника и атласа самостоятельно, под руководством и при консультации преподавателя на влажных препаратах, муляжах и рентгенограммах закрепляют знания, полученные при изучении топографии и строения органов.

## 3. Решить ситуационные задачи.

1) Алгоритм разбора задач заключается в выборе правильного ответа и его обосновании.

2) Пример задачи с разбором по алгоритму:

При осмотре полости рта справа от уздечки языка увеличен подъязычный сосочек. Выделительная функция, каких желез будет нарушена?

А. Околоушной и щитовидной.

В. Щитовидной и околощитовидной.

С. Подъязычной и околоушной.

Д. Околоушной и поднижнечелюстной.

Е. Поднижнечелюстной и подъязычной.

*Правильный ответ:* Е.

*Обоснование ответа:* Слизистая оболочка нижней поверхности языка образует складку по средней линии – уздечку языка. По обе стороны от уздечки располагается парное возвышение – подъязычный сосочек, на котором открываются выводные протоки подъязычной (ее главный проток) и поднижнечелюстной слюнных желез. Их выделительная функция и будет нарушена.

3) Примеры задач для самостоятельного разбора на занятии:

1. У больного резаная рана лица в области жевательной мышцы. Проток какой железы может быть поврежден?

А. Околоушной \*

В. Большой подъязычной

С. Поднижнечелюстной

Д. Малых подъязычных

Е. Верхнечелюстной

2. Врач-стоматолог при лечении зубов вводит в просвет между щекой и альвеолярным отростком верхней челюсти ватный тампон. Отверстие выводного протока какой железы он закрывает?

А. Паращитовидной

В. Околоушной \*

С. Щитовидной

Д. Поднижнечелюстной

Е. Подъязычной

3. Мальчик 3 лет госпитализирован с воспалением среднего уха, которое началось после перенесенного назо-фарингита. Сквозь какое образование инфекция могла попасть из глотки в барабанную полость?

А. Наружный слуховой проход

В. Слуховую трубу \*

С. Внутренний слуховой проход

Д. Сосцевидную пещеру

Е. Внутреннее ухо

## Самостоятельная внеаудиторная работа обучающихся по теме:

1. Ознакомиться с теоретическим материалом по теме занятия с использованием конспектов лекций и/или рекомендуемой учебной литературы.

## 2. Ответить на вопросы для самоконтроля.

1) Части и границы ротовой полости.

2) Костные и мышечные стенки ротовой полости, строение губ, щек, слизистой дна ротовой полости, диафрагмы рта.

3) Строение и функции языка, его части, края, поверхности, мышцы, сосочки слизистой и их функциональное значение.

4) Классификация слюнных желез по выделяемому секрету и по гистологическому строению.

- 5) Строение и топография простых слюнных желез ротовой полости; строение, классификация и топография околоушной, поднижнечелюстной и подъязычной слюнных желез, топография их выводных протоков.
- 6) Строение мягкого неба, небных дужек.
- 7) Особенности глотки и пищевода как трубчатых органов.
- 8) Почему кисты, язвы, дивертикулы и опухоли пищевода чаще развиваются в области фарингеального и кардиального сужения?
- 9) Какие особенности строения стенки пищевода определяют возможность циркульного аттракциона шпагоглотания?

**3. Проверить свои знания с использованием тестового контроля.**

- Укажите мышцы, входящие в состав мягкого неба.
 

А. небо-язычная мышца	С. шило-глочная мышца
В. мышца, поднимающая небную занавеску	Д. трубно-глочная мышца.
- Укажите анатомические образования, образующие стенки зева.
 

А. мягкое небо	С. трубный валик
В. надгортанник	Д. небо-язычные дужки
- Укажите возраст прорезывания первых молочных зубов.
 

А. 2-3 месяца	С. 5-7 месяцев
В. 9-10 месяцев	Д. 2 года
- На уровне какого зуба открывается в преддверие рта проток околоушной слюнной железы?
 

А. на уровне 1-го верхнего моляра	С. на уровне 2-го нижнего моляра
В. на уровне 2-го верхнего моляра	Д. на уровне 1-го нижнего моляра
- Укажите вкусовые сосочки, располагающиеся на боковых поверхностях языка.
 

А. грибовидные сосочки	С. желобовидные сосочки
В. листовидные сосочки	Д. нитевидные сосочки
- Укажите место расположения язычной миндалины.
 

А. кончик языка	С. тело языка.
В. боковая поверхность языка	Д. корень языка
- От spina mentalis нижней челюсти начинается m. ...
 

А. genioglossus	С. verticalis
В. longitudinalis inferior	Д. digastricus
- Язык движется кпереди при сокращении m. ...
 

А. genioglossus	С. styloglossus
В. longitudinalis inferior	Д. transversus

Ответы	1	2	3	4	5	6	7	8
	А В	А D	С	В	В	D	А	А

**Рекомендуемая литература:**

Основная:

Краев А. В. Анатомия человека : учеб. пособие / А. В. Краев, О. В. Резцов. – 2-е изд., перераб. и доп. – М.: Изд-во БИНОМ, 2016. – 960 с.: ил.

Сапин М. Р. Анатомия человека в 2-х томах : учебник для студентов мед.вузов / М. Р. Сапин, Г. Л. Билич. – М. : ГЭОТАР-Медиа, 2015. – Т. 1. – 496 с.: ил.

Привес М. Г. Анатомия человека: учебник / М. Г. Привес, Н. К. Лысенков, В. И. Бушкович. – 12-е изд., перераб. и доп. – СПб.: ИД СПбМАПО, 2011. – 720 с.: ил.

Атлас анатомии человека: В 4-х т. / Синельников Р. Д., Синельников, Я. Р. Синельников А. Я. – М.: "Новая волна": Издатель Умеренков, 2012.

Дополнительная:

Анатомия человека учебник / под ред. Л. Л. Колесникова. – М.: ГЭОТАР-Медиа, 2014.

Билич Г. Л., Крыжановский. В. А. Анатомия человека. Атлас. В 3 томах : учебное пособие. М. : ГЭОТАР-Медиа, 2013.

Мамедова С.М., Мальцева Н.Л., Андреева С.Д. Анатомическая терминология: учеб. пособие. – Киров: Гос. мед. ун-т, 2017.

Баженов Д.В., Калининченко В.М. Анатомия головы и шеи. Введение в клиническую анатомию. – М.: ГЭОТАР-Медиа, 2014.

ЭБС «Консультант студента», сайт: [www.studmedlib.ru](http://www.studmedlib.ru)

#### **Тема 4.2. Желудок, тонкая и толстая кишка.**

**Цель:** сформировать представление о строении и топографических взаимоотношениях желудка, тонкой и толстой кишки.

##### **Задачи:**

- 1) изучить строение и топографические взаимоотношения желудка;
- 2) изучить строение и топографические взаимоотношения тонкой и толстой кишки.

##### **Обучающийся должен знать:**

- ✓ отделы и внешнее строение толстой и тонкой кишки;
- ✓ особенности строения стенки толстой и тонкой кишки;
- ✓ топографию отделов тонкой и толстой кишки;
- ✓ ход листков брюшины, топографические образования.

##### **Обучающийся должен уметь:**

- ✓ находить и показывать на отдельных препаратах, органокомплексе и демонстрационном трупе анатомические детали строения тонкой и толстой кишки, образования брюшины;
- ✓ ставить в правильное анатомическое положение тонкую и толстую кишку;
- ✓ определять проекцию отделов тонкой и толстой кишок по областям на переднюю брюшную стенку и позвоночник.

##### **Обучающийся должен владеть:**

- ✓ культурой мышления; навыками аргументированного изложения собственной точки зрения;
- ✓ навыками чтения и письма на латинском языке анатомических терминов;
- ✓ навыками поиска медицинской информации в учебной, научной литературе, в том числе с использованием сети Интернет; навыками представления и обсуждения медицинской информации;
- ✓ навыками схематичного изображения изучаемых структур;
- ✓ навыками демонстрации изучаемых органов и структур на муляжах и фиксированных объектах.

#### **Самостоятельная аудиторная работа обучающихся по теме:**

##### **1. Ответить на вопросы по теме занятия.**

- 1) Отделы тонкой кишки.
- 2) Общее строение двенадцатиперстной кишки.
- 3) Строение стенки двенадцатиперстной кишки.
- 4) Топография двенадцатиперстной кишки.
- 5) Строение стенки брыжеечной части тонкой кишки.
- 6) Строение кишечных ворсинок тонкого кишечника.
- 7) Части толстой кишки.
- 8) Внешние отличительные признаки строения толстой и тонкой кишки.
- 9) Строение стенки слепой, ободочной и сигмовидной кишки.
- 10) Строение илеоцекального клапана, его функциональное значение.
- 11) Отношение разных частей толстой кишки к брюшине.
- 12) Строение прямой кишки.
- 13) Строение и функции брюшины.
- 14) Брюшина париетальная и висцеральная.

- 15) Понятие «брюшинная полость» и «брюшная полость», примеры уместного использования этих терминов.
- 16) Производные брюшины – связки истинные и ложные, большой и малый сальник, брыжейки.
- 17) Отношение всех органов брюшной полости к брюшине.
- 18) Этажи брюшины, сумки верхнего этажа брюшины, брыжеечные синусы, каналы.

## 2. Практическая подготовка.

Распознавание и взаимное расположение органов пищеварительной системы. Рентгеноанатомия. Студенты с помощью учебника и атласа самостоятельно, под руководством и при консультации преподавателя на влажных препаратах и муляжах закрепляют знания, полученные при изучении топографии и строения органов.

## 3. Решить ситуационные задачи.

- 1) Алгоритм разбора задач заключается в выборе правильного ответа и его обосновании.
- 2) Пример задачи с разбором по алгоритму:

При осмотре полости рта справа от уздечки языка увеличен подъязычный сосочек. Выделительная функция, каких желез будет нарушена?

- A. Околоушной и щитовидной.  
 B. Щитовидной и околощитовидной.  
 C. Подъязычной и околоушной.  
 D. Околоушной и поднижнечелюстной.  
 E. Поднижнечелюстной и подъязычной.

*Правильный ответ:* E.

*Обоснование ответа:* Слизистая оболочка нижней поверхности языка образует складку по средней линии – уздечку языка. По обе стороны от уздечки располагается парное возвышение – подъязычный сосочек, на котором открываются выводные протоки подъязычной (ее главный проток) и поднижнечелюстной слюнных желез. Их выделительная функция и будет нарушена.

- 3) Примеры задач для самостоятельного разбора на занятии:

1. При обследовании больного обнаружена опухоль дистального отдела тонкой кишки. Определите локализацию опухоли.

- |             |                     |
|-------------|---------------------|
| A. Pium *   | B. Jejunum          |
| C. Caecum   | D. Colon sigmoideum |
| E. Duodenum |                     |

2. Больной жалуется на боли в пупочной области. При пальпации живот мягкий, определяются подвижные болезненные петли кишки. Отделы какой кишки пальпировал врач?

- |                       |                        |
|-----------------------|------------------------|
| A. Двенадцатиперстной | B. Поперечно-ободочной |
| C. Подвздошной        | D. Прямой              |
| E. Тошей *            |                        |

3. При эндоскопическом обследовании двенадцатиперстной кишки диагностирована опухоль большого сосочка. Укажите локализацию этого патологического образования.

- |                              |                          |
|------------------------------|--------------------------|
| A. В ее горизонтальной части | B. В ее верхней части    |
| C. В её нисходящей части *   | D. В ее восходящей части |
| E. В ее верхнем изгибе       |                          |

## 4. Задания для групповой работы

1) Найдите на органокмлексе части двенадцатиперстной кишки, расположите их правильно в соответствии с голотопией. Пропальпируйте большой дуоденальный сосочек в заднемедиальном участке нисходящей части.

2) Определите примерную границу тощей и подвздошной кишки, сравните диаметр и толщину каждой. Перечислите отличия в строении и размерах тощей и подвздошной кишки.

3) Расположите правильно отделы толстой кишки на органокмлексе, следите за правильным взаиморасположением горизонтальной части двенадцатиперстной кишки и брыжейки тонкой кишки. Проконтролируйте правильность действий по рисункам и фотографиям в анатомическом атласе.

4) Рассмотрите рентгенограмму брюшной полости и определите расположение тонкого и толстого кишечника и его отделов.

### Самостоятельная внеаудиторная работа обучающихся по теме:

**1. Ознакомиться с теоретическим материалом** по теме занятия с использованием конспектов лекций и/или рекомендуемой учебной литературы.

#### 2. Ответить на вопросы для самоконтроля.

- 1) Перечислите части желудка. Опишите их голотопию, скелетотопию и синтопию.
- 2) Назовите вырезки на большой и малой кривизне.
- 3) Где прикрепляются печеночно-желудочная и желудочно-ободочная связки?
  - 4) Как называются 3 типа желудка у представителей разных типов конституции, определяемые при рентгеноскопии?
  - 5) Назовите длину отделов тонкой кишки на трупе и на живом.
  - 6) Какой отдел более длинный – тощая или подвздошная кишка?
  - 7) Что такое брыжеечная часть тонкой кишки?
  - 8) Перечислите производные слизистой тонкой кишки.
  - 9) Какой эпителий выстилает слизистую тонкой кишки? В чем его особенности?
  - 10) Что такое пристеночное пищеварение? Где оно происходит? Какой ученый считается первооткрывателем этого явления?
  - 11) Сколько частей имеет двенадцатиперстная кишка, сколько изгибов, как они называются по латыни?
  - 12) Что такое дуоденальные (Бруннеровы) железы двенадцатиперстной кишки?
  - 13) Большой и малый дуоденальный сосочек.
  - 14) Топография брыжеечной части тонкой кишки, корня брыжейки.
  - 15) Что такое кишечные ворсинки? В чем отличие тощей и подвздошной кишки.
  - 16) Перечислите функции толстой кишки.
  - 17) Какое отношение к брюшине имеет слепая, восходящая, поперечная, нисходящая, сигмовидная ободочная кишка? В какой области живота можно их пропальпировать?
  - 18) Перечислите варианты положения аппендикса. Какой из них наиболее распространенный?
  - 19) Как определяются точки Ланца и Мак-Бурнея? В чем их значение?
  - 20) Перечислите элементы строения илеоцекального клапана.
  - 21) Какие изгибы имеет прямая кишка? Сколько сфинктеров в ее стенке?

#### 3. Проверить свои знания с использованием тестового контроля.

1. Продольная складка 12-перстной кишки находится:
  - А. верхней части 12-перстной кишки
  - В. в горизонтальной части
  - С. в нисходящей части
  - Д. в восходящей части
2. Общий желчный проток и проток поджелудочной железы открываются в:
  - А. верхнюю часть 12-перстной кишки
  - В. нисходящую часть 12-перстной кишки
  - С. горизонтальную часть 12-перстной кишки
  - Д. восходящую часть 12-перстной кишки
3. 12-перстно-тощий изгиб расположен на уровне:
  - А. I поясничного позвонка
  - В. III поясничного позвонка
  - С. II поясничного позвонка
  - Д. XII грудного позвонка
4. Желудок расположен:
  - А. интраперитонеально
  - В. экстраперитонеально
  - С. мезоперитонеально
  - Д. ретроперитонеально
5. Печеночная сумка содержит:
  - А. желудок
  - В. двенадцатиперстную кишку
  - С. правую долю печени и желчный пузырь
  - Д. левую долю печени и селезенку

6. Интраперитонеально расположены органы:

- А. слепая кишка, поперечная ободочная кишка, почка, желудок
- В. прямая кишка, печень, мочеточники, селезенка, 12-перстная кишка
- С. слепая кишка, сигмовидная кишка, селезенка, желудок, тощая кишка
- Д. восходящая и нисходящая ободочная кишка

7. Сальниковая сумка расположена:

- А. впереди желудка и малого сальника
- В. вправо от серповидной связки печени
- С. позади желудка и малого сальника
- Д. ниже поперечной ободочной кишки

8. К малой кривизне желудка подходит связка:

- А. печеночно-желудочная
- В. желудочно-селезеночная
- С. желудочно-ободочная
- Д. желудочно-диафрагмальная

Ответы	1	2	3	4	5	6	7	8
	С	В	С	А	С	С	С	А

### Рекомендуемая литература:

Основная:

Краев А. В. Анатомия человека : учеб. пособие / А. В. Краев, О. В. Резцов. – 2-е изд., перераб. и доп. – М.: Изд-во БИНОМ, 2016. – 960 с.: ил.

Сапин М. Р. Анатомия человека в 2-х томах : учебник для студентов мед.вузов / М. Р. Сапин, Г. Л. Билич. – М. : ГЭОТАР-Медиа, 2015. – Т. 1. – 496 с.: ил.

Привес М. Г. Анатомия человека: учебник / М. Г. Привес, Н. К. Лысенков, В. И. Бушкович. – 12-е изд., перераб. и доп. – СПб.: ИД СПбМАПО, 2011. – 720 с.: ил.

Атлас анатомии человека: В 4-х т. / Синельников Р. Д., Синельников, Я. Р. Синельников А. Я. – М.: "Новая волна": Издатель Умеренков, 2012.

Дополнительная:

Анатомия человека учебник / под ред. Л. Л. Колесникова. – М.: ГЭОТАР-Медиа, 2014.

Билич Г. Л., Крыжановский. В. А. Анатомия человека. Атлас. В 3 томах : учебное пособие М. : ГЭОТАР-Медиа, 2013.

Мамедова С.М., Мальцева Н.Л., Андреева С.Д. Анатомическая терминология: учеб. пособие. – Киров: Гос. мед. ун-т, 2017.

ЭБС «Консультант студента», сайт: [www.studmedlib.ru](http://www.studmedlib.ru)

### Тема 4.3. Печень и поджелудочная железа. Брюшина.

**Цель:** сформировать представления о строении и топографическим взаимоотношениям поджелудочной железы, печени и желчевыводящих путей.

**Задачи:**

- 1) изучить строение и топографические взаимоотношения поджелудочной железы, печени и желчевыводящих путей;
- 2) рассмотреть строение и функции брюшины, ее производных, развитие и расположение отделов брюшинной полости, их границы и сообщения.

**Обучающийся должен знать:**

- ✓ строение печени и поджелудочной железы;
- ✓ строение морфофункциональной единицы печени;
- ✓ строение и топографию желчного пузыря;
- ✓ пути выведения желчи;
- ✓ знать особенности кровоснабжения печени;
- ✓ топографию и образования брюшины.

**Обучающийся должен уметь:**

- ✓ находить и показывать на отдельных препаратах, органокомплексе и демонстрационном трупе анатомические детали строения печени, желчного пузыря, поджелудочной железы;

- ✓ ставить в правильное анатомическое положение печень, желчный пузырь, поджелудочную железу;
- ✓ определять проекцию печени, поджелудочной железы и желчного пузыря по областям на переднюю брюшную стенку;
- ✓ находить образования брюшины на препаратах.

**Обучающийся должен владеть:**

- ✓ культурой мышления; навыками аргументированного изложения собственной точки зрения;
- ✓ навыками чтения и письма на латинском языке анатомических терминов;
- ✓ навыками поиска медицинской информации в учебной, научной литературе, в том числе с использованием сети Интернет; навыками представления и обсуждения медицинской информации;
- ✓ навыками схематичного изображения изучаемых структур;
- ✓ навыками демонстрации изучаемых органов и структур на муляжах и фиксированных объектах.

**Самостоятельная аудиторная работа обучающихся по теме:**

**1. Ответить на вопросы по теме занятия.**

- 1) Общий план строения печени.
- 2) Структурные образования на висцеральной поверхности печени.
- 3) Ворота печени, их образования.
- 4) Связки печени.
- 5) Внутреннее строение печени.
- 6) Формирование системы внутри- и внепеченочных желчевыводящих путей.
- 7) Топография печени.
- 8) Строение желчного пузыря.
- 9) Общий план строения поджелудочной железы.
- 10) Внутреннее строение поджелудочной железы.
- 11) Топография поджелудочной железы.
- 12) Ход листков брюшины, ее образования.

**2. Практическая подготовка.**

Распознавание и взаимное расположение органов пищеварительной системы. Рентгеноанатомия. Студенты с помощью учебника и атласа самостоятельно, под руководством и при консультации преподавателя на влажных препаратах, муляжах и рентгенограммах закрепляют знания, полученные при выполнении самостоятельной (внеаудиторной) работе по топографии и строению органов, используя план ответа по органу.

**3. Решить ситуационные задачи.**

- 1) Алгоритм разбора задач заключается в выборе правильного ответа и его обосновании.
- 2) Пример задачи с разбором по алгоритму:

При осмотре полости рта справа от уздечки языка увеличен подъязычный сосочек. Выделительная функция, каких желез будет нарушена?

- A. Околоушной и щитовидной.
- B. Щитовидной и околощитовидной.
- C. Подъязычной и околоушной.
- D. Околоушной и поднижнечелюстной.
- E. Поднижнечелюстной и подъязычной.

*Правильный ответ:* E.

*Обоснование ответа:* Слизистая оболочка нижней поверхности языка образует складку по средней линии – уздечку языка. По обе стороны от уздечки располагается парное возвышение – подъязычный сосочек, на котором открываются выводные протоки подъязычной (ее главный проток) и поднижнечелюстной слюнных желез. Их выделительная функция и будет нарушена.

3) Примеры задач для самостоятельного разбора на занятии:

1. У больного желчекаменной болезнью развилась механическая желтуха. При обследовании установлено, что камень находится в общем желчном протоке. Какие желчевыводящие протоки образуют обтурированный проток?

- A. Ductus hepaticus communis et ductus cysticus \*
- B. Ductus hepaticus dexter et sinister
- C. Ductus hepaticus dexter et ductus cysticus
- D. Ductus hepaticus sinister et ductus cysticus
- E. Ductus hepaticus communis et ductus choledochus

2. Пациент 46 лет жалуется на боль в правом подреберье. При обследовании выявлено, что верхняя граница печени расположена на уровне 4 ребра по правой среднеключичной линии. Где в норме расположена самая высокая точка верхней границы печени?

- A. V межреберье
- B. IV ребро \*
- C. V ребро
- D. VI ребро
- E. VI межреберье

3. Больная 43 лет жалуется на боль в правом подреберье, связанную с приемом пищи. При пальпации выявлена болезненность возле пересечения наружного края правой прямой мышцы живота с реберной дугой. Заболевание какого органа можно предположить?

- A. Селезенки
- B. Поджелудочной железы
- C. Желудка
- D. Правой почки
- E. Желчного пузыря \*

**Самостоятельная внеаудиторная работа обучающихся по теме:**

**1. Ознакомиться с теоретическим материалом** по теме занятия с использованием конспектов лекций и/или рекомендуемой учебной литературы.

**2. Ответить на вопросы для самоконтроля.**

- 1) Сколько долей имеет печень?
- 2) Назовите основные функции печени в соответствии с их важностью.
- 3) Что такое «печеночная триада»?
- 4) Что такое печеночный сегмент по воротной системе и по кавальной системе? С какой целью выделяют сегменты в паренхиматозных органах?
- 5) Что такое внутripеченочные и внепеченочные желчевыводящие пути?
- 6) Где образуется желчь?
- 7) Где нижняя граница печени пересекает правую реберную дугу, срединную линию живота?
- 8) Где верхняя граница печени пересекает правую среднеключичную, правую среднюю подмышечную, левую среднеключичную линию или парастермальную линии?
- 9) Какие части, края и поверхности имеет поджелудочная железа?
- 10) В чем роль в пищеварении желчи и панкреатического сока?
- 11) Какое клиническое значение имеет тот факт, что общий желчный проток и главный панкреатический проток впадают в единое пространство ampulla hepatopancreatica?
- 12) Какие границы имеют верхний и средний этажи брюшины?
- 13) Какие стенки и сообщения имеют сальниковая, преджелудочная, печеночная сумки, правый и левый боковые каналы, брыжеечные синусы?
- 14) Что такое сальниковое отверстие? Какие стенки оно имеет?
- 15) Сколько листков брюшины имеет брыжейка тонкой кишки, поперечной ободочной кишки, малый и большой сальник?

**3. Проверить свои знания с использованием тестового контроля.**

1. Проток поджелудочной железы открывается в 12-перстную кишку:

- A. ее верхнюю часть
- B. горизонтальную часть
- C. нисходящую часть
- D. восходящую часть

2. В правой продольной борозде печени находятся:  
 А. круглая связка и воротная вена                      С. желчный пузырь и нижняя полая вена  
 В. воротная вена и желчный пузырь                    Д. круглая и венозная связки печени
3. В ворота печени входят:  
 А. воротная вена, лимфатические сосуды, нервы, общая печеночная артерия  
 В. собственная печеночная артерия, воротная вена, нервы  
 С. печеночная вена, собственная печеночная артерия, общий печеночный проток  
 Д. нижняя полая вена, воротная вена, собственная печеночная артерия
4. На диафрагмальной поверхности печени находится:  
 А. желудочное вдавление                                      С. сердечное вдавление  
 В. почечное вдавление                                         Д. надпочечниковое вдавление
5. Головка поджелудочной железы расположена на уровне:  
 А. XI-XII грудных позвонков                                С. XII грудного, I поясничного позвонков  
 В. I-II поясничных позвонков                                Д. I-III поясничных позвонков
6. Брюшина является:  
 А. слизистой оболочкой                                        С. подслизистой основой  
 В. мышечной оболочкой                                        Д. серозной оболочкой
7. Печеночная сумка содержит:  
 А. желудок    С. правую долю печени и желчный пузырь  
 В. двенадцатиперстную кишку                            Д. левую долю печени и селезенку
8. Большой сальник идет от:  
 А. малой кривизны желудка                                С. свода желудка  
 В. большой кривизны желудка                            Д. передней стенки желудка

Ответы	1	2	3	4	5	6	7	8
	С	С	В	С	Д	Д	С	В

#### Рекомендуемая литература:

Основная:

Краев А. В. Анатомия человека : учеб. пособие / А. В. Краев, О. В. Резцов. – 2-е изд., перераб. и доп. – М.: Изд-во БИНОМ, 2016. – 960 с.: ил.

Сапин М. Р. Анатомия человека в 2-х томах : учебник для студентов мед.вузов / М. Р. Сапин, Г. Л. Билич. – М. : ГЭОТАР-Медиа, 2015. – Т. 1. – 496 с.: ил.

Привес М. Г. Анатомия человека: учебник / М. Г. Привес, Н. К. Лысенков, В. И. Бушкович. – 12-е изд., перераб. и доп. – СПб.: ИД СПбМАПО, 2011. – 720 с.: ил.

Атлас анатомии человека: В 4-х т. / Синельников Р. Д., Синельников, Я. Р. Синельников А. Я. – М.: "Новая волна": Издатель Умеренков, 2012.

Дополнительная:

Анатомия человека учебник / под ред. Л. Л. Колесникова. – М.: ГЭОТАР-Медиа, 2014.

Билич Г. Л., Крыжановский В. А. Анатомия человека. Атлас. В 3 томах : учебное пособие М. : ГЭОТАР-Медиа, 2013.

Мамедова С.М., Мальцева Н.Л., Андреева С.Д. Анатомическая терминология: учеб. пособие. – Киров: Гос. мед. ун-т, 2017.

ЭБС «Консультант студента», сайт: [www.studmedlib.ru](http://www.studmedlib.ru)

#### Тема 4.4. Органы дыхания. Средостение.

**Цель:** сформировать представление о строении органов дыхания, их топографических взаимоотношениях.

**Задачи:**

- 1) изучить строение полости носа, гортани и их топографические взаимоотношения;
- 2) изучить строение трахеи и крупных бронхов;
- 3) изучить строение бронхиального дерева, понятие ацинуса;

4) рассмотреть понятие средостения, его строение и деление.

**Обучающийся должен знать:**

- ✓ внешнее и внутреннее строение полости носа; сообщения полости носа;
- ✓ внешнее и внутреннее строение и топографию тубчатых органов дыхательной системы;
- ✓ закономерности деления бронхов в легких, сегментарное строение легких, структурно-функциональную единицу легкого;
- ✓ деление средостения на отделы.

**Обучающийся должен уметь:**

- ✓ находить и показывать анатомические детали строения носа;
- ✓ показывать и называть на препаратах отделы, хрящи, связки, мышцы гортани;
- ✓ показывать на препаратах и демонстрационном трупе трахею, бронхи, легкие и детали их строения;
- ✓ находить и показывать на демонстрационном трупе синусы плевры;
- ✓ показывать органы средостения.

**Обучающийся должен владеть:**

- ✓ культурой мышления; навыками аргументированного изложения собственной точки зрения;
- ✓ навыками чтения и письма на латинском языке анатомических терминов;
- ✓ навыками поиска медицинской информации в учебной, научной литературе, в том числе с использованием сети Интернет; навыками представления и обсуждения медицинской информации;
- ✓ навыками схематичного изображения изучаемых структур;
- ✓ навыками демонстрации изучаемых органов и структур на муляжах и фиксированных объектах.

**Самостоятельная аудиторная работа обучающихся по теме:**

**1. Ответить на вопросы по теме занятия.**

- 1) Органы дыхательной системы.
- 2) Строение наружного носа, хрящей носа.
- 3) Полость носа, носовые ходы и их сообщения.
- 4) Особенности строения слизистой оболочки полости носа, ее функции.
- 5) Границы входа в гортань, отделы гортани.
- 6) Топография гортани.
- 7) Строение слизистой оболочки и подслизистой основы гортани.
- 8) Парные и непарные хрящи гортани.
- 9) Связки гортани.
- 10) Суставы гортани.
- 11) Мышцы, суживающие и расширяющие голосовую щель, изменяющие напряжение голосовых связок.
- 12) Строение и топография трахеи и главных бронхов.
- 13) Внешнее строение и топография правого и левого легких.
- 14) Структуры бронхиального дерева.
- 15) Перечислить структуры, входящие в альвеолярное дерево.
- 16) Структура и топографию образований корня легкого.
- 17) Строение и топография плевры. Плевральная полость. Синусы плевры.
- 18) Средостение, его границы.
- 19) Отделы средостения, их содержимое.
- 20) Деление средостения на отделы в клинической практике.

**2. Практическая подготовка.**

Распознавание и взаимное расположение органов дыхания. Рентгеноанатомия. Студенты с помощью учебника и атласа самостоятельно, под руководством и при консультации преподавателя на влажных препаратах, муляжах и рентгенограммах закрепляют знания, полученные при изучении

топографии и строения органов дыхательной системы.

### 3. Ситуационные задачи для разбора на занятии

- 1) Алгоритм разбора задач заключается в выборе правильного ответа и его обоснование.
- 2) Пример задачи с разбором по алгоритму:

При осмотре полости рта справа от уздечки языка увеличен подъязычный сосочек. Выделительная функция, каких желез будет нарушена?

- A. Околоушной и щитовидной.
- B. Щитовидной и околощитовидной.
- C. Подъязычной и околоушной.
- D. Околоушной и поднижнечелюстной.
- E. Поднижнечелюстной и подъязычной.

Выбрать правильный ответ из представленных вариантов: E. Поднижнечелюстной и подъязычной.

*Обоснование ответа:* Слизистая оболочка нижней поверхности языка образует складочку по средней линии – уздечку языка. По обе стороны от уздечки располагается парное возвышение – подъязычный сосочек, на котором открываются выводные протоки подъязычной (ее главный проток) и поднижнечелюстной слюнных желез. Их выделительная функция и будет нарушена.

### 3) Задачи для самостоятельного разбора на занятии:

1. В больницу поступил ребенок 4 лет с инородным телом в дыхательных путях. В какой бронх наиболее вероятно попадет инородного тела, если его диаметр приблизительно 1,5 см?

- A. В долевого бронх
- B. В правый главный бронх \*
- C. В левый главный бронх
- D. В левый сегментарный бронх
- E. В правый сегментарный бронх

2. Во время исследования легких больного 45 лет установлено, что абсцесс находится на нижней поверхности доли и эта поверхность обращена к *fissura horizontalis*. Это доля:

- A. Верхняя правого легкого \*
- B. Верхняя левого легкого
- C. Средняя
- D. Нижняя левого легкого
- E. Нижняя правого легкого

3. Хронический насморк осложнился воспалением лобной пазухи. Через какой носовой ход проникла инфекция в эту пазуху?

- A. Верхний
- B. Нижний
- C. Общий
- D. Средний \*
- E. Носоглоточный

### Самостоятельная внеаудиторная работа обучающихся по теме:

**1. Ознакомиться с теоретическим материалом** по теме занятия с использованием конспектов лекций и/или рекомендуемой учебной литературы.

#### 2. Ответить на вопросы для самоконтроля.

- 1) Основные принципы строения воздухопроводящих путей.
- 2) На какие части делится носовая полость?
- 3) Каковы функции носовой полости?
- 4) С чем сообщаются верхний, средний и нижний носовые ходы?
- 5) На уровне каких позвонков находится гортань взрослого и новорожденного?
- 6) Какова структура бронхиального дерева? Перечислите порядок ветвления и опишите строение стенки на протяжении.
- 7) Что такое альвеолярное дерево (ацинус и его структуры).
- 8) Опишите развитие, строение и функциональное значение плевры и полости плевры.
- 9) Опишите классификацию средостения, назовите органы верхнего и нижнего (переднего, среднего и заднего) средостения.

#### 3. Проверить свои знания с использованием тестового контроля.

1. Мышцы гортани развиваются:

- A. из энтодермы
- B. из мезенхимы
- C. из эктодермы
- D. из спланхноплевры

2. В перегородке носа различают:  
 А. перепончатую, хрящевую и костную части      С. хрящевую и костную части  
 В. перепончатую и хрящевую части                      Д. перепончатую и костную части
3. В средний носовой ход открываются:  
 А. клиновидная, лобная и верхнечелюстная пазухи  
 В. средние и передние ячейки решетчатой кости, лобная и верхнечелюстная пазухи  
 С. клиновидная и верхнечелюстная пазухи, задние ячейки решетчатой кости  
 Д. лобная, верхнечелюстная пазухи, задние ячейки решетчатой кости
4. Скелетотопия гортани:  
 А. от III до VI шейных позвонков                      С. от IV до VI-VII шейных позвонков  
 В. от II до VI шейных позвонков                      Д. от V до VI шейных позвонков
5. Спереди гортани располагаются:  
 А. надподъязычные мышцы                              С. подподъязычные мышцы  
 В. лестничные мышцы                                      Д. гортанная часть глотки
6. Голосовые связки образованы:  
 А. верхним краем эластического конуса      С. краем щитоподъязычной мембраны  
 В. нижним краем эластического конуса      Д. краем четырехугольной мембраны
7. В воротах левого легкого по порядку сверху-вниз располагаются:  
 А. главный бронх, легочная артерия, легочные вены  
 В. легочная артерия, главный бронх, легочные вены  
 С. легочные вены, главный бронх, легочная артерия  
 Д. бронхиальная артерия, главный бронх, бронхиальная вена
8. Нижняя граница правого легкого по средней подмышечной линии соответствует:  
 А. V ребру    С. VII ребру  
 В. VI ребру    Д. VIII ребру

Ответы	1	2	3	4	5	6	7	8
	В	А	В	С	С	А	В	Д

**Рекомендуемая литература:**

Основная:

Краев А. В. Анатомия человека : учеб. пособие / А. В. Краев, О. В. Резцов. – 2-е изд., перераб. и доп. – М.: Изд-во БИНОМ, 2016. – 960 с.: ил.

Сапин М. Р. Анатомия человека в 2-х томах : учебник для студентов мед.вузов / М. Р. Сапин, Г. Л. Билич. – М. : ГЭОТАР-Медиа, 2015. – Т. 1. – 496 с.: ил.

Привес М. Г. Анатомия человека: учебник / М. Г. Привес, Н. К. Лысенков, В. И. Бушкович. – 12-е изд., перераб. и доп. – СПб.: ИД СПбМАПО, 2011. – 720 с.: ил.

Атлас анатомии человека: В 4-х т. / Синельников Р. Д., Синельников, Я. Р. Синельников А. Я. – М.: "Новая волна": Издатель Умеренков, 2012.

Дополнительная:

Анатомия человека учебник / под ред. Л. Л. Колесникова. – М.: ГЭОТАР-Медиа, 2014.

Билич Г. Л., Крыжановский. В. А. Анатомия человека. Атлас. В 3 томах : учебное пособие М. : ГЭОТАР-Медиа, 2013

Баженов Д.В., Калинин В.М. Анатомия головы и шеи. Введение в клиническую анатомию. – М.: ГЭОТАР-Медиа, 2014.

ЭБС «Консультант студента», сайт: [www.studmedlib.ru](http://www.studmedlib.ru)

**Тема 4.5. Мочевая система.**

**Цель:** сформировать представление о строении органов мочевой системы.

**Задачи:**

- 1) изучить строение, топографию и фиксацию почки;
- 2) изучить строение мочеточника, мочевого пузыря и их топографические взаимоотношения.

**Обучающийся должен знать:**

- ✓ внешнее и внутреннее строение почки;
- ✓ внешнее и внутреннее строение и топографию мочевыводящих путей.

**Обучающийся должен уметь:**

- ✓ находить и показывать анатомические детали строения мочевых органов.

**Обучающийся должен владеть:**

- ✓ культурой мышления; навыками аргументированного изложения собственной точки зрения;
- ✓ навыками чтения и письма на латинском языке анатомических терминов;
- ✓ навыками поиска медицинской информации в учебной, научной литературе, в том числе с использованием сети Интернет; навыками представления и обсуждения медицинской информации;
- ✓ навыками схематичного изображения изучаемых структур;
- ✓ навыками демонстрации изучаемых органов и структур на муляжах и фиксированных объектах.

**Самостоятельная аудиторная работа обучающихся по теме:**

**1. Ответить на вопросы по теме занятия.**

- 1) Внешнее строение почки.
- 2) Ворота почки и синус почки.
- 3) Топография правой и левой почек.
- 4) Оболочки почки.
- 5) Фиксирующий аппарат почки.
- 6) Кортикальное вещество почки.
- 7) Мозговое вещество почки.
- 8) Деление почки на сегменты.
- 9) Структурно-функциональная единица почки.
- 10) Строение и функция юкстамедуллярного аппарата почки.
- 11) Мочевыводящие пути почки. Форникальный аппарат.
- 12) Топография, части, изгибы и сужения мочеточника.
- 13) Строение стенки мочеточника.
- 14) Внешнее строение мочевого пузыря.
- 15) Строение стенки мочевого пузыря.
- 16) Топография мочевого пузыря.
- 17) Развитие органов мочевой системы.
- 18) Рентгеноанатомия почек и выводящих путей.

**2. Практическая подготовка.**

Распознавание и взаимное расположение органов мочевой системы. Рентгеноанатомия. Студенты с помощью учебника и атласа самостоятельно, под руководством и при консультации преподавателя на влажных препаратах, муляжах и рентгенограммах закрепляют знания, полученные при изучении топографии и строения органов мочевой системы.

**3. Ситуационные задачи для разбора на занятии**

- 1) Алгоритм разбора задач заключается в выборе правильного ответа и его обоснование.
- 2) Пример задачи с разбором по алгоритму:

При осмотре полости рта справа от уздечки языка увеличен подъязычный сосочек. Выделительная функция, каких желез будет нарушена?

- A. Околоушной и щитовидной.
- B. Щитовидной и околощитовидной.
- C. Подъязычной и околоушной.
- D. Околоушной и поднижнечелюстной.
- E. Поднижнечелюстной и подъязычной.

Выбрать правильный ответ из представленных вариантов: E. Поднижнечелюстной и подъязычной.

*Обоснование ответа:* Слизистая оболочка нижней поверхности языка образует складочку по средней линии – уздечку языка. По обе стороны от уздечки располагается парное возвышение – подъязычный сосочек, на котором открываются выводные протоки подъязычной (ее главный проток) и поднижнечелюстной слюнных желез. Их выделительная функция и будет нарушена.

3) Задачи для самостоятельного разбора на занятии:

1. Во время обследования больного преклонного возраста был поставлен диагноз: блуждающая почка. Изменение какой структуры почки вероятнее всего приводит к такому состоянию?

- A. Fascia renalis.
- B. Corpus adiposum. \*
- C. Sinus renalis.
- D. Hilus renalis.
- E. Ureter.

2. У больного с хроническим заболеванием почек была диагностирована киста почки. Компьютерная томография выявила, что патологический процесс порастил почечную пирамиду и прилежащий участок коркового вещества почки. Какая структура коркового вещества поражена?

- A. Почечная доля. \*
- B. Почечный сегмент.
- C. Корковая долька.
- D. Почечная ножка.
- E. Почечный синус.

3. Во время тяжелых родов произошел разрыв лобкового симфиза. Какой орган достоверно может быть травмирован?

- A. Матка.
- B. Прямая кишка.
- C. Яичники.
- D. Маточные трубы.
- E. Мочевой пузырь. \*

### **Самостоятельная внеаудиторная работа обучающихся по теме:**

**1. Ознакомиться с теоретическим материалом** по теме занятия с использованием конспектов лекций и/или рекомендуемой учебной литературы.

#### **2. Ответить на вопросы для самоконтроля.**

- 1) Каковы стадии развития почки? Как развиваются органы мочевой системы?
- 2) Какие аномалии развития почки, мочеточников, мочевого пузыря Вам известны?
- 3) Какие возрастные особенности почки (почка новорожденного)?
- 4) Как расположена 12-я ребра, подвздошного гребня относительно тени почек на рентгенограмме?
- 5) Чем отличается топография правой и левой почки?
- 6) Какие оболочки почки Вам известны?
- 7) Что входит в ворота почки?
- 8) Что находится в синусе почки?
- 9) Как устроено корковое вещество почки? Какие части нефрона там располагаются?
- 10) Как устроено мозговое вещество почки? Какие части нефрона там располагаются?
- 11) Как делятся почки на сегменты?
- 12) Сколько малых и больших чашечек в почке? Что такое лоханка?
- 13) Как устроен форникальный аппарат?
- 14) Какие части имеет мочевой пузырь?
- 15) Какие органы прилегают к мочевому пузырю?
- 16) Какие особенности отношения мочевого пузыря к брюшине в наполненном и ненаполненном состоянии?
- 17) Какие сфинктеры и изгибы имеет женский мочеиспускательный канал?
- 18) Какие типы экскреторного дерева Вы знаете?

#### **3. Проверить свои знания с использованием тестового контроля.**

1. Постоянная почка (или тазовая) закладывается у зародыша человека:

- A. на 2-3-ей неделе эмбрионального развития
- B. в конце 3-ей недели эмбрионального развития
- C. на 2-ом месяце эмбр. развития
- D. перед рождением

2. Скелетотопия левой почки:
- А. от середины XI грудного позвонка до верхнего края III-го поясничного  
 В. от нижнего края XI грудного до середины III поясничного позвонка  
 С. от XII грудного до середины III поясничного позвонка  
 D. от верхнего края XI грудного до нижнего края III поясничного позвонка
3. К медиальному краю правой почки прилежит:
- А. двенадцатиперстно-тощий изгиб  
 В. правый изгиб ободочной кишки  
 С. нисходящая часть 12-перстной кишки  
 D. горизонтальная часть 12-перстной кишки
4. Юкстагломерулярный комплекс располагается:
- А. в почечной лоханке  
 В. между приносящей и выносящей артериолами  
 С. в пирамидах  
 D. в почечных столбах
5. В почечных столбах расположены:
- А. сегментарные артерии и вены  
 В. дуговые артерии и вены  
 С. междольевые артерии и вены  
 D. почечные артерии и вены
6. Части мочевого пузыря:
- А. верхушка, тело, дно, шейка  
 В. верхушка, тело, шейка  
 С. тело, дно, шейка  
 D. тело, ворота, дно
7. Мочепузырный треугольник расположен:
- А. в области верхушки мочевого пузыря  
 В. в области дна мочевого пузыря  
 С. в области тела мочевого пузыря  
 D. в области шейки мочевого пузыря
8. Дно мочевого пузыря у женщин соприкасается с:
- А. с мочеполовой диафрагмой  
 В. с передней стенкой шейки матки и влагалища  
 С. с прямой кишкой  
 D. с крестцом и копчиком

Ответы	1	2	3	4	5	6	7	8
	В	А	С	В	С	А	В	А

### Рекомендуемая литература:

Основная:

Краев А. В. Анатомия человека : учеб. пособие / А. В. Краев, О. В. Резцов. – 2-е изд., перераб. и доп. – М.: Изд-во БИНОМ, 2016. – 960 с.: ил.

Сапин М. Р. Анатомия человека в 2-х томах : учебник для студентов мед.вузов / М. Р. Сапин, Г. Л. Билич. – М. : ГЭОТАР-Медиа, 2015. – Т. 1. – 496 с.: ил.

Привес М. Г. Анатомия человека: учебник / М. Г. Привес, Н. К. Лысенков, В. И. Бушкович. – 12-е изд., перераб. и доп. – СПб.: ИД СПбМАПО, 2011. – 720 с.: ил.

Атлас анатомии человека: В 4-х т. / Синельников Р. Д., Синельников, Я. Р. Синельников А. Я. – М.: "Новая волна": Издатель Умеренков, 2012.

Дополнительная:

Анатомия человека учебник / под ред. Л. Л. Колесникова. – М.: ГЭОТАР-Медиа, 2014.

Билич Г. Л., Крыжановский. В. А. Анатомия человека. Атлас. В 3 томах : учебное пособие М. : ГЭОТАР-Медиа, 2013.

Мамедова С.М., Мальцева Н.Л., Андреева С.Д. Анатомическая терминология: учеб. пособие. – Киров: Гос. мед. ун-т, 2017.

ЭБС «Консультант студента», сайт: [www.studmedlib.ru](http://www.studmedlib.ru)

### Тема 4.6. Мужские половые органы.

**Цель:** сформировать представления об анатомии мужских половых органов.

**Задачи:**

- 1) изучить развитие, функции и строение наружных и внутренних мужских половых органов;
- 2) изучить особенности мужского мочеиспускательного канала;
- 3) рассмотреть топографию и взаимное расположение органов половой системы.

**Обучающийся должен знать:**

- ✓ развитие и аномалии развития мужских половых органов;
- ✓ функцию, внешнее, внутреннее анатомическое строение и топографию наружных и внутренних мужских половых органов;
- ✓ оболочки яичка и их происхождение, процесс опускания яичка в мошонку, строение семенного канатика;
- ✓ процесс образования сперматозоидов, пути их транспорта, формирование и компоненты спермы;
- ✓ понятие эндокринной части яичка и эндокринную функцию яичка;
- ✓ строение, топографию, сужения и расширения мужского мочеиспускательного канала;
- ✓ отличия и сходства в строении мужского и женского мочеиспускательного канала;
- ✓ особенности строения брюшинной полости малого таза мужчины.

**Обучающийся должен уметь:**

- ✓ рассказать о процессе образования сперматозоидов, путях их транспорта, формировании спермы из 4-х компонентов, состав и свойства эякулята мужчины в репродуктивном возрасте;
- ✓ показать на препарате железы мужской половой системы;
- ✓ найти и показать семенной канатик, на разрезе – показать его составляющие;
- ✓ на сагиттальном разрезе органов малого таза, промежности и полового члена показать части и доли простаты; найти и показать, назвать их по-латыни части, сужения и расширения мужского мочеиспускательного канала.

**Обучающийся должен владеть:**

- ✓ культурой мышления; навыками аргументированного изложения собственной точки зрения;
- ✓ навыками чтения и письма на латинском языке анатомических терминов;
- ✓ навыками поиска медицинской информации в учебной, научной литературе, в том числе с использованием сети Интернет; навыками представления и обсуждения медицинской информации;
- ✓ навыками схематичного изображения изучаемых структур;
- ✓ навыками демонстрации изучаемых органов и структур на муляжах и фиксированных объектах.

**Самостоятельная аудиторная работа обучающихся по теме:**

**1. Ответить на вопросы по теме занятия:**

- 1) Развитие мужских половых органов, аномалии развития.
- 2) Оболочки яичка и их происхождение.
- 3) Внешнее и внутреннее строение яичка.
- 4) Эндокринная часть яичка.
- 5) Строение придатка яичка.
- 6) Отделы, топография и строение стенки семявыносящего протока.
- 7) Процесс опускания яичка.
- 8) Строение семенного канатика.
- 9) Строение и топография семенных пузырьков, проток семенных пузырьков.
- 10) Внешнее и внутреннее строение предстательной железы.
- 11) Внешнее строение мошонки.
- 12) Части и строение мужского мочеиспускательного канала.
- 13) Процесс образования сперматозоидов, пути их транспорта, формирование и компоненты спермы.

**2. Практическая подготовка.**

Распознавание и взаимное расположение половых органов. Студенты с помощью учебника

и атласа самостоятельно, под руководством и при консультации преподавателя на влажных препаратах, муляжах и рентгенограммах закрепляют знания, полученные при изучении топографии и строения органов мужской половой системы.

### 3. Ситуационные задачи для разбора на занятии

- 1) Алгоритм разбора задач заключается в выборе правильного ответа и его обоснование.
- 2) Пример задачи с разбором по алгоритму:

При осмотре полости рта справа от уздечки языка увеличен подъязычный сосочек. Выделительная функция, каких желез будет нарушена?

- A. Околоушной и щитовидной.
- B. Щитовидной и околощитовидной.
- C. Подъязычной и околоушной.
- D. Околоушной и поднижнечелюстной.
- E. Поднижнечелюстной и подъязычной.

Выбрать правильный ответ из представленных вариантов: E. Поднижнечелюстной и подъязычной.

*Обоснование ответа:* Слизистая оболочка нижней поверхности языка образует складочку по средней линии – уздечку языка. По обе стороны от уздечки располагается парное возвышение – подъязычный сосочек, на котором открываются выводные протоки подъязычной (ее главный проток) и поднижнечелюстной слюнных желез. Их выделительная функция и будет нарушена.

### 3) Задачи для самостоятельного разбора на занятии:

1. У больного 37 лет выявлена водянка яичка. Между какими образованиями накапливается серозная жидкость в патологических случаях?

- A. Между tunica dartos et fascia spermatica externa.
- B. Между fascia spermatica externa et fascia m. cremaster.
- C. Между fascia m. cremaster et m. cremaster.
- D. Между fascia spermatica interna et tunica vaginalis testis.
- E. Между париетальной и висцеральной пластинками tunica vaginalis testis. \*

2. При обследовании больного 32 лет выявлена опухоль предстательной железы, которая локализована между обоими семявыбрасывающими протоками. Какая доля предстательной железы повреждена?

- A. Lobus sinister.
- B. Isthmus. \*
- C. Lobus dexter.
- D. Lobus anterior.
- E. Lobus posterior.

3. Во время операции грыжесечения у мужчины хирург повредил содержимое пахового канала. Определите его содержимое.

- A. Ureter
- B. Urachus.
- C. Lig. teres uteri.
- D. Lig. inguinalis.
- E. Funiculus spermaticus. \*

### Самостоятельная внеаудиторная работа обучающихся по теме:

**1. Ознакомиться с теоретическим материалом** по теме занятия с использованием конспектов лекций и/или рекомендуемой учебной литературы.

### 2. Ответить на вопросы для самоконтроля.

- 1) Из каких эмбриональных зачатков развиваются мужские половые органы?
- 2) Какие аномалии развития вам известны?
- 3) Назовите оболочки яичка и их происхождение.
- 4) Где находится эндокринная часть яичка?
- 5) Как устроен придаток яичка?
- 6) Какая длина извитых семенных канальцев и протока придатка в расправленном виде?
- 7) Назовите диаметр и просвет семявыносящего протока.
- 8) Из чего состоит семенной канатик?
- 9) Как называется и куда впадает проток семенных пузырьков?

10) Какие доли имеет предстательная железа? Что такое перешеек предстательной железы?

11) Назовите части, их длину, изгибы, сужения мужского мочеиспускательного канала и его расширения в миллиметрах.

12) Где образуются сперматозоиды и как они попадают в мочеиспускательный канал?

13) Назовите компоненты спермы.

14) Как называется углубление брюшинной полости в малом тазу мужчины?

### 3. Проверить свои знания с использованием тестового контроля.

1. Части мужского мочеиспускательного канала:

А. кавернозная, губчатая, предстательная С. предстательная, луковичная, губчатая  
В. предстательная, луковичная, кавернозная Д. предстательная, перепончатая, губчатая

2. В губчатую часть мужского мочеиспускательного канала открывается:

А. семявыбрасывающий проток С. бульбоуретральные железы  
В. семенные пузырьки Д. семявыносящий проток

3. Через мочеполовую диафрагму проходит часть мужского мочеиспускательного канала:

А. предстательная С. перепончатая  
В. губчатая Д. луковичная

4. Произвольный сфинктер мужского мочеиспускательного канала располагается в:

А. перепончатой части С. предстательной части  
В. губчатой части Д. луковичной части

5. Семенные пузырьки развиваются из:

А. мезонефрального протока С. парамезонефрального протока  
В. полового бугорка Д. половых складок

6. Из полового бугорка у мужчин развивается:

А. мошонка С. губчатое тело полового члена  
В. пещеристые тела полового члена Д. семенные пузырьки

7. Сперматозоиды вырабатываются в:

А. прямых семенных канальцах С. извитых семенных канальцах  
В. средостении яичка Д. выносящих канальцах

8. Придаток яичка расположен:

А. вдоль переднего края яичка С. вдоль верхнего конца яичка  
В. вдоль заднего края яичка Д. вдоль нижнего конца яичка

Ответы	1	2	3	4	5	6	7	8
	D	C	C	A	A	C	C	B

### Рекомендуемая литература:

Основная:

Краев А. В. Анатомия человека : учеб. пособие / А. В. Краев, О. В. Резцов. – 2-е изд., перераб. и доп. – М.: Изд-во БИНОМ, 2016. – 960 с.: ил.

Сапин М. Р. Анатомия человека в 2-х томах : учебник для студентов мед.вузов / М. Р. Сапин, Г. Л. Билич. – М. : ГЭОТАР-Медиа, 2015. – Т. 1. – 496 с.: ил.

Привес М. Г. Анатомия человека: учебник / М. Г. Привес, Н. К. Лысенков, В. И. Бушкович. – 12-е изд., перераб. и доп. – СПб.: ИД СПбМАПО, 2011. – 720 с.: ил.

Атлас анатомии человека: В 4-х т. / Синельников Р. Д., Синельников, Я. Р. Синельников А. Я. – М.: "Новая волна": Издатель Умеренков, 2012.

Дополнительная:

Анатомия человека учебник / под ред. Л. Л. Колесникова. – М.: ГЭОТАР-Медиа, 2014.

Билич Г. Л., Крыжановский. В. А. Анатомия человека. Атлас. В 3 томах : учебное пособие М. : ГЭОТАР-Медиа, 2013

ЭБС «Консультант студента», сайт: [www.studmedlib.ru](http://www.studmedlib.ru)

#### **Тема 4.7. Женские половые органы. Промежность.**

**Цель:** сформировать представления об анатомии женских половых органов и промежности.

**Задачи:**

- 1) изучить анатомию наружных и внутренних женских половых органов,
- 2) эндокринную регуляцию менструального цикла,
- 3) строение мышц и фасций мужской и женской промежности, топографию и взаимное расположение органов половой системы.

**Обучающийся должен знать:**

- ✓ развитие, anomalies развития, функции, строение и топографию наружных и внутренних женских половых органов;
- ✓ сущность процессов в организме женщины и в ее половых органах в течение различных фаз менструального цикла, длительность фаз и активность сопровождающих их половых и гонадотропных гормонов;
- ✓ строение и функции мышц и фасций мужской и женской промежности.

**Обучающийся должен уметь:**

- ✓ находить, называть и показывать на препаратах элементы внешнего строения матки, яичника, маточных труб, влагалища, наружных женских половых органов;
- ✓ называть и показывать на муляжах мышцы и фасции мужской и женской промежности, углубления брюшинной полости в малом тазу женщины.

**Обучающийся должен владеть:**

- ✓ культурой мышления; навыками аргументированного изложения собственной точки зрения;
- ✓ навыками чтения и письма на латинском языке анатомических терминов;
- ✓ навыками поиска медицинской информации в учебной, научной литературе, в том числе с использованием сети Интернет; навыками представления и обсуждения медицинской информации;
- ✓ навыками схематичного изображения изучаемых структур;
- ✓ навыками демонстрации изучаемых органов и структур на муляжах и фиксированных объектах.

**Самостоятельная аудиторная работа обучающихся по теме:**

**1. Ответить на вопросы по теме занятия:**

- 1) Внешнее строение яичника.
- 2) Внутреннее строение яичника.
- 3) Строение придатков яичника.
- 4) Внешнее строение матки.
- 5) Строение стенки матки.
- 6) Структуры, которые ограничивают полость матки.
- 7) Связочный аппарат матки.
- 8) Варианты наклонов и изгибов матки.
- 9) Функциональные изменения матки.
- 10) Части и топография маточной трубы.
- 11) Строение стенки маточной трубы.
- 12) Внешнее строение влагалища, его топография.
- 13) Строение стенки влагалища.
- 14) Свод влагалища, его клиническое значение.
- 15) Строение больших и малых женских половых губ.
- 16) Строение преддверия влагалища, больших желез преддверия.
- 17) Строение клитора.
- 18) Топография и строение женского мочеиспускательного канала.
- 19) Развитие женских половых органов.
- 20) Промежность в узком и широком смысле этого слова.

- 21) Места начала, прикрепления и функция поверхностных мышц мочеполовой диафрагмы.
- 22) Места начала, прикрепления и функция глубоких мышц мочеполовой диафрагмы.
- 23) Места начала, прикрепления и функция мышц диафрагмы таза.
- 24) Фасции промежности.
- 25) Стенки и содержимое седалищно-прямокишечной ямки.

## 2. Практическая подготовка.

Распознавание и взаимное расположение половых органов. Студенты с помощью учебника и атласа самостоятельно, под руководством и при консультации преподавателя на влажных препаратах, муляжах и рентгенограммах закрепляют знания, полученные при изучении топографии и строения органов женской половой системы и промежности.

## 3. Ситуационные задачи для разбора на занятии

- 1) Алгоритм разбора задач заключается в выборе правильного ответа и его обоснование.
- 2) Пример задачи с разбором по алгоритму:

При осмотре полости рта справа от уздечки языка увеличен подъязычный сосочек. Выделительная функция, каких желез будет нарушена?

- A. Околоушной и щитовидной.
- B. Щитовидной и околощитовидной.
- C. Подъязычной и околоушной.
- D. Околоушной и поднижнечелюстной.
- E. Поднижнечелюстной и подъязычной.

*Выбрать правильный ответ из представленных вариантов:* E. Поднижнечелюстной и подъязычной.

*Обоснование ответа:* Слизистая оболочка нижней поверхности языка образует складочку по средней линии – уздечку языка. По обе стороны от уздечки располагается парное возвышение – подъязычный сосочек, на котором открываются выводные протоки подъязычной (ее главный проток) и поднижнечелюстной слюнных желез. Их выделительная функция и будет нарушена.

- 3) Задачи для самостоятельного разбора на занятии:

1. У больной женщины 20 лет матка сместилась в нижние отделы малого таза. Какая из названных связок в первую очередь пострадала?

- |                          |                               |
|--------------------------|-------------------------------|
| A. Широкая связка матки  | B. Круглая связка матки       |
| C. Прямокишечно-маточная | D. Собственная связка яичника |
| E. Кардинальные *        |                               |

2. Больной 32 лет выставлен диагноз бартолинит (воспаление больших желез преддверия). В каком органе мочеполовой системы расположенные эти железы?

- |                           |                       |
|---------------------------|-----------------------|
| A. Большие половые губы * | B. Малые половые губы |
| C. Клитор                 | D. Влагалище          |
| E. Матка                  |                       |

3. Вследствие травмы низа передней стенки живота у больной повреждена связка, которая находится в паховом канале. Какая это связка?

- |                          |                       |
|--------------------------|-----------------------|
| A. Lig. latum uteri      | B. Lig. teres uteri * |
| C. Lig. ovarium proprium | D. Lig. lacunare      |
| E. Lig. ingunale         |                       |

## Самостоятельная внеаудиторная работа обучающихся по теме:

**1. Ознакомиться с теоретическим материалом** по теме занятия с использованием конспектов лекций и/или рекомендуемой учебной литературы.

## 2. Ответить на вопросы для самоконтроля.

- 1) Из чего развиваются женские половые органы? Какие аномалии вам известны?
- 2) Что такое белое тело, желтое тело (его виды), красное тело?
- 3) Где находятся и как называются придатки яичника? Их происхождение?

- 4) Как называются складки слизистой в шейном канале матки? В чем их значение?
- 5) Как называются слои стенки матки? Чем периметрий отличается от параметрия?
- 6) Какие связки имеет матка, какова их структура и происхождение?
- 7) Как называются варианты наклонов и изгибов матки? Которые из них являются патологией, а какие – нормой?
- 8) В каком слое стенки матки происходят наиболее значительные изменения в течение менструального цикла?
- 9) Какие части имеет маточная труба?
- 10) Каким эпителием выстлана слизистая матки, маточных труб, влагалища?
- 11) Какое отношение к брюшине у яичника, матки, маточных труб, влагалища?
- 12) К каким органам прилегает влагалище?
- 13) Строение больших и малых женских половых губ.
- 14) Строение преддверия влагалища, больших желез преддверия.
- 15) Строение клитора.
- 16) Топография и строение женского мочеиспускательного канала.
- 17) Что значит промежность в узком, акушерском смысле слова?
- 18) Где находится начало и прикрепление поверхностных мышц мочеполовой диафрагмы? В чем их функция?
- 19) Где находится начало и прикрепление глубоких мышц мочеполовой диафрагмы?
- 20) Где находится начало и прикрепление поверхностных мышц диафрагмы таза?
- 21) Где находится начало и прикрепление глубоких мышц диафрагмы таза?
- 22) Как называются и где располагаются фасции мочеполовой диафрагмы и диафрагмы таза?
- 23) Где находится седалищно-прямокишечная ямка?
- 24) Как называется околоректальная клетчатка, заполняющая седалищно-прямокишечную ямку?

### 3. Проверить свои знания с использованием тестового контроля.

1. Матка развивается из:
 

А. мезонефрального протока	С. парамезонефрального протока
В. полового бугорка	Д. половых валиков
2. Маточные трубы развиваются из:
 

А. мезонефрального протока	С. парамезонефрального протока
В. полового бугорка	Д. половых валиков
3. Из индифферентной половой железы у женщин развивается:
 

А. матка	С. влагалище
В. яичник	Д. маточная труба
4. Яичник имеет края:
 

А. свободный и брыжеечный	С. трубный и маточный
В. латеральный и медиальный	Д. вентральный и дорсальный
5. Части маточной трубы:
 

А. маточная, перешеек, воронка, бахромки	С. маточная, перешеек, ампула, воронка
В. маточная, перешеек, ампула, бахромки	Д. медиальная, средняя и латеральная
6. К глубоким мышцам мочеполовой диафрагмы относятся:
 

А. седалищно-пещеристая, луковично-губчатая, поверхностная поперечная мышца промежность	
В. сфинктер мочеиспускательного канала, поверхностная поперечная, седалищно-пещеристая и луковично-губчатая	
С. луковично-губчатая, седалищно-пещеристая, поверхностная поперечная мышца промежности и наружный сфинктер заднего прохода	

- D. сфинктер мочеиспускательного канала и глубокая поперечная мышца промежности
- б. Седалищно-пещеристая мышца относится:
- A. к поверхностному слою мышц тазовой диафрагмы  
 B. к глубокому слою мышц тазовой диафрагмы  
 C. к поверхностному слою мышц мочеполовой диафрагмы  
 D. к глубокому слою мышц мочеполовой диафрагмы
8. К поверхностному слою мышц тазовой диафрагмы относятся:
- A. мышца, поднимающая задний проход, копчиковая мышца  
 B. копчиковая мышца, наружный сфинктер заднего прохода, глубокая поперечная мышца промежности  
 C. наружный сфинктер заднего прохода, копчиковая мышца и поверхностная поперечная мышца промежности  
 D. наружный сфинктер заднего прохода

Ответы	1	2	3	4	5	6	7	8
	C	C	B	A	C	D	C	D

#### Рекомендуемая литература:

Основная:

Краев А. В. Анатомия человека : учеб. пособие / А. В. Краев, О. В. Резцов. – 2-е изд., перераб. и доп. – М.: Изд-во БИНОМ, 2016. – 960 с.: ил.

Сапин М. Р. Анатомия человека в 2-х томах : учебник для студентов мед.вузов / М. Р. Сапин, Г. Л. Билич. – М. : ГЭОТАР-Медиа, 2015. – Т. 1. – 496 с.: ил.

Привес М. Г. Анатомия человека: учебник / М. Г. Привес, Н. К. Лысенков, В. И. Бушкович. – 12-е изд., перераб. и доп. – СПб.: ИД СПбМАПО, 2011. – 720 с.: ил.

Атлас анатомии человека: В 4-х т. / Синельников Р. Д., Синельников, Я. Р. Синельников А. Я. – М.: "Новая волна": Издатель Умеренков, 2012.

Дополнительная:

Анатомия человека учебник / под ред. Л. Л. Колесникова. – М.: ГЭОТАР-Медиа, 2014.

Билич Г. Л., Крыжановский. В. А. Анатомия человека. Атлас. В 3 томах : учебное пособие М. : ГЭОТАР-Медиа, 2013

ЭБС «Консультант студента», сайт: [www.studmedlib.ru](http://www.studmedlib.ru)

#### Тема 4.8. Итоговый опрос по спланхнологии.

**Цель:** закрепить и систематизировать изученный материал по разделу «Спланхнология».

**Задачи:**

- 1) определить уровень теоретических знаний и практических умений по теме «Пищеварительная система»;
- 2) определить уровень теоретических знаний и практических умений по теме «Дыхательная система»;
- 3) определить уровень теоретических знаний и практических умений по теме «Мочеполовой аппарат».

**Обучающийся должен знать:**

- ✓ лекционный и теоретический материал по разделу «Спланхнология»;
- ✓ названия анатомических образований на латинском и русском языках, строение, топографию изученных образований и структур по разделу «Спланхнология»;

**Обучающийся должен уметь:**

- ✓ показывать строение и топографию органов пищеварительной и дыхательной систем, мочеполового аппарата;

**Обучающийся должен владеть:**

- ✓ культурой мышления; навыками аргументированного изложения собственной точки зрения;

- ✓ навыками чтения и письма на латинском языке анатомических терминов;
- ✓ навыками поиска медицинской информации в учебной, научной литературе, в том числе с использованием сети Интернет; навыками представления и обсуждения медицинской информации;
- ✓ навыками схематичного изображения изучаемых структур;
- ✓ навыками демонстрации изучаемых органов и структур на муляжах и фиксированных объектах.

**Самостоятельная аудиторная работа обучающихся по теме:**

**Контроль знаний на отчетном занятии осуществляется в 3 этапа:**

1. Тестовый контроль знаний студентов (проводится в аудитории кафедры анатомии по тестовым заданиям на бумажных носителях).

2. Прием практических навыков на препаратах и муляжах, во время которого студенты демонстрируют навыки и умения, полученные во время аудиторной и внеаудиторной работы, в том числе из списка установленного перечня практических навыков к экзамену.

3. Ответ на теоретические вопросы, задаваемые преподавателем по его усмотрению, из числа наиболее значимых и рассмотренных на практических занятиях по пищеварительной системе, а также по лекционному материалу или из числа установленного перечня теоретических вопросов к зачету.

Итоговая оценка заносится в журнал текущей успеваемости. Студентам, получившим неудовлетворительные оценки, назначается время для передачи отчета по данному разделу.

**Перечень теоретических вопросов:**

1. Эмбриональные источники пищеварительной трубки.
2. Филогенез пищеварительной системы.
3. Формирование целомической и брюшинной полостей.
4. Критические периоды развития брюшинной полости.
5. Дифференцировка передней, средней и задней кишки.
6. Аномалии развития органов пищеварительной системы.
7. Основные принципы строения органов пищеварения.
8. Строение глотки, пищевода.
9. Строение желудка, тонкого, толстого кишечника.
10. Строение печени, поджелудочной железы.
11. Функциональное значение органов пищеварительного тракта.
12. Основные принципы строения воздухопроводящих путей.
13. Строение полости носа и гортани.
14. Структура бронхиального дерева: порядок ветвления и строение стенки.
15. Альвеолярное дерево (ацинус и его структуры).
16. Развитие, строение и функциональное значение плевры и полости плевры.
17. Подразделение средостения; органы верхнего и нижнего (переднего, среднего и заднего) средостения.
18. Филогенез мочевой системы.
19. Эмбриогенез мочевой системы.
20. Аномалии развития.
21. Строение нефрона, кровоснабжение почки.
22. Стадии образования мочи.
23. Понятие сегмента, доли и дольки почки.
24. Мочевыводящие пути.
25. Филогенез и эмбриогенез половых систем.
26. Половые железы и их строение.
27. Пути выведения половых клеток.
28. Процесс опускания яичка и яичника.
29. Аномалии развития яичка и яичника.

30. Матка: топография и строение частей.

31. Связочный аппарат матки.

### **Самостоятельная внеаудиторная работа обучающихся по теме:**

**1. Вспомнить теоретический материал** по теме «Спланхнология» с использованием конспектов лекций и/или рекомендуемой учебной литературы.

**2. Ответить на вопросы для самоконтроля**, используя методические указания к темам 4.1-4.7.

**3. Проверить свои знания с использованием тестового контроля** в методических указаниях к темам 4.1-4.7.

### **Рекомендуемая литература:**

Основная:

Краев А. В. Анатомия человека : учеб. пособие / А. В. Краев, О. В. Резцов. – 2-е изд., перераб. и доп. – М.: Изд-во БИНОМ, 2016. – 960 с.: ил.

Сапин М. Р. Анатомия человека в 2-х томах : учебник для студентов мед.вузов / М. Р. Сапин, Г. Л. Билич. – М. : ГЭОТАР-Медиа, 2015. – Т. 1. – 496 с.: ил.

Привес М. Г. Анатомия человека: учебник / М. Г. Привес, Н. К. Лысенков, В. И. Бушкович. – 12-е изд., перераб. и доп. – СПб.: ИД СПбМАПО, 2011. – 720 с.: ил.

Атлас анатомии человека: В 4-х т. / Синельников Р. Д., Синельников, Я. Р. Синельников А. Я. – М.: "Новая волна": Издатель Умеренков, 2012.

Дополнительная:

Анатомия человека учебник / под ред. Л. Л. Колесникова. – М.: ГЭОТАР-Медиа, 2014.

Билич Г. Л., Крыжановский. В. А. Анатомия человека. Атлас. В 3 томах : учебное пособие М. : ГЭОТАР-Медиа, 2013.

Борзяк Э.И., Г. фон Хагенс, Путалова И.Н. Анатомия человека. Фотографический атлас. В 3 томах. – М.: ГЭОТАР-Медиа, 2014.

ЭБС «Консультант студента», сайт: [www.studmedlib.ru](http://www.studmedlib.ru)

### **Тема 4.9. Эндокринные железы.**

**Цель:** сформировать представление о строении эндокринных желез.

**Задачи:**

- 1) изучить строение и топографию эндокринных желез;
- 2) познакомиться с особенностями функционирования и регуляции эндокринных желез.

**Обучающийся должен знать:**

- ✓ внешнее и внутреннее строение желез внутренней секреции.

**Обучающийся должен уметь:**

- ✓ находить и показывать анатомические детали строения эндокринных желез.

**Обучающийся должен владеть:**

- ✓ культурой мышления; навыками аргументированного изложения собственной точки зрения;
- ✓ навыками чтения и письма на латинском языке анатомических терминов;
- ✓ навыками поиска медицинской информации в учебной, научной литературе, в том числе с использованием сети Интернет; навыками представления и обсуждения медицинской информации;
- ✓ навыками схематичного изображения изучаемых структур;
- ✓ навыками демонстрации изучаемых органов и структур на муляжах и фиксированных объектах.

### **Самостоятельная аудиторная работа обучающихся по теме:**

**1. Ответить на вопросы по теме занятия.**

- 1) Классификация эндокринных желез.

- 2) Строение, топография и функция щитовидной железы, паращитовидных желез.
- 3) Анатомия и топография эндокринной части поджелудочной железы, половых желез.
- 4) Строение гипофиза, эпифиза и их функциональное значение.
- 5) Строение, топография и функции надпочечников.
- 6) Строение, топография и функции тимуса.

## 2. Практическая подготовка.

Распознавание и взаимное расположение эндокринных органов. Студенты с помощью учебника и атласа самостоятельно, под руководством и при консультации преподавателя на влажных препаратах, муляжах и рентгенограммах закрепляют знания, полученные при изучении топографии и строения органов эндокринной системы.

### Самостоятельная внеаудиторная работа обучающихся по теме:

**1. Ознакомиться с теоретическим материалом** по теме занятия с использованием конспектов лекций и/или рекомендуемой учебной литературы.

#### 2. Ответить на вопросы для самоконтроля.

- 1) Из каких зародышевых листков развиваются различные эндокринные железы?
- 2) Перечислите экто-, энто- и мезодермальные эндокринные железы.
- 3) Какие аномалии эндокринных желез вам известны?
- 4) Анатомия, топография и функция щитовидной железы.
- 5) Анатомия, топография и функция паращитовидных желез.
- 6) Анатомия, топография и функция поджелудочной железы.
- 7) Анатомия, топография и функция надпочечников.

#### 3. Проверить свои знания с использованием тестового контроля.

1. К бранхиогенной группе желез относятся:
  - A. мозговое вещество надпочечников и параганглии
  - B. гипофиз и эпифиз
  - C. щитовидная и паращитовидные железы
  - D. корковое вещество надпочечников и интерстициальные клетки половых желез
2. Железы бранхиогенной группы развиваются из:
  - A. эпителия ротовой бухты
  - B. эпителия средней кишки
  - C. эпителия глоточной кишки
  - D. переднего отдела нервной трубки
3. Корковое вещество надпочечников развивается из:
  - A. эпителия глоточной кишки
  - B. переднего отдела нервной трубки
  - C. эпителия средней кишки
  - D. мезодермы (целомического эпителия)
4. Передняя доля гипофиза развивается:
  - A. из эпителия дорсальной стенки ротовой бухты (карман Ратке)
  - B. их нижней поверхности второго мозгового пузыря
  - C. из непарного выпячивания крыши будущего III желудочка головного мозга
  - D. из эпителия передней кишки в виде непарного срединного выроста на уровне между I и II висцеральными дугами
5. Надпочечники располагаются на уровне:
  - A. IX – X грудных позвонков
  - B. XI – XII грудных позвонков
  - C. X – XI грудных позвонков
  - D. I – II поясничных позвонков
6. Паращитовидные железы расположены:
  - A. на передней поверхности долей щитовидной железы
  - B. в области перешейка щитовидной железы
  - C. на задней поверхности долей щитовидной железы
  - D. на верхних рогах щитовидных хрящей
7. В поджелудочной железе островки Лангерганса преимущественно сосредоточены в:
  - A. теле
  - B. хвосте
  - C. головке
  - D. крючковидном отростке

Ответы	1	2	3	4	5	6	7
	C	C	D	A	B	C	B

### Рекомендуемая литература:

Основная:

Краев А. В. Анатомия человека : учеб. пособие / А. В. Краев, О. В. Резцов. – 2-е изд., перераб. и доп. – М.: Изд-во БИНОМ, 2016. – 960 с.: ил.

Сапин М. Р. Анатомия человека в 2-х томах : учебник для студентов мед.вузов / М. Р. Сапин, Г. Л. Билич. – М. : ГЭОТАР-Медиа, 2015. – Т. 1. – 496 с.: ил.

Привес М. Г. Анатомия человека: учебник / М. Г. Привес, Н. К. Лысенков, В. И. Бушкович. – 12-е изд., перераб. и доп. – СПб.: ИД СПбМАПО, 2011. – 720 с.: ил.

Атлас анатомии человека: В 4-х т. / Синельников Р. Д., Синельников, Я. Р. Синельников А. Я. – М.: "Новая волна": Издатель Умеренков, 2012.

Дополнительная:

Анатомия человека учебник / под ред. Л. Л. Колесникова. – М.: ГЭОТАР-Медиа, 2014.

Билич Г. Л., Крыжановский. В. А. Анатомия человека. Атлас. В 3 томах : учебное пособие М. : ГЭОТАР-Медиа, 2013

ЭБС «Консультант студента», сайт: [www.studmedlib.ru](http://www.studmedlib.ru)

## Раздел 2. Опорно-двигательный аппарат

## Раздел 3. Центральная нервная система и эстеziология

## Раздел 4. Спланхнология

### Тема 4.10. Зачетное занятие.

**Цель:** оценка уровня усвоения обучающимися знаний, приобретения умений, навыков и сформированности компетенций по разделам «Опорно-двигательный аппарат», «Центральная нервная система и эстеziология», «Спланхнология».

#### Задачи:

1) Систематизировать и закрепить знания, полученные при изучении разделов «Опорно-двигательный аппарат», «Центральная нервная система и эстеziология», «Спланхнология».

2) Определить уровень теоретических знаний и практических умений по разделам «Опорно-двигательный аппарат», «Центральная нервная система и эстеziология», «Спланхнология».

#### Обучающийся должен знать:

- ✓ лекционный и теоретический материал.
- ✓ названия анатомических образований на латинском и русском языках, анатомические детали строения, топографию изученных образований и структур по разделам «Опорно-двигательный аппарат», «Центральная нервная система и эстеziология», «Спланхнология»;
- ✓ онтогенез органов, а также некоторые аномалии их развития.

#### Обучающийся должен уметь:

- ✓ давать характеристику органов изученных разделов;
- ✓ показывать анатомические детали строения и топографию изученных образований и структур.

#### Обучающийся должен владеть:

- ✓ культурой мышления; навыками аргументированного изложения собственной точки зрения;
- ✓ навыками чтения и письма на латинском языке анатомических терминов;
- ✓ навыками поиска медицинской информации в учебной, научной литературе, в том числе с использованием сети Интернет; навыками представления и обсуждения медицинской информации;
- ✓ навыками схематичного изображения изучаемых структур;
- ✓ навыками демонстрации изучаемых органов и структур на муляжах и фиксированных объектах.

### **Самостоятельная аудиторная работа обучающихся по теме:**

#### **Контроль знаний на зачетном занятии осуществляется в 3 этапа:**

1. Тестовый контроль знаний студентов (проводится до этапа собеседования в компьютерном классе).

2. Прием практических навыков на препаратах и муляжах, во время которого студенты демонстрируют навыки и умения, полученные во время аудиторной и внеаудиторной работы, в том числе из списка установленного перечня практических навыков к экзамену. При условии своевременной сдачи итоговых отчетов по установленным темам в соответствии с рабочей программой этот этап засчитывается автоматически.

3. Ответ на теоретические вопросы по билетам, сформированным из числа установленного перечня теоретических вопросов к зачету.

Итоговая оценка заносится в ведомость и зачетную книжку студента. Студентам, получившим неудовлетворительные оценки, деканат назначает время для пересдачи зачета.

#### **Примерные вопросы к зачету.**

1. Кость как орган; ее развитие, строение, рост. Классификация костей.
2. Способы и механизм образования костей. Особенности строения костей в различные возрастные периоды.
3. Позвонки: их развитие, строение в различных отделах позвоночника, варианты и аномалии; соединения между позвонками. Атлanto-затылочный сустав, движения в этом суставе.
4. Позвоночный столб в целом, анатомия, формирование его изгибов. Мышцы, производящие движение позвоночного столба.
5. Ребра и грудина: их развитие, строение, варианты и аномалии Соединения ребер с позвонками и грудиной. Грудная клетка в целом, ее индивидуальные, возрастные и типологические особенности. Движения ребер, мышцы, производящие эти движения, их кровоснабжение и иннервация.
6. Развитие черепа в онтогенезе. Индивидуальные, возрастные и половые особенности черепа.
7. Кости лицевого черепа, Глазница, строение ее стенок, отверстия, их назначение.
8. Височная кость: ее части, отверстия, каналы и их назначение.
9. Клиновидная кость: ее части, отверстия и их назначение.
10. Крылонебная ямка: ее стенки, отверстия и их назначение.
11. Полость носа, строение ее стенок. Околоносовые пазухи их значение, варианты и аномалии.
12. Характеристика внутренней поверхности основания черепа; отверстия и их назначение.
13. Передняя черепная ямка, ее стенки и границы. Отверстия и их назначение.
14. Средняя черепная ямка, ее стенки и границы. Отверстия и их назначение.
15. Задняя черепная ямка, ее стенки и границы. Отверстия и их назначение.
16. Наружная поверхность основания черепа. Отверстия и их назначение.
17. Мышцы-синергисты и антагонисты. Работа мышц. Виды рычагов в биомеханике.
18. Мышцы и фасции спины, их топография, строение, функции, кровоснабжение и иннервация.
19. Мышцы и фасции груди, их топография, строение, функции, кровоснабжение и иннервация.
20. Анатомия мышц живота, их телеграфия, функции, кровоснабжение и иннервация. Влажлище прямой мышцы живота. Белая линия.
21. Паховый канал, его стенки, глубокое и поверхностное кольцо, содержимое канала. Слабые места передней брюшной стенки.
22. Диафрагма, ее части, топография, функция, кровоснабжение и иннервация.
23. Мышцы шеи, их функция, кровоснабжение и иннервация. Топография мышц и фасций шеи.
24. Области шеи, их границы. Треугольники шеи, их практическое значение.
25. Мимические мышцы. Их развитие, анатомия топография, функции кровоснабжение и иннервация.
26. Жевательные мышцы. Их развитие, анатомия, топография, функции, кровоснабжением иннервация. Фасции жевательных мышц.

27. Оболочки спинного мозга (твердая, паутинная, мягкая). Межоболочечные пространства.
28. Оболочки спинного и головного мозга (мягкая оболочка, пространства Вирхова-Робена).
29. Производные паутинной оболочки (зубчатые связки, их значение).
30. Производные паутинной оболочки. Сосудистые сплетения желудочков, их значение.
31. Оболочки головного мозга. Грануляции паутинной оболочки: образование, назначение, пути сообщения с кровеносным руслом.
32. Гематоэнцефалический барьер: понятие и строение.
33. Развитие спинного и головного мозга в филогенезе.
34. Эмбриогенез спинного и головного мозга.
35. Спинной мозг: Наружное строение.
36. Спинной мозг: голотопия, скелетотопия, синтопия.
37. Спинной мозг: топография серого и белого вещества спинного мозга.
38. Спинной мозг: сегментарный аппарат. Простая рефлекторная дуга.
39. Спинной мозг: места образования спинномозговой жидкости.
40. Головной мозг: места образования цереброспинальной жидкости.
41. Спинномозговая и цереброспинальная жидкость: места образования, направление оттока.
42. Головной мозг: общий обзор частей.
43. Головной мозг: топография черепных нервов на основании мозга.
44. Наружное строение продолговатого мозга (границы, форма, поверхности, борозды).
45. Внутреннее строение продолговатого мозга.
46. Наружные и внутренние дугообразные волокна. Формирование медиальной петли и её значение.
47. Мост (границы, поверхности).
48. Внутреннее строение моста (топография серого вещества - локализация ядер V, VI, VII, VIII черепных нервов, проводящие пути).
49. Ядра ретикулярной формации (продолговатого мозга и моста).
50. Строение и значение трапециевидного тела в формировании слухового пути (латеральная петля).
51. Мозжечок (его отделы, поверхности, борозды, извилины).
52. Внутреннее строение мозжечка.
53. Четвертый желудочек (стенки и содержимое, сообщения).
54. Строение и топография ядер черепных нервов в ромбовидной ямке.
55. Средний мозг (границы, основные части; строение крыши среднего мозга, строение ножек мозга).
56. Внутреннее строение среднего мозга на уровне верхних бугорков. Водопровод мозга.
57. Внутреннее строение среднего мозга на уровне нижних бугорков. Водопровод мозга.
58. Строение промежуточного мозга.
59. Таламус (зрительный бугор - форма, поверхности, ядра, функция).
60. Эпиталамус: строение, ядра, функция.
61. Метаталамус: строение, ядра, функция.
62. Гипоталамус (границы).
63. Топография ядер гипоталамуса.
64. Гипоталамо-гипофизарная система.
65. Третий желудочек (расположение, стенки, сообщения).
66. Конечный мозг, его состав.
67. Обонятельный мозг, строение.
68. Плащ (наружное строение, поверхности, борозды, доли, извилины).
69. Плащ - внутреннее строение (кора и подкорковые ядра).
70. Цито- и миелоархитектоника коры. Гомо- и гетеротипическая кора (примеры).
71. Базальные ядра полушарий (положение, строение, связи между ядрами).

72. Понятие о стриопаллидарной системе.
73. Полость конечного мозга (части боковых желудочков, их стенки).
74. Внутренняя капсула (расположение, части, топография проводящих путей).
75. Мозолистое тело (половые особенности). Передняя спайка, задняя спайка, спайка обонятельного мозга.
76. Понятие о корковом центре. Коровый конец анализатора по определению И. П. Павлова.
77. Коровые концы анализаторов - чувствительные и двигательные (локализация).
78. Понятие о I сигнальной системе. Понятие о II сигнальной системе. Коровые концы анализаторов речи.
79. Пирамидные пути (корково-спинномозговой и корково-ядерный пути).
80. Экстрапирамидная система (структура, значение).
81. Нисходящие пути коры большого мозга к мозжечку.
82. Проводящие пути двигательного анализатора - проприоцептивный сознательный путь - путь Голля.
83. Проводящие пути двигательного анализатора проприоцептивный сознательный путь - путь Бурдаха.
84. Проприоцептивные пути к мозжечку: передний спинномозжечковый (путь Говерса).
85. Проприоцептивные пути к мозжечку: задний спинномозжечковый (путь Флексига).
86. Интрорецептивный анализатор.
87. Экстероцептивная (поверхностная) чувствительность: температурная, болевая, осязание.
88. Сложные виды чувствительности (стереогноз, двухмерно пространственное чувство - проводящий путь).
89. Сравнительная анатомия ассоциативной коры. Сознание, уровни сознания.
90. Орган зрения в филогенезе.
91. Органа зрения - эмбриогенез.
92. Орган зрения. Общий план строения глазного яблока и функциональная роль его оболочек.
93. Орган зрения. Светопреломляющие среды глазного яблока. Оптическая система глаза.
94. Орган зрения. Камеры глаза. Образование и отток водянистой влаги. Механизм аккомодации.
95. Орган зрения. Вспомогательные органы глаза (мышцы), их функциональное значение.
96. Орган зрения. Вспомогательные органы глаза (веки) их функциональное значение.
97. Орган зрения. Вспомогательные органы глаза (конъюнктивы), её функциональное значение.
98. Орган зрения. Вспомогательные органы глаза (слёзный аппарат), его функциональное значение.
99. Проводящий путь зрительного анализатора. Зрачковый рефлекс.
100. Орган слуха и равновесия в филогенезе.
101. Орган слуха и равновесия - эмбриогенез. Аномалии развития.
102. Проводящий путь слухового анализатора.
103. Проводящий путь вестибулярного анализатора.
104. Органа обоняния в филогенезе.
105. Органа обоняния – эмбриогенез.
106. Проводящий путь обонятельного анализатора.
107. Органа вкуса в филогенезе.
108. Органа вкуса – эмбриогенез. Аномалии развития.
109. Строение органа вкуса.
110. Проводящий путь вкусового анализатора.
111. Кожа и производные кожи (волосы, ногти, сальные железы).
112. Кожа и производные кожи (потовые железы, молочная железа).
113. Полость рта.

114. Преддверие рта.
115. Собственно полость рта.
116. Зубы .
117. Твердое небо.
118. Мягкое небо.
119. Зев.
120. Язык.
121. Железы рта (малые слюнные железы).
122. Железы рта (большие слюнные железы - околоушная железа).
123. Железы рта (большие слюнные железы - поднижнечелюстная железа).
124. Железы рта (большие слюнные железы - подъязычная железа).
125. Глотка.
126. Пищевод.
127. Желудок.
128. Тонкая кишка (двенадцатиперстная кишка).
129. Тонкая кишка (тощая кишка).
130. Тонкая кишка (подвздошная кишка).
131. Толстая кишка (слепая кишка).
132. Толстая кишка (червеобразный отросток).
133. Толстая кишка (восходящая ободочная кишка).
134. Толстая кишка (поперечная ободочная кишка).
135. Толстая кишка (нисходящая ободочная кишка).
136. Толстая кишка (сигмовидная ободочная кишка).
137. Толстая кишка (прямая кишка).
138. Печень.
139. Желчевыводящая система печени (внутрипеченочные протоки).
140. Желчевыводящая система печени (желчный пузырь, общий желчный проток).
141. Поджелудочная железа.
142. Серозные оболочки (брюшина). Полость брюшины.
143. Нос.
144. Полость носа.
145. Гортань.
146. Трахея.
147. Главные бронхи.
148. Ворота и корень легких.
149. Долевые и сегментарные бронхи.
150. Бронхолегочные сегменты.
151. Легкие.
152. Долька легкого, ацинус.
153. Серозные оболочки (плевра).
154. Серозные оболочки (полость плевры).
155. Комплекс органов верхнего средостения.
156. Комплекс органов нижнего средостения.
157. Почки.
158. Почечная лоханка.
159. Мочеточники.
160. Мочевой пузырь.
161. Женский мочеиспускательный канал.
162. Внутренние мужские половые органы (яички).
163. Внутренние мужские половые органы (придатки яичка).
164. Внутренние мужские половые органы (семявыносящие протоки).
165. Внутренние мужские половые органы (семенные канатики).
166. Слои передней брюшной стенки, мошонки, семенного канатика и яичка.

167. Внутренние мужские половые органы (семенные пузырьки).
168. Внутренние мужские половые органы (семявыбрасывающий проток).
169. Внутренние мужские половые органы (простата).
170. Наружные мужские половые органы (половой член).
171. Наружные мужские половые органы (мошонка).
172. Мужской мочеиспускательный канал.
173. Внутренние женские половые органы (яичники).
174. Внутренние женские половые органы (придатки яичника).
175. Внутренние женские половые органы (матка).
176. Внутренние женские половые органы (маточные трубы).
177. Внутренние женские половые органы (вагалище).
178. Наружные женские половые органы (вульва).
179. Наружные женские половые органы (лобок).
180. Наружные женские половые органы (большие половые губы).
181. Наружные женские половые органы (малые половые губы).
182. Наружные женские половые органы (преддверие влагалища).
183. Наружные женские половые органы (луковица преддверия).
184. Наружные женские половые органы (клитор).
185. Промежность (мышцы мочеполовой области).
186. Промежность (диафрагма таза).
187. Промежность (фасции промежности).
188. Промежность (фасции диафрагмы таза).
189. Промежность (фасции мочеполовой области).
190. Промежность (межфасциальная клетчатка таза).
191. Щитовидная железа.
192. Околощитовидные железы.
193. Панкреатические островки.
194. Надпочечники.
195. Эндокринная часть яичка, простаты, матки.
196. Гипофиз.
197. Эпифиз.
198. Параганглии (хромаффинные тела).

### **Самостоятельная внеаудиторная работа обучающихся по теме:**

Подготовка к зачетному занятию

### **Рекомендуемая литература:**

Основная:

Краев А. В. Анатомия человека : учеб. пособие / А. В. Краев, О. В. Резцов. – 2-е изд., перераб. и доп. – М.: Изд-во БИНОМ, 2016. – 960 с.: ил.

Сапин М. Р. Анатомия человека в 2-х томах : учебник для студентов мед.вузов / М. Р. Сапин, Г. Л. Билич. – М. : ГЭОТАР-Медиа, 2015. – Т. 1. – 496 с.: ил.

Привес М. Г. Анатомия человека: учебник / М. Г. Привес, Н. К. Лысенков, В. И. Бушкович. – 12-е изд., перераб. и доп. – СПб.: ИД СПбМАПО, 2011. – 720 с.: ил.

Атлас анатомии человека: В 4-х т. / Синельников Р. Д., Синельников, Я. Р. Синельников А. Я. – М.: "Новая волна": Издатель Умеренков, 2012.

Дополнительная:

Анатомия человека учебник / под ред. Л. Л. Колесникова. – М.: ГЭОТАР-Медиа, 2014.

Билич Г. Л., Крыжановский. В. А. Анатомия человека. Атлас. В 3 томах : учебное пособие М. : ГЭОТАР-Медиа, 2013

Сапин М.Р. Анатомия и топография нервной системы: учеб. пособие / М. Р. Саин, Д. Б. Никитюк, С. В. Ключкова. – М. : ГЭОТАР-Медиа, 2016.

## Раздел 5. Периферическая нервная система.

### Тема 5.1. Анатомия черепных нервов.

**Цель:** сформировать представления о периферической нервной системе и черепных нервах.

**Задачи:**

- 1) Рассмотреть общую характеристику и классификацию черепных нервов – по развитию и составу волокон.
- 2) Изучить филогенез и эмбриогенез 12-ти пар черепных нервов.
- 3) Рассмотреть топографию и строение I, II, VIII пары черепных нервов как части обонятельного, зрительного, слухового и стато-кинетического анализаторов,
- 4) Изучить анатомию III, IV, VI, XI, XII пар черепных нервов.

**Обучающийся должен знать:**

- ✓ расположение ядер черепных нервов, их проекцию на ромбовидную ямку;
- ✓ топографию обонятельного, зрительного и преддверно-улиткового нервов,
- ✓ анатомию III, IV, VI, XI, XII пар черепных нервов - развитие, ядра, топографию, ветви, состав их волокон и области иннервации, связь с другими нервами,
- ✓ двигательную и вегетативную иннервацию мышц глаза, отдельных мышц шеи, мускулатуры языка.

**Обучающийся должен уметь:**

- ✓ называть все черепные нервы по-русски и по-латыни, классифицировать их по развитию и составу волокон;
- ✓ характеризовать I, II, III, IV, VI, VIII, XI, XII черепные нервы, показывать на таблицах и муляжах головного мозга;
- ✓ показывать обонятельные нити, отделы зрительного нерва, преддверно-улитковый нерв, ветви III, IV и VI черепных нервов на муляжах и таблицах;
- ✓ показывать на трупе ветви XI и XII черепных нервов;

**Обучающийся должен владеть:**

- ✓ культурой мышления; навыками аргументированного изложения собственной точки зрения;
- ✓ навыками чтения и письма на латинском языке анатомических терминов;
- ✓ навыками поиска медицинской информации в учебной, научной литературе, в том числе с использованием сети Интернет; навыками представления и обсуждения медицинской информации;
- ✓ навыками схематичного изображения изучаемых структур;
- ✓ навыками демонстрации изучаемых органов и структур на муляжах и фиксированных объектах.

### Самостоятельная аудиторная работа обучающихся по теме:

#### 1. Ответить на вопросы по теме занятия:

- 1) Филогенез и эмбриогенез черепных нервов, основные классификации черепных нервов.
- 2) Виды волокон в составе 12-ти пар черепных нервов.
- 3) Анатомии органов обоняния, зрения, слуха и равновесия.
- 4) Анатомия I, II, III, IV, VI, VIII, XI, XII пар черепных нервов – развитие, ядра, топография, ветви, состав их волокон и области иннервации, связь с другими нервами.

## 5) Принципы вегетативной иннервации внутренних органов и сомы.

### 2. Практическая подготовка.

Ход черепных нервов. Студенты с помощью учебника, атласа и таблиц самостоятельно, под руководством и при консультации преподавателя изучают топографию и ветви черепных нервов в соответствии с планом.

План характеристики черепных нервов:

- 1) Русское и латинское название, номер.
- 2) Название, характер и расположение ядер.
- 3) Выход нерва из мозга и из черепа.
- 4) Ветви и области иннервации, вегетативные и чувствительные узлы.
- 5) Описание иннервируемых органов.

Составление схем ветвей изучаемых нервов.

### 3. Решить ситуационные задачи:

- 1) Алгоритм разбора задач заключается в выборе правильного ответа и его пояснении.
- 2) Пример задачи с разбором по алгоритму:

Пациент жалуется на ухудшение зрения, затруднения при вождении машины, которые в последнее время привели к 2-м авариям на дороге. При обследовании офтальмолог установил диагноз «гетеронимная битемпоральная гемианопсия». Какая часть зрительного нерва пострадала?

- A. pars intraocularis.
- B. pars orbitalis.
- C. pars canalis.
- D. pars intracranialis.
- E. pars subcranialis.

Выбор правильного ответа: D. pars intracranialis.

Пояснение выбранного ответа: «Выпадение» боковых полей зрения наблюдается при поражении центральной области перекреста зрительных нервов вследствие опухолей гипофиза, т.е. правильный ответ – поражается внутричерепная часть.

### 3) Задачи для самостоятельного разбора на занятии

1. В клинику поступил больной N с диагнозом полного поражения правого глазодвигательного нерва. Укажите наиболее характерный симптомокомплекс поражения глазодвигательного нерва. Ответ обоснуйте с анатомической точки зрения.

2. В клинику обратился больной N с жалобой на двоение в глазах. Причём характерно, что двоение происходит только при взгляде под ноги, например, когда спускается вниз по лестнице. Укажите предварительный диагноз. Ответ обоснуйте с анатомической точки зрения.

3. В поликлинику обратился мужчина с жалобой на тянущие боли в области шеи и плечевого сустава справа. При дополнительном исследовании было обнаружено, что голова больного наклонена в левую сторону с одновременным поворотом лица в правую сторону. Наклон головы в правую сторону с одновременным поворотом лица в левую сторону практически невозможен. Лопатка на правой стороне своим нижним и верхним углом стоит выше, чем на левой стороне, отстает от грудной клетки. Медиальный край лопатки располагается по отношению к позвоночному столбу криво. Укажите, поражение какого нерва или нервов может стать причиной данной клинической картины. Ответ обоснуйте с анатомической точки зрения.

### Самостоятельная внеаудиторная работа обучающихся по теме:

1. Ознакомиться с теоретическим материалом по теме занятия с использованием конспектов лекций и/или рекомендуемой учебной литературы.

### 2. Ответить на вопросы для самоконтроля:

- 1) название черепных нервов по-русски и по-латыни;
- 2) название ядер III, IV, VI, VIII, XI, XII черепных нервов по-русски и по-латыни, их проекции на изображениях ромбовидной ямки;
- 3) название ветвей III, IV, VI, XI, XII черепных нервов, виды и области их иннервации;
- 4) рефлекторная дуга зрачкового рефлекса;



### **Задачи:**

- 1) Рассмотреть группу нервов жаберных дуг в целом, сходство их строения со спинномозговыми нервами, связь указанных черепных нервов с производными жаберных дуг.
- 2) Рассмотреть топографию V, VII, IX, X черепных нервов на основании мозга и на основании черепа.
- 3) Изучить ядра, корешки, узлы, ветви V, VII, IX, X черепных нервов, состав их волокон, зоны иннервации.

### **Обучающийся должен знать:**

- ✓ расположение ядер черепных нервов, их проекцию на ромбовидную ямку;
- ✓ состав волокон V, VII, IX, X черепных нервов, сходные черты строения.
- ✓ ядра, корешки, узлы, ветви V, VII, IX, X черепных нервов, виды и зоны иннервации.
- ✓ топография V, VII, IX, X черепных нервов на основании мозга и на основании черепа.
- ✓ иннервация органов и мышц – язык, гортань, глотка, мимические мышцы, мышцы шеи, органы грудной и брюшной полости.

### **Обучающийся должен уметь:**

- ✓ называть V, VII, IX, X черепные нервы по-русски и по-латыни, указывать их отношение к производным II-й (гиоидной), III-й, IV-й жаберным дугам;
- ✓ показывать V, VII, IX, X черепные нервы на таблицах и муляжах головного мозга, называя место их выхода на основании мозга и через отверстия на черепе;
- ✓ называть ядра VII, IX, X черепных нервов по-русски и по-латыни, объяснять их функциональное значение, показывать их проекции на изображениях ромбовидной ямки;
- ✓ рисовать графические схемы V, VII, IX, X черепных нервов, отражающие с помощью разных цветов (красного, синего, зеленого) состав волокон – соматически-двигательных, соматически-чувствительных, вегетативных парасимпатических;
- ✓ показывать на трупе ветви VII, IX, X черепных нервов;
- ✓ отвечать на вопросы по иннервации мимических и жевательных мышц, мышц шеи, чувствительной, соматически-двигательной и парасимпатической иннервации органов головы и шеи, грудной и брюшной полости (кроме органов малого таза).

### **Обучающийся должен владеть:**

- ✓ культурой мышления; навыками аргументированного изложения собственной точки зрения;
- ✓ навыками чтения и письма на латинском языке анатомических терминов;
- ✓ навыками поиска медицинской информации в учебной, научной литературе, в том числе с использованием сети Интернет; навыками представления и обсуждения медицинской информации;
- ✓ навыками схематичного изображения изучаемых структур;
- ✓ навыками демонстрации изучаемых органов и структур на муляжах и фиксированных объектах.

### **Самостоятельная аудиторная работа обучающихся по теме:**

#### **1. Ответить на вопросы по теме занятия:**

Анатомия V, VII, IX, X пар черепных нервов – развитие, ядра, топография, ветви, состав их волокон и области иннервации, связь с другими нервами.

Принципы вегетативной иннервации внутренних органов и сомы.

#### **2. Практическая подготовка.**

Ход черепных нервов. Студенты с помощью учебника, атласа и таблиц самостоятельно, под руководством и при консультации преподавателя изучают топографию и ветви черепных нервов в соответствии с планом.

#### **3. Решить ситуационные задачи:**

- 1) Алгоритм разбора задач заключается в выборе правильного ответа и его пояснении.

2) Пример задачи с разбором по алгоритму:

Пациент жалуется на ухудшение зрения, затруднения при вождении машины, которые в последнее время привели к 2-м авариям на дороге. При обследовании офтальмолог установил диагноз «гетеронимная битемпоральная гемианопсия». Какая часть зрительного нерва пострадала?

- A. pars intraocularis.
- B. pars orbitalis.
- C. pars canalis.
- D. pars intracranialis.
- E. pars subcranialis.

*Выбор правильного ответа:* D. pars intracranialis.

*Пояснение выбранного ответа:* «Выпадение» боковых полей зрения наблюдается при поражении центральной области перекрёста зрительных нервов вследствие опухолей гипофиза, т.е. правильный ответ – поражается внутричерепная часть.

3) Задачи для самостоятельного разбора на занятии

1. В неврологическое отделение больницы доставлен больной с диагнозом воспаление околоушной железы (паротит) слева. При осмотре пациента наблюдалась следующая клиническая картина. Носогубная складка на левой половине лица сглажена, рот перекошен в противоположную сторону. Наблюдается неполное смыкание на больной стороне ротовой щели с подтеканием слюны. Больной не может задуть свечу, свистнуть. При попытке закрыть глаза на левой стороне глаз не закрывается полностью «заячий глаз», где, как и в норме имеет место синергичное вращение глазного яблока кверху и кнаружи. Однако у левого глаза радужка уходит под верхнее веко, а склера при этом не прикрывается. Укажите наиболее вероятную причину данной клинической картины. Ответ обоснуйте с анатомической точки зрения.

2. В больницу доставлен больной с предварительным диагнозом – поражение ствола лицевого нерва. Помимо типичного для указанной патологии паралича мимических мышц, у больного наблюдалось расстройство вкусовых ощущений передних 2/3 языка. Укажите наиболее вероятное место расположения очага поражения лицевого нерва. Ответ обоснуйте с анатомической точки зрения.

3. В клинику поступили двое больных с оскольчатыми переломами нижней челюсти и симптомами нарушения чувствительной иннервации передних 2/3 языка на одной его стороне. Но у больного А отсутствует общая чувствительная иннервация (болевая, температурная, тактильная), а у больного Б помимо этого и вкусовая. Чем можно анатомически объяснить эту клиническую картину и ее различия у больных?

**Самостоятельная внеаудиторная работа обучающихся по теме:**

**1. Ознакомиться с теоретическим материалом** по теме занятия с использованием конспектов лекций и/или рекомендуемой учебной литературы.

**2. Ответить на вопросы для самоконтроля:**

- 1) Состав волокон VII, IX, X черепных нервов, сходные черты строения.
- 2) Развитие, ядра, корешки, узлы, ветви VII, IX, X черепных нервов, виды и зоны иннервации.
- 3) Топография VII, IX, X черепных нервов на основании мозга и на основании черепа.
- 4) Иннервация органов и мышц – язык, гортань, глотка, мимические мышцы, мышцы шеи, органы грудной и брюшной полости.

**3. Проверить свои знания с использованием тестового контроля:**

- 1. Седьмой черепной нерв иннервирует всю мускулатуру ...
  - A. языка
  - B. жевательную
  - C. глотки
  - D. мимическую
- 2. Пять конечных ветвей седьмого черепного нерва образуют pes anserinus ...
  - A. majus
  - B. superficialis
  - C. minus
  - D. profundus
- 3. M. platysma иннервирует ... черепной нерв.

- A. 5  
B. 10
4. N. petrosus minor – ветвь ... нерва.  
A. тройничного  
B. блуждающего
5. Chorda tympani – ветвь ... черепного нерва.  
A. тройничного  
B. блуждающего
6. N. petrosus major заходит в canalis ...  
A. palatinus major  
B. pterygoideus
7. Волокна n. petrosus major переключаются в ganglion ...  
A. ciliare  
B. oticum
8. N. petrosus major иннервирует ... железу.  
A. околоушную  
B. поднижнечелюстную
- C. 7  
D. 11
- C. языкоглоточного  
D. лицевого
- C. языкоглоточного  
D. лицевого
- C. nasolacrimalis  
D. musculotubarius
- C. pterygopalatinum  
D. submandibulare
- C. подъязычную  
D. слезную

Ответы	1	2	3	4	5	6	7	8
	D	A	C	C	D	B	B	D

### Рекомендуемая литература:

Основная:

Краев А. В. Анатомия человека : учеб. пособие / А. В. Краев, О. В. Резцов. – 2-е изд., перераб. и доп. – М.: Изд-во БИНОМ, 2016. – 960 с.: ил.

Сапин М. Р. Анатомия человека в 2-х томах : учебник для студентов мед.вузов / М. Р. Сапин, Г. Л. Билич. – М. : ГЭОТАР-Медиа, 2015. – Т. 1. – 496 с.: ил.

Привес М. Г. Анатомия человека: учебник / М. Г. Привес, Н. К. Лысенков, В. И. Бушкович. – 12-е изд., перераб. и доп. – СПб.: ИД СПбМАПО, 2011. – 720 с.: ил.

Атлас анатомии человека: В 4-х т. / Синельников Р. Д., Синельников, Я. Р. Синельников А. Я. – М.: "Новая волна": Издатель Умеренков, 2012.

Дополнительная:

Анатомия человека учебник / под ред. Л. Л. Колесникова. – М.: ГЭОТАР-Медиа, 2014.

Билич Г. Л., Крыжановский. В. А. Анатомия человека. Атлас. В 3 томах : учебное пособие М. : ГЭОТАР-Медиа, 2013.

Баженов Д.В., Калиниченко В.М. Анатомия головы и шеи. Введение в клиническую анатомию. – М.: ГЭОТАР-Медиа, 2014.

Сапин М.Р. Анатомия и топография нервной системы: учеб. пособие / М. Р. Сапин, Д. Б. Никитюк, С. В. Клочкова. – М.: ГЭОТАР-Медиа, 2016.

ЭБС «Консультант студента», сайт: [www.studmedlib.ru](http://www.studmedlib.ru)

### Тема 5.3. Шейное и плечевое сплетения.

**Цель:** сформировать представления об анатомии шейного и плечевого сплетения.

**Задачи:**

- 5) рассмотреть формирование спинномозгового нерва и его ветви;
- 6) изучить формирование, топографию и ветви шейного сплетения, зоны их иннервации;
- 7) изучить формирование, топографию и ветви плечевого сплетения, зоны их иннервации;
- 8) изучить иннервацию кожи и мышц верхней конечности.

**Обучающийся должен знать:**

- ✓ принципы формирования сплетений;
- ✓ формирование шейного и плечевого сплетения, зоны их иннервации;

- ✓ топографию шейного и плечевого сплетения;
- ✓ ветви и зоны иннервации сплетений.
- ✓ **Обучающийся должен уметь:**

✓ описать формирование, топографию и ветви шейного и плечевого сплетения, зоны их иннервации;

✓ найти на сосудисто-нервном трупе, показать и назвать по-латыни ветви шейного и плечевого сплетения;

✓ показать области иннервации верхней конечности.

**Обучающийся должен владеть:**

✓ культурой мышления; навыками аргументированного изложения собственной точки зрения;

✓ навыками чтения и письма на латинском языке анатомических терминов;

✓ навыками поиска медицинской информации в учебной, научной литературе, в том числе с использованием сети Интернет; навыками представления и обсуждения медицинской информации;

✓ навыками схематичного изображения изучаемых структур;

✓ навыками демонстрации изучаемых органов и структур на муляжах и фиксированных объектах.

**Самостоятельная аудиторная работа обучающихся по теме:**

**1. Ответить на вопросы по теме занятия:**

- 1) Образование шейного сплетения.
- 2) Расположение шейного сплетения.
- 3) Кожные, мышечные и смешанные ветви шейного сплетения.
- 4) Зоны иннервации шейного сплетения.
- 5) Образование плечевого сплетения.
- 6) Расположение плечевого сплетения.
- 7) Над- и подключичная части плечевого сплетения.
- 8) Длинные и короткие ветви плечевого сплетения.
- 9) Кожные, мышечные и смешанные ветви плечевого сплетения.

**2. Практическая подготовка.**

Ход спинномозговых нервов. Студенты с помощью учебника, атласа и таблиц самостоятельно, под руководством и при консультации преподавателя изучают топографию и ветви сплетений.

Составление таблиц по иннервации органов.

**3. Решить ситуационные задачи:**

Больной жалуется на болезненность между сосцевидным отростком и верхним шейным позвонком. О невралгии какого нерва может идти речь.

**Самостоятельная внеаудиторная работа обучающихся по теме:**

**1. Ознакомиться с теоретическим материалом** по теме занятия с использованием конспектов лекций и/или рекомендуемой учебной литературы.

**2. Ответить на вопросы для самоконтроля:**

1) Строение спинномозгового нерва: передние и задние ветви шейных спинномозговых нервов.

2) Шейное сплетение: образование, топография.

3) Кожные, мышечные, смешанные ветви шейного сплетения, зоны иннервации.

4) Плечевое сплетение: образование, топография.

5) Кожные, мышечные, смешанные ветви плечевого сплетения, зоны иннервации.

**3. Проверить свои знания с использованием тестового контроля:**

1. Шейное сплетение образуется передними ветвями ... шейных нервов.
 

А. 1-6	С. 1-8
В. 1-4	Д. 1-2
2. N. transversus colli по составу волокон
 

А. смешанный	С. мышечный
В. кожный	Д. парасимпатический
3. Radix superior ansa cervicalis - ветвь ... черепного нерва.
 

А. тройничного	С. подъязычного
В. блуждающего	Д. лицевого
4. N. phrenicus содержит ... волокна.
 

А. чувствительные, двигательные и симпатические	
В. чувствительные и двигательные	
С. чувствительные, двигательные и парасимпатические	
Д. двигательные и симпатические	
5. Спинномозговые нервы -
 

А. чувствительные	С. двигательные
В. симпатические	Д. смешанные
6. Кожу спины иннервируют rr. ... nn.spinales.
 

А. dorsales	С. ventrales
В. communicantes albi	Д. meningei
7. Плечевое сплетение проходит через spatium ...
 

А. antescalenum	С. interscalenum
В. Previscerale	Д. retroviscerale
8. N. dorsalis scapulae иннервирует m. ...
 

А. rhomboideus	С. serratus anterior
В. teres major	Д. deltoideus

Ответы	1	2	3	4	5	6	7	8
	В	В	С	А	Д	А	С	А

### Рекомендуемая литература:

#### Основная:

Краев А. В. Анатомия человека : учеб. пособие / А. В. Краев, О. В. Резцов. – 2-е изд., перераб. и доп. – М.: Изд-во БИНОМ, 2016. – 960 с.: ил.

Сапин М. Р. Анатомия человека в 2-х томах : учебник для студентов мед.вузов / М. Р. Сапин, Г. Л. Билич. – М. : ГЭОТАР-Медиа, 2015. – Т. 1. – 496 с.: ил.

Привес М. Г. Анатомия человека: учебник / М. Г. Привес, Н. К. Лысенков, В. И. Бушкович. – 12-е изд., перераб. и доп. – СПб.: ИД СПбМАПО, 2011. – 720 с.: ил.

Атлас анатомии человека: В 4-х т. / Синельников Р. Д., Синельников, Я. Р. Синельников А. Я. – М.: "Новая волна": Издатель Умеренков, 2012.

#### Дополнительная:

Анатомия человека учебник / под ред. Л. Л. Колесникова. – М.: ГЭОТАР-Медиа, 2014.

Билич Г. Л., Крыжановский В. А. Анатомия человека. Атлас. В 3 томах : учебное пособие М.: ГЭОТАР-Медиа, 2013

ЭБС «Консультант студента», сайт: [www.studmedlib.ru](http://www.studmedlib.ru)

### Тема 5.4. Поясничное и крестцовое сплетения.

**Цель:** сформировать представления об анатомии поясничного и крестцового сплетения.

#### Задачи:

- 9) повторить формирование спинномозгового нерва и его ветви;
- 10) изучить формирование, топографию и ветви поясничного сплетения, зоны их иннервации;
- 11) изучить формирование, топографию и ветви крестцового сплетения, зоны их иннервации;

иннервации;

12) изучить иннервацию кожи и мышц туловища и нижней конечности.

**Обучающийся должен знать:**

- ✓ принципы формирования сплетений;
- ✓ формирование поясничного и крестцового сплетения, зоны их иннервации;
- ✓ топографию поясничного и крестцового сплетения;
- ✓ ветви и зоны иннервации сплетений.
- ✓ **Обучающийся должен уметь:**

✓ описать формирование, топографию и ветви поясничного и крестцового сплетения, зоны их иннервации;

✓ найти на сосудисто-нервном трупe, показать и назвать по-латыни ветви поясничного и крестцового сплетения;

✓ показать области иннервации туловища и нижней конечности.

**Обучающийся должен владеть:**

- ✓ культурой мышления; навыками аргументированного изложения собственной точки зрения;
- ✓ навыками чтения и письма на латинском языке анатомических терминов;
- ✓ навыками поиска медицинской информации в учебной, научной литературе, в том числе с использованием сети Интернет; навыками представления и обсуждения медицинской информации;
- ✓ навыками схематичного изображения изучаемых структур;
- ✓ навыками демонстрации изучаемых органов и структур на муляжах и фиксированных объектах.

**Самостоятельная аудиторная работа обучающихся по теме:**

**1. Ответить на вопросы по теме занятия:**

- 1) Образование поясничного сплетения.
- 2) Расположение поясничного сплетения.
- 3) Ветви поясничного сплетения.
- 4) Зоны иннервации поясничного сплетения.
- 5) Образование крестцового сплетения.
- 6) Расположение крестцового сплетения.
- 7) Ветви крестцового сплетения.
- 8) Ветви грудных спинномозговых нервов.

**2. Практическая подготовка.**

Ход спинномозговых нервов. Студенты с помощью учебника, атласа и таблиц самостоятельно, под руководством и при консультации преподавателя изучают топографию и ветви сплетений.

Составление таблиц по иннервации органов.

**Самостоятельная внеаудиторная работа обучающихся по теме:**

**1. Ознакомиться с теоретическим материалом** по теме занятия с использованием конспектов лекций и/или рекомендуемой учебной литературы.

**2. Ответить на вопросы для самоконтроля:**

**2. Ответить на вопросы для самоконтроля:**

- 1) Строение спинномозгового нерва: передние и задние ветви грудных, поясничных, крестцовых и копчиковых спинномозговых нервов.
- 2) Поясничное сплетение: образование, топография.
- 3) Кожные, мышечные, смешанные ветви поясничного сплетения, зоны иннервации.
- 4) Крестцовое сплетение: образование, топография.

5) Кожные, мышечные, смешанные ветви крестцового сплетения, зоны иннервации.

**3. Проверить свои знания с использованием тестового контроля:**

1. Mm. serrati posteriores иннервируются ...
 

A. rr. dorsales nn. spinales	C. nn. intercostales
B. n. thoracodorsalis	D. n. iliohypogastricus
2. Поясничное сплетение формируется передними ветвями ... нервов.
 

A. всех поясничных	C. 12 грудного, 1-3 поясничного, верхней части 4 поясничного
B. 11, 12 грудных и 1-3 поясничных	D. 1-4 поясничного, верхней части 5 поясничного
3. Поясничное сплетение залегает в толще m. ...
 

A. psoas major	C. quadratus lumborum
B. rectus abdominis	D. gluteus maximus
4. Кожу верхней части ягодицы и пахового канала выше его поверхностного отверстия иннервирует n. ...
 

A. iliohypogastricus	C. ilioinguinalis
B. genitofemoralis	D. obturatorius
5. В canalis adductorius проходит n. ...
 

A. saphenous	C. ischiadicus
B. genitofemoralis	D. obturatorius
6. M. rectineus иннервирует n. ...
 

A. saphenous	C. ischiadicus
B. genitofemoralis	D. obturatorius
7. Ветвь поясничного сплетения - n. cutaneus femoris ...
 

A. anterior	C. lateralis
B. medialis	D. posterior
8. Через lacuna musculorum проходит n. ...
 

A. ilioinguinalis	C. genitofemoralis
B. obturatorius	D. femoralis

Ответы	1	2	3	4	5	6	7	8
	A	C	A	A	A	D	C	D

**Рекомендуемая литература:**

Основная:

Краев А. В. Анатомия человека : учеб. пособие / А. В. Краев, О. В. Резцов. – 2-е изд., перераб. и доп. – М.: Изд-во БИНОМ, 2016. – 960 с.: ил.

Сапин М. Р. Анатомия человека в 2-х томах : учебник для студентов мед.вузов / М. Р. Сапин, Г. Л. Билич. – М. : ГЭОТАР-Медиа, 2015. – Т. 1. – 496 с.: ил.

Привес М. Г. Анатомия человека: учебник / М. Г. Привес, Н. К. Лысенков, В. И. Бушкович. – 12-е изд., перераб. и доп. – СПб.: ИД СПбМАПО, 2011. – 720 с.: ил.

Атлас анатомии человека: В 4-х т. / Синельников Р. Д., Синельников, Я. Р. Синельников А. Я. – М.: "Новая волна": Издатель Умеренков, 2012.

Дополнительная:

Анатомия человека учебник / под ред. Л. Л. Колесникова. – М.: ГЭОТАР-Медиа, 2014.

Билич Г. Л., Крыжановский В. А. Анатомия человека. Атлас. В 3 томах : учебное пособие М.: ГЭОТАР-Медиа, 2013.

Сапин М.Р. Анатомия и топография нервной системы: учеб. пособие / М. Р. Саин, Д. Б. Никитюк, С. В. Клочкова. – М.: ГЭОТАР-Медиа, 2016.

ЭБС «Консультант студента», сайт: [www.studmedlib.ru](http://www.studmedlib.ru)

**Тема 5.5. Автономная нервная система.**

**Цель:** сформировать представление об автономной (вегетативной) нервной системе.

**Задачи:**

- 1) рассмотреть план строения вегетативной нервной системы;
- 2) изучить надсегментарные центры вегетативной нервной системы;
- 3) изучить сегментарные центры вегетативной нервной системы;
- 4) рассмотреть анатомические и физиологические отличия парасимпатической и симпатической нервной системы;
- 5) изучить симпатический ствол, его узлы, ветви.

**Обучающийся должен знать:**

- ✓ понятие автономной нервной системы, ее отличия от соматической, особенности ее рефлекторной дуги;
- ✓ высшие надсегментарные центры автономной нервной системы,
- ✓ функциональное значение и направленность эффектов парасимпатической и симпатической нервной системы, их отличия;
- ✓ строение симпатического ствола, ветви шейных, грудных, поясничных и крестцовых узлов.

**Обучающийся должен уметь:**

- ✓ характеризовать надсегментарные центры автономной системы;
- ✓ рисовать рефлекторную дугу автономной нервной системы;
- ✓ характеризовать узлы симпатического ствола

**Обучающийся должен владеть:**

- ✓ культурой мышления; навыками аргументированного изложения собственной точки зрения;
- ✓ навыками чтения и письма на латинском языке анатомических терминов;
- ✓ навыками поиска медицинской информации в учебной, научной литературе, в том числе с использованием сети Интернет; навыками представления и обсуждения медицинской информации;
- ✓ навыками схематичного изображения изучаемых структур;
- ✓ навыками демонстрации изучаемых органов и структур на муляжах и фиксированных объектах.

**Самостоятельная аудиторная работа обучающихся по теме:**

**1. Ответить на вопросы по теме занятия:**

- 1) Понятие автономной нервной системы, ее деление на парасимпатический и симпатический отделы, особенности вегетативной рефлекторной дуги, понятие пре- и постганглионарных волокон,
- 2) классификация вегетативных узлов, функциональное значение парасимпатических волокон в составе черепных нервов.
- 3) функциональное значение и направленность эффектов парасимпатической и симпатической нервной системы, их отличия;
- 4) строение симпатического ствола, ветви шейных, грудных, поясничных и крестцовых узлов

**2. Практическая подготовка.**

Ход вегетативных нервов. Студенты с помощью учебника, атласа и таблиц самостоятельно, под руководством и при консультации преподавателя изучают топографию и ветви симпатического ствола.

**3. Решить ситуационные задачи:**

1. Пациент на приеме врача жалуется на полное отсутствие стула в течение 2-х недель и связывает это с хроническим стрессом на работе. Объясните, какова роль нервной системы в развитии такой патологии?

2. Пациент на приеме гастроэнтеролога жалуется на повторяющиеся приступы спазматиче-

ских болей в кишечнике, сопровождающиеся ощущением тяжести. При пальпации живота врач пропальпировал в правой боковой области живота спазмированный участок восходящей ободочной кишки. Обследование не показало какой-либо патологии со стороны желудочно-кишечного тракта, однако выяснилось, что недавно пациент перенес тяжелую травму поясничного отдела позвоночника (компрессионный перелом тел 2-го и 3-го поясничных позвонков со смещением). При операции на позвоночнике полного восстановления формы и подвижности позвонков добиться не удалось. Есть ли связь между жалобами пациента и травмой?

### Самостоятельная внеаудиторная работа обучающихся по теме:

**1. Ознакомиться с теоретическим материалом** по теме занятия с использованием конспектов лекций и/или рекомендуемой учебной литературы.

### 2. Ответить на вопросы для самоконтроля:

- 1) Вегетативная часть нервной системы, ее классификация, характеристика отделов.
- 2) Парасимпатический отдел вегетативной нервной системы. Общая характеристика: центры и периферическая часть (узлы, распределение ветвей).
- 3) Симпатический отдел вегетативной нервной системы, общая характеристика, центры и периферическая часть (узлы, распределение ветвей).
- 4) Шейный отдел симпатического ствола: его топография, узлы, ветви, области, иннервируемые ими.
- 5) Грудной отдел симпатического ствола, его топография, узлы, ветви, области, иннервируемые ими.
- 6) Поясничный и крестцовый отделы симпатического ствола, его топография, узлы, ветви, области, иннервируемые ими.

### 3. Проверить свои знания с использованием тестового контроля:

1. Мезенцефалический очаговый центр иннервирует ...
  - А. околоушную железу
  - В. гладкие мышцы глаза
  - С. подъязычную железу
  - Д. железы слизистой оболочки рта
2. Тораколумбальный очаговый центр расположен в боковых рогах сегментов... спинного мозга.
  - А. Th1- L 5
  - В. C8 – L2
  - С. Th 5 –L 5
  - Д. C6 – L2
3. Безмиелиновые нервные волокна -
  - А. соматические эфферентные
  - В. вегетативные преганглионарные
  - С. соматические афферентные
  - Д. вегетативные постганглионарные
4. Волокна от крестцового очагового центра выходят из спинного мозга в составе ...
  - А. передних корешков
  - В. задних корешков
  - С. белых соединительных ветвей
  - Д. серых соединительных ветвей
5. Rr. communicantes albi подходят к ... узлам симпатического ствола.
  - А. шейным и грудным
  - В. шейным, грудным и поясничным
  - С. грудным и двум верхним поясничным
  - Д. шейным и двум верхним грудным
6. Сердце получает симпатическую иннервацию от ... отделов симпатического ствола.
  - А. всех
  - В. шейного и грудного
  - С. шейного, грудного и поясничного
  - Д. грудного и поясничного
7. Сосудодвигательный центр Овсянникова расположен в...
  - А. спинном мозге
  - В. мосту
  - С. продолговатом мозге
  - Д. мозжечке
8. Тела первых нейронов парасимпатической рефлекторной дуги лежат в ганглии ...
  - А. спинномозговом
  - В. 1 порядка
  - С. 2 порядка
  - Д. 3 порядка

Ответы	1	2	3	4	5	6	7	8
	В	В	Д	А	С	В	С	А

## Рекомендуемая литература:

### Основная:

Краев А. В. Анатомия человека : учеб. пособие / А. В. Краев, О. В. Резцов. – 2-е изд., перераб. и доп. – М.: Изд-во БИНОМ, 2016. – 960 с.: ил.

Сапин М. Р. Анатомия человека в 2-х томах : учебник для студентов мед.вузов / М. Р. Сапин, Г. Л. Билич. – М. : ГЭОТАР-Медиа, 2015. – Т. 1. – 496 с.: ил.

Привес М. Г. Анатомия человека: учебник / М. Г. Привес, Н. К. Лысенков, В. И. Бушкович. – 12-е изд., перераб. и доп. – СПб.: ИД СПбМАПО, 2011. – 720 с.: ил.

Атлас анатомии человека: В 4-х т. / Синельников Р. Д., Синельников, Я. Р. Синельников А. Я. – М.: "Новая волна": Издатель Умеренков, 2012.

### Дополнительная:

Анатомия человека учебник / под ред. Л. Л. Колесникова. – М.: ГЭОТАР-Медиа, 2014.

Билич Г. Л., Крыжановский. В. А. Анатомия человека. Атлас. В 3 томах : учебное пособие М.: ГЭОТАР-Медиа, 2013.

Сапин М.Р. Анатомия и топография нервной системы: учеб. пособие / М. Р. Сапин, Д. Б. Никитюк, С. В. Ключкова. – М.: ГЭОТАР-Медиа, 2016.

ЭБС «Консультант студента», сайт: [www.studmedlib.ru](http://www.studmedlib.ru)

## Тема 5.6. Периферический отдел автономной нервной системы.

**Цель:** сформировать представления о периферической нервной системе и черепных нервах.

### Задачи:

1) Изучить автономные сплетения головы и шеи, грудной, брюшной полости и малого таза, вегетативную иннервацию сомы.

2) Рассмотреть принципы иннервации отдельных органов головы, шеи, грудной, **Обучающийся должен знать:**

- ✓ формирование и зоны иннервации внутреннего, наружного и общего сонных сплетений, позвоночного и подключичного сплетения;
- ✓ формирование и зоны иннервации автономных сплетений грудной, брюшной полости и малого таза (грудноаортального, брюшноаортального (чревного), верхнего и нижнего подчревных сплетений);
- ✓ иннервацию внутренних органов в области головы и шеи, в грудной, брюшной полости и малого таза;
- ✓ вегетативную симпатическую иннервацию сомы – опорно-двигательного аппарата и кожи.

### Обучающийся должен уметь:

- ✓ Перечислять наиболее крупные вегетативные сплетения головы и шеи, грудной, брюшной полости и малого таза, сплетения сосудов конечностей.
- ✓ Описывать формирование, вторичные (дочерние) сплетения и зоны иннервации следующих сплетений: внутреннего, наружного и общего сонных сплетений, позвоночного, подключичного, грудноаортального, брюшноаортального (чревного), верхнего и нижнего подчревного (тазового), подвздошного и бедренного сплетений.
- ✓ Отвечать на вопросы по иннервации органов: глазного яблока, слезной железы, носовой полости и придаточных пазух носа, языка, барабанной полости и слуховой трубы, слюнных желез, зубов, гортани, глотки, органов грудной и брюшной полости. Называть симпатические и парасимпатические источники иннервации.
- ✓ Объяснять, как обеспечивается вегетативная иннервация кожи, скелетной мускулатуры.

### Обучающийся должен владеть:

- ✓ культурой мышления; навыками аргументированного изложения собственной точки зрения;
- ✓ навыками чтения и письма на латинском языке анатомических терминов;
- ✓ навыками поиска медицинской информации в учебной, научной литературе, в том числе с использованием сети Интернет; навыками представления и обсуждения медицинской информации;

- ✓ навыками схематичного изображения изучаемых структур;
- ✓ навыками демонстрации изучаемых органов и структур на муляжах и фиксированных объектах.

### **Самостоятельная аудиторная работа обучающихся по теме:**

#### **1. Ответить на вопросы по теме занятия:**

- 1) формирование и зоны иннервации внутреннего, наружного и общего сонных сплетений, позвоночного и подключичного сплетения;
- 2) формирование и зоны иннервации автономных сплетений грудной, брюшной полости и малого таза (грудноаортального, брюшноаортального (чревного), верхнего и нижнего подчревных сплетений);
- 3) иннервация внутренних органов в области головы и шеи, в грудной, брюшной полости и малого таза;
- 4) вегетативная симпатическая иннервация сомы – опорно-двигательного аппарата и кожи

#### **2. Практическая подготовка.**

Ход вегетативных нервов. Студенты с помощью учебника, атласа и таблиц самостоятельно, под руководством и при консультации преподавателя изучают топографию и ветви сплетений автономной нервной системы.

### **Самостоятельная внеаудиторная работа обучающихся по теме:**

**1. Ознакомиться с теоретическим материалом** по теме занятия с использованием конспектов лекций и/или рекомендуемой учебной литературы.

#### **2. Ответить на вопросы для самоконтроля:**

- 1) Симпатические сплетения брюшной полости и таза, источники формирования, узлы, ветви.
- 2) Парасимпатические сплетения брюшной полости и таза: источники формирования, узлы, ветви.
- 3) Метасимпатическая система.

#### **3. Проверить свои знания с использованием тестового контроля:**

1. Вегетативные ганглии 2 порядка лежат в сплетениях...
 

А. головы	С. шеи
В. грудной полости	Д. брюшной полости
2. Plexus gastricus образовано симпатическими волокнами n. splanchnicus ...
 

А. major	С. lumbalis
В. sacralis	Д. pelvinus
3. Plexus vesicalis образовано симпатическими волокнами n. splanchnicus ...
 

А. major	С. lumbalis
В. sacralis	Д. pelvinus
4. При возбуждении парасимпатических структур увеличивается...
 

А. частота сердечных сокращений	С. артериальное давление
В. просвет бронхов	Д. секреция инсулина
5. Пиломоторные мышцы получают ... иннервацию.
 

А. только симпатическую	С. только парасимпатическую
В. соматическую	Д. симпатическую и парасимпатическую
6. Ganglion ciliare - ганглий...
 

А. чувствительный	С. 2 порядка
В. 1 порядка	Д. 3 порядка
7. Метасимпатическая нервная система включает ... ганглии.
 

А. паравертебральные	С. превертебральные
В. околоорганные	Д. интрамуральные
8. Тазовый внутренностный нерв содержит ... волокна.
 

А. преганглионарные симпатические	С. преганглионарные парасимпатические
В. постганглионарные симпатические	Д. постганглионарные парасимпатические

Ответы	1	2	3	4	5	6	7	8
	D	A	B	D	A	D	D	C

### Рекомендуемая литература:

#### Основная:

Краев А. В. Анатомия человека : учеб. пособие / А. В. Краев, О. В. Резцов. – 2-е изд., перераб. и доп. – М.: Изд-во БИНОМ, 2016. – 960 с.: ил.

Сапин М. Р. Анатомия человека в 2-х томах : учебник для студентов мед.вузов / М. Р. Сапин, Г. Л. Билич. – М. : ГЭОТАР-Медиа, 2015. – Т. 1. – 496 с.: ил.

Привес М. Г. Анатомия человека: учебник / М. Г. Привес, Н. К. Лысенков, В. И. Бушкович. – 12-е изд., перераб. и доп. – СПб.: ИД СПбМАПО, 2011. – 720 с.: ил.

Атлас анатомии человека: В 4-х т. / Синельников Р. Д., Синельников, Я. Р. Синельников А. Я. – М.: "Новая волна": Издатель Умеренков, 2012.

#### Дополнительная:

Анатомия человека учебник / под ред. Л. Л. Колесникова. – М.: ГЭОТАР-Медиа, 2014.

Билич Г. Л., Крыжановский. В. А. Анатомия человека. Атлас. В 3 томах : учебное пособие М.: ГЭОТАР-Медиа, 2013.

Сапин М.Р. Анатомия и топография нервной системы: учеб. пособие / М. Р. Саин, Д. Б. Никитюк, С. В. Ключкова. – М.: ГЭОТАР-Медиа, 2016.

ЭБС «Консультант студента», сайт: [www.studmedlib.ru](http://www.studmedlib.ru)

### Тема 5.7. Итоговый опрос по ПНС.

**Цель:** закрепить и систематизировать изученный материал по разделу «Периферическая нервная система».

#### Задачи:

- 1) провести тестирование и собеседование по периферической нервной системе для оценки теоретических знаний;
- 2) провести прием практических навыков.

#### Обучающийся должен знать:

- ✓ лекционный и теоретический материал по периферической нервной системе;
- ✓ названия анатомических образований на латинском и русском языках, строение, топографию, ветви соматических сплетений;
- ✓ строение, топографию, ветви вегетативных нервов.

#### Обучающийся должен уметь:

- ✓ показать анатомические детали строения костей и топографию изученных образований и структур скелета;
- ✓ определять принадлежность парных костей правой или левой стороне;
- ✓ находить на рентгенограммах костные образования.

#### Обучающийся должен владеть:

- ✓ культурой мышления; навыками аргументированного изложения собственной точки зрения;
- ✓ навыками чтения и письма на латинском языке анатомических терминов;
- ✓ навыками поиска медицинской информации в учебной, научной литературе, в том числе с использованием сети Интернет; навыками представления и обсуждения медицинской информации;
- ✓ навыками схематичного изображения изучаемых структур;
- ✓ навыками демонстрации изучаемых органов и структур на муляжах и фиксированных объектах.

### Самостоятельная аудиторная работа обучающихся по теме:

#### Контроль знаний на отчетном занятии осуществляется в 3 этапа:

1. Тестовый контроль знаний студентов (проводится в аудитории кафедры анатомии по тестовым заданиям на бумажных носителях).

2. Прием практических навыков на препаратах и муляжах, во время которого студенты демонстрируют навыки и умения, полученные во время аудиторной и внеаудиторной работы, в том числе из списка установленного перечня практических навыков к экзамену.

3. Ответ на теоретические вопросы, задаваемые преподавателем по его усмотрению, из числа наиболее значимых и рассмотренных на практических занятиях по периферической нервной системе, а также по лекционному материалу или из числа установленного перечня теоретических вопросов к зачету.

Итоговая оценка заносится в журнал текущей успеваемости. Студентам, получившим неудовлетворительные оценки, назначается время для передачи отчета по данному разделу.

#### **Перечень теоретических вопросов:**

- 1) Ядра, выход на основании мозга и на черепе, ветви и области иннервации I-XII черепных нервов.
- 2) Формирование и ветви спинномозгового нерва.
- 3) Топография, формирование, ветви и зоны иннервации шейного сплетения.
- 4) Топография, формирование, ветви и зоны иннервации плечевого сплетения.
- 5) Топография и зоны иннервации межреберных нервов.
- 6) Топография и зоны иннервации задних ветвей спинномозговых нервов.
- 7) Топография, формирование, ветви и зоны иннервации поясничного, крестцового и копчикового сплетений.
- 8) Перечислите отличия симпатической и парасимпатической вегетативной нервной системы.
- 9) Назовите эффекты симпатической и парасимпатической вегетативной нервной системы на различные органы: глаз, сердце, бронхи, железы (железы кожи - отдельно), мускулатуру полых органов, сосуды.
- 10) Дайте классификацию вегетативных узлов.
- 11) Перечислите ветви узлов симпатического ствола.
- 12) Опишите строение, формирование и ветвление вегетативных сплетений головы и шеи.
- 13) Перечислите источники формирования грудноаортального, брюшноаортального и верхнего надчревного и нижних надчревных (тазовых) сплетений, зоны их иннервации.
- 14) Опишите строение, топографию, перечислите дочерние сплетения и назовите зоны иннервации грудноаортального, брюшноаортального, верхнего надчревного и нижних надчревных (тазовых) сплетений.

#### **Самостоятельная внеаудиторная работа обучающихся по теме:**

**1. Вспомнить теоретический материал** по разделу «Периферическая нервная система» с использованием конспектов лекций и/или рекомендуемой учебной литературы.

**2. Ответить на вопросы для самоконтроля**, используя методические указания к темам 5.1-5.6.

**3. Проверить свои знания с использованием тестового контроля** в методических указаниях к темам 5.1-5.6.

#### **Рекомендуемая литература:**

Основная:

Краев А. В. Анатомия человека : учеб. пособие / А. В. Краев, О. В. Резцов. – 2-е изд., перераб. и доп. – М.: Изд-во БИНОМ, 2016. – 960 с.: ил.

Сапин М. Р. Анатомия человека в 2-х томах : учебник для студентов мед.вузов / М. Р. Сапин, Г. Л. Билич. – М. : ГЭОТАР-Медиа, 2015. – Т. 1. – 496 с.: ил.

Привес М. Г. Анатомия человека: учебник / М. Г. Привес, Н. К. Лысенков, В. И. Бушкович. – 12-е изд., перераб. и доп. – СПб.: ИД СПбМАПО, 2011. – 720 с.: ил.

Атлас анатомии человека: В 4-х т. / Синельников Р. Д., Синельников, Я. Р. Синельников А. Я. – М.: "Новая волна": Издатель Умеренков, 2012.

Дополнительная:

Анатомия человека учебник / под ред. Л. Л. Колесникова. – М.: ГЭОТАР-Медиа, 2014.

Билич Г. Л., Крыжановский В. А. Анатомия человека. Атлас. В 3 томах : учебное пособие М.: ГЭОТАР-Медиа, 2013.

Сапин М.Р. Анатомия и топография нервной системы: учеб. пособие / М. Р. Саин, Д. Б. Никитюк, С. В. Ключкова. – М.: ГЭОТАР-Медиа, 2016.

Борзяк Э.И., Г. фон Хагенс, Пугалова И.Н. Анатомия человека. Фотографический атлас. В 3 томах. – М.: ГЭОТАР-Медиа, 2014.

ЭБС «Консультант студента», сайт: [www.studmedlib.ru](http://www.studmedlib.ru)

## **Раздел 6. Сердечно-сосудистая и лимфоидная система.**

### **Тема 6.1. Сердце. Физиометрический практикум.**

**Цель:** сформировать представления о плане строения сердечно-сосудистой системы, о строении сердца.

**Задачи:**

- 1) рассмотреть составляющие сердечно-сосудистой системы, начало и окончание малого и большого кругов кровообращения;
- 2) изучить топографию и строение сердца;
- 3) изучить сосуды малого круга кровообращения;
- 4) познакомиться с методами физиометрии.

**Обучающийся должен знать:**

- ✓ сосуды, образующие большой и малый круги кровообращения;
- ✓ фило- и эмбриогенез сердца, аномалии развития;
- ✓ топографию и внешнее строение сердца, его;
- ✓ строение камер и клапанного аппарата сердца;
- ✓ строение стенки сердца, фиброзный и серозный перикард, синусы перикарда;
- ✓ проводящую систему сердца и ее функциональное значение;
- ✓ иннервацию и кровоснабжение сердца;
- ✓ рентгеноанатомию сердца;
- ✓ сосуды малого круга кровообращения.

**Обучающийся должен уметь:**

- ✓ называть сроки закладки и источники развития слоев стенки сердца, последовательность формирования его структур;
- ✓ называть наиболее часто встречающиеся аномалии развития сердца;
- ✓ находить и показывать элементы внешнего и внутреннего строения сердца на муляжах, препаратах и сосудисто-нервном трупе;
- ✓ описывать границы сердца, показывать их на скелете и рентгенограммах.

**Обучающийся должен владеть:**

- ✓ культурой мышления; навыками аргументированного изложения собственной точки зрения;
- ✓ навыками чтения и письма на латинском языке анатомических терминов;
- ✓ навыками поиска медицинской информации в учебной, научной литературе, в том числе с использованием сети Интернет; навыками представления и обсуждения медицинской информации;
- ✓ навыками схематичного изображения изучаемых структур;
- ✓ навыками демонстрации изучаемых органов и структур на муляжах и фиксированных объектах.

**Самостоятельная аудиторная работа обучающихся по теме:**

**1. Ответить на вопросы по теме занятия.**

- 1) План строения сосудистой системы.
- 2) Строение, начало и окончание малого и большого кругов кровообращения. Понятие «сердечного круга кровообращения».
- 3) Фило- и эмбриогенез сердца, аномалии его развития.
- 4) Внешнее и внутреннее анатомическое строение сердца.
- 5) Положение сердца в грудной клетке при разных типах телосложения.
- 6) Анатомическое строение камер и клапанов сердца.
- 7) Топография сердца. Границы сердца. Проекция клапанов на грудную клетку.
- 8) Строение стенки сердца, строение стенки предсердий и желудочков.
- 9) Эндокард и его производные.
- 10) Миокард предсердий и желудочков.
- 11) Строение перикарда. Синусы перикарда.
- 12) Анатомия и функциональное значение проводящей системы сердца.
- 13) Кровоснабжение и иннервация сердца.
- 14) Рентгеноанатомия сердца.
- 15) Сосуды малого круга кровообращения.

## 2. Практическая подготовка.

Распознавание структур сердца. Студенты самостоятельно занимаются с препаратами и муляжами сердца, рассматривают его положение на сосудисто-нервном трупе.

Найти на препаратах:

края, поверхности, борозды, внешние границы предсердий и желудочков, находить и называть верхнюю и нижнюю полые вены, аорту, легочный ствол, венозный синус; камеры сердца, элементы их внутреннего рельефа, клапаны в целом и отдельные створки; проекции синоатриального и атриовентрикулярного узлов проводящей системы сердца.

Измерение и оценка основных функциональных показателей. Студенты с помощью функционального инструментария, под руководством и при консультации преподавателя проводят измерение основных физиометрических показателей и их оценку.

## 3. Решить ситуационные задачи.

1) Алгоритм разбора задач заключается в выборе правильного ответа и его обосновании.

2) Пример задачи с разбором по алгоритму:

На рентгенограмме органов грудной клетки в передней прямой проекции имеет место расширение левого контура срединной тени в нижнем его отделе. Какой отдел сердца увеличен?

А. Ушко левого предсердия.

В. Правый желудочек.

С. Левое предсердие.

Д. Правое предсердие.

Е. Левый желудочек.

*Правильный ответ:* Е. Левый желудочек.

*Обоснование ответа:* Срединную тень на рентгенограмме грудной клетки в передней проекции образует сердце и отходящие от него сосуды. Левый контур образован четырьмя дугами. Сверху – дуга аорты и отходящая от неё нисходящая часть, ниже – лёгочный ствол, потом левое ушко и внизу – левый желудочек.

3) Примеры задач для самостоятельного разбора на занятии:

1. Во время ультразвукового исследования ребенка 1,5 лет найдено незаращение овального отверстия, которое подтверждено клинически. В каком отделе сердца расположен данный дефект?

А. Межпредсердная перегородка \*

В. Межжелудочковая перегородка

С. Правая предсердно-желудочковая перегородка

Д. Левая предсердно-желудочковая перегородка

Е. Верхушка сердца

2. У больного инфаркт миокарда задней стенки правого желудочка. Ветви какой артерии затромбированы?

А.левой подключичной артерии

В.левой коронарной артерии

- С.левой и правой коронарных артерий  
Е.правой коронарной артерии \*

Д.правой подключичной артерии

3. При аускультации сердца выслушивается шум в участке проекции верхушки. Патологию какого клапана выслушал врач?

- А. Клапана легочного ствола  
В. Трехстворчатого клапана  
С. Клапана аорты  
Д. Двухстворчатого клапана \*  
Е. Клапана верхней полой вены

### Самостоятельная внеаудиторная работа обучающихся по теме:

**1. Ознакомиться с теоретическим материалом** по теме занятия с использованием конспектов лекций и/или рекомендуемой учебной литературы.

#### **2. Ответить на вопросы для самоконтроля.**

- 1) В какие сроки внутриутробного развития закладывается сердце?
- 2) Когда сердце эмбриона 2-камерное, 3-камерное, становится 4-камерным?
- 3) Какие аномалии развития сердца являются изолированными и комбинированными?
- 4) Что такое тетрада Фалло?
- 5) Что меняется в сердце плода после рождения?
- 6) Куда проецируется основание сердца, правый край, верхушка, левый край?
- 7) Сколько отверстий в каждой из камер сердца?
- 8) Какие функции выполняет проводящая система? Какой тканью она образована?
- 9) Где находятся синоатриальный и атриовентрикулярный узлы?

#### **3. Проверить свои знания с использованием тестового контроля.**

1. Верхушка сердца образована ...  
А. правым желудочком  
В. правым предсердием  
С. левым желудочком  
Д. левым предсердием
2. Sulcus interventricularis anterior проходит по ... сердца.  
А. основанию  
В. правому краю  
С. диафрагмальной поверхности  
Д. груднорёберной поверхности
3. Мm. pectinati находятся в ... сердца.  
А. желудочках  
В. межпредсердной перегородке  
С. ушках предсердий  
Д. межжелудочковой перегородке
4. Венечный синус сердца впадает в ...  
А. правый желудочек  
В. правое предсердие  
С. левый желудочек  
Д. левое предсердие
5. Annuli fibrosi сердца окружают отверстия ...  
А. предсердножелудочковые  
В. верхней и нижней полых вен  
С. аорты и легочного ствола  
Д. легочных вен
6. Самостоятельным для каждого желудочка является ... слой миокарда.  
А. внутренний  
В. средний  
С. наружный  
Д. все самостоятельные
7. Правая венечная артерия кровоснабжает ...  
А. передние 2/3 межжелудочковой перегородки  
В. переднюю сосочковую мышцу левого желудочка  
С. заднюю сосочковую мышцу левого желудочка  
Д. переднюю стенку левого желудочка
8. Sinus obliquus pericardi ограничен ...  
А. верхней полой веной и правыми легочными венами  
В. верхней полой веной и левыми легочными венами  
С. нижней полой веной и левыми легочными венами  
Д. нижней полой веной и правыми легочными венами

Ответы	1	2	3	4	5	6	7	8
	C	D	C	B	A	B	C	D

### Рекомендуемая литература:

#### Основная:

Краев А. В. Анатомия человека : учеб. пособие / А. В. Краев, О. В. Резцов. – 2-е изд., перераб. и доп. – М.: Изд-во БИНОМ, 2016. – 960 с.: ил.

Сапин М. Р. Анатомия человека в 2-х томах : учебник для студентов мед.вузов / М. Р. Сапин, Г. Л. Билич. – М. : ГЭОТАР-Медиа, 2015. – Т. 1. – 496 с.: ил.

Привес М. Г. Анатомия человека: учебник / М. Г. Привес, Н. К. Лысенков, В. И. Бушкович. – 12-е изд., перераб. и доп. – СПб.: ИД СПбМАПО, 2011. – 720 с.: ил.

Атлас анатомии человека: В 4-х т. / Синельников Р. Д., Синельников, Я. Р. Синельников А. Я. – М.: "Новая волна": Издатель Умеренков, 2012.

#### Дополнительная:

Анатомия человека учебник / под ред. Л. Л. Колесникова. – М.: ГЭОТАР-Медиа, 2014.

Билич Г. Л., Крыжановский В. А. Анатомия человека. Атлас. В 3 томах : учебное пособие М.: ГЭОТАР-Медиа, 2013.

Мамедова С.М., Мальцева Н.Л., Андреева С.Д. Анатомическая терминология: учеб. пособие. – Киров: Гос. мед. ун-т, 2017.

ЭБС «Консультант студента», сайт: [www.studmedlib.ru](http://www.studmedlib.ru)

### Тема 6.2. Аорта. Артериальное кровоснабжение головы.

**Цель:** сформировать представления об анатомии аорты и артериальном кровоснабжении органов головы.

#### Задачи:

- 1) изучить топографию и основные ветви аорты;
- 2) рассмотреть топографию и ветви общей, наружной и внутренней сонной артерии;
- 3) изучить кровоснабжение головного мозга в целом.

#### Обучающийся должен знать:

- ✓ топографию восходящей аорты, дуги аорты и нисходящей аорты;
- ✓ закономерности расположения и ветвления артерий (законы П.Ф. Лесгафта);
- ✓ топографию и ветви общей, наружной и внутренней сонной артерии, зоны их кровоснабжения, анастомозы между артериями головы и шеи;
- ✓ особенности кровоснабжения мозга.

#### Обучающийся должен уметь:

- ✓ показывать на сосудисто-нервном трупе части аорты, описать их топографию;
- ✓ показывать на сосудисто-нервном трупе общую, наружную и внутреннюю сонные артерии, описывать их топографию;
- ✓ описывать артериальное кровоснабжение спинного и отделов головного мозга;
- ✓ находить указанные сосуды и их ветви на ангиограммах.

#### Обучающийся должен владеть:

- ✓ культурой мышления; навыками аргументированного изложения собственной точки зрения;
- ✓ навыками чтения и письма на латинском языке анатомических терминов;
- ✓ навыками поиска медицинской информации в учебной, научной литературе, в том числе с использованием сети Интернет; навыками представления и обсуждения медицинской информации;
- ✓ навыками схематичного изображения изучаемых структур;
- ✓ навыками демонстрации изучаемых органов и структур на муляжах и фиксированных объектах.

### Самостоятельная аудиторная работа обучающихся по теме:

#### 1. Ответить на вопросы по теме занятия.

- 1) Топография частей аорты.
- 2) Топография общей сонной артерии, состав главного сосудисто-нервного пучка шеи.
- 3) Границы сонного треугольника шеи.
- 4) Наружная сонная артерия и ее ветви в 3-х отделах.
- 5) Артериальное кровоснабжение мимических и жевательных мышц, мышц шеи.
- 6) Межсистемные и внутрисистемные анастомозы на голове и шее и их практическое значение.
- 7) Внутренняя сонная артерия и ее ветви в 4-х отделах.
- 8) Позвоночная артерия.
- 9) Артериальное кровоснабжение спинного и отделов головного мозга.

## 2. Практическая подготовка.

Ход сосудов головы и шеи. Рентгеноанатомия. Студенты с помощью учебника и атласа самостоятельно, под руководством и при консультации преподавателя на влажных препаратах, сосудисто-нервном трупе и рентгенограммах изучают топографию и ветви сосудов.

Составление таблицы по кровоснабжению органов и мышц головы и шеи.

## 3. Решить ситуационные задачи.

- 1) Алгоритм разбора задач заключается в выборе правильного ответа и его обосновании.
- 2) Пример задачи с разбором по алгоритму:

На рентгенограмме органов грудной клетки в передней прямой проекции имеет место расширение левого контура срединной тени в нижнем его отделе. Какой отдел сердца увеличен?

- A. Ушко левого предсердия.
- B. Правый желудочек.
- C. Левое предсердие.
- D. Правое предсердие.
- E. Левый желудочек.

*Правильный ответ:* E. Левый желудочек.

*Обоснование ответа:* Срединную тень на рентгенограмме грудной клетки в передней проекции образует сердце и отходящие от него сосуды. Левый контур образован четырьмя дугами. Сверху – дуга аорты и отходящая от неё нисходящая часть, ниже – лёгочный ствол, потом левое ушко и внизу – левый желудочек.

- 3) Примеры задач для самостоятельного разбора на занятии:

1. У пострадавшего в ДТП выявлен перелом левой ключицы и нарушение кровообращения в конечности (нет пульсации в лучевой артерии). Какая из причин нарушения кровообращения наиболее вероятна?

- |                                     |                                  |
|-------------------------------------|----------------------------------|
| A. Сдавление подключичной артерии * | B. Сдавление подмышечной артерии |
| C. Сдавление подключичной вены      | D. Сдавление позвоночной артерии |
| E. Сдавление подмышечной вены       |                                  |

2. При остеохондрозе шейного отдела позвоночного столба пережимается сосуд, который проходит через поперечные отверстия шейных позвонков. Какой это сосуд?

- |                            |                              |
|----------------------------|------------------------------|
| A. Позвоночная артерия *   | B. Внутренняя сонная артерия |
| C. Наружная сонная артерия | D. Основная артерия          |
| E. Задняя мозговая артерия |                              |

3. Больного К. 27 лет доставили в больницу с рваной раной языка. Какую артерию и в каком топографическом образовании надо перевязать чтобы остановить кровотечение?

- A. Внутреннюю сонную в сонном треугольнике
- B. Общую сонную в сонном треугольнике
- C. Подбородочную артерию в месте выхода
- D. Язычную артерию в треугольнике Пирогова \*
- E. Наружную сонную в сонном треугольнике.

## Самостоятельная внеаудиторная работа обучающихся по теме:

**1. Ознакомиться с теоретическим материалом** по теме занятия с использованием конспектов лекций и/или рекомендуемой учебной литературы.

## 2. Ответить на вопросы для самоконтроля.

- 1) Топография плечевого ствола, правой и левой общих сонных артерий.
- 2) Ветви наружной сонной артерии.
- 3) Топография и ветви верхнечелюстной артерии по отделам. Внутрисистемные анастомозы.
- 4) Кровоснабжение слюнных желез, языка, зубов, жевательных мышц и небных миндалин.
- 5) Топография и ветви внутренней сонной артерии.
- 6) Кровоснабжение содержимого глазницы, носовой полости и придаточных пазух носа, барабанной полости и слуховой трубы. Межсистемные анастомозы.
- 7) Кровоснабжение спинного мозга.
- 8) Виллизиев круг. Кровоснабжение лобной, теменной, височной, затылочной долей больших полушарий, подкорковых структур, ствола головного мозга и мозжечка.

## 3. Проверить свои знания с использованием тестового контроля.

1. Lig. arteriosum соединяет ...  
А аорту и легочной ствол  
В. правую и левую венечные артерии  
С. наружную и внутреннюю сонные артерии  
D. внутреннюю и наружную подвздошные артерии
2. Ветвь дуги аорты – а. ...  
А. carotidis communis dextra  
В. carotidis communis sinistra  
С. subclavia dextra  
D. axillaris sinistra
3. После автомобильной аварии наблюдается массивное кровотечение из мягких тканей лица. Какую артерию надо прижать чтобы остановить кровотечение?  
А. Язычную артерию  
В. Лицевую артерию  
С. Наружную сонную артерию  
D. Общую сонную артерию
4. При воспалении околоушной слюнной железы наблюдается нарушение кровоснабжения, отёк, боль при пальпации. Ветви какой артерии вероятнее всего повреждены?  
А. A. temporalis superficialis.  
В. A. facialis  
С. A. auricularis posterior  
D. A. pharyngea ascendens
5. При обследовании пострадавшего при падении обнаружена подкожная гематома височного участка. Повреждение какого сосуда привело к появлению гематомы?  
А. A. maxillaris.  
В. A. auricularis posterior  
С. A. buccalis  
D. A. temporalis superficialis
6. При остеохондрозе шейного отдела позвоночного столба пережимается сосуд, который проходит через поперечные отверстия шейных позвонков. Какой это сосуд?  
А. Позвоночная артерия  
В. Внутренняя сонная артерия  
С. Наружная сонная артерия  
D. Основная артерия
7. Ветвями каких артерий являются aa. labyrinthici?  
А. A. cerebri posterior  
В. A. temporalis superficialis  
С. A. cerebri media  
D. A. basilaris
8. Кровоизлияние в бассейне какой артерии может привести к параличу сердечно-сосудистого и дыхательного центров?  
А. A. cerebri anterior  
В. A. cerebri media  
С. A. communicans anterior  
D. A. vertebralis

Ответы	1	2	3	4	5	6	7	8
	A	B	B	A	D	A	D	D

### Рекомендуемая литература:

Основная:

Краев А. В. Анатомия человека : учеб. пособие / А. В. Краев, О. В. Резцов. – 2-е изд., перераб. и доп. – М.: Изд-во БИНОМ, 2016. – 960 с.: ил.

Сапин М. Р. Анатомия человека в 2-х томах : учебник для студентов мед.вузов / М. Р. Сапин, Г. Л. Билич. – М. : ГЭОТАР-Медиа, 2015. – Т. 1. – 496 с.: ил.

Привес М. Г. Анатомия человека: учебник / М. Г. Привес, Н. К. Лысенков, В. И. Бушкович. – 12-е изд., перераб. и доп. – СПб.: ИД СПбМАПО, 2011. – 720 с.: ил.

Атлас анатомии человека: В 4-х т. / Синельников Р. Д., Синельников, Я. Р. Синельников А. Я. – М.: "Новая волна": Издатель Умеренков, 2012.

Дополнительная:

Анатомия человека учебник / под ред. Л. Л. Колесникова. – М.: ГЭОТАР-Медиа, 2014.

Билич Г. Л., Крыжановский В. А. Анатомия человека. Атлас. В 3 томах : учебное пособие М.: ГЭОТАР-Медиа, 2013.

Мамедова С.М., Мальцева Н.Л., Андреева С.Д. Анатомическая терминология: учеб. пособие. – Киров: Гос. мед. ун-т, 2017.

Баженов Д.В., Калининченко В.М. Анатомия головы и шеи. Введение в клиническую анатомию. – М.: ГЭОТАР-Медиа, 2014.

ЭБС «Консультант студента», сайт: [www.studmedlib.ru](http://www.studmedlib.ru)

### **Тема 6.3. Артериальное кровоснабжение полостей.**

**Цель:** Сформировать представление о топографии и ветвях грудной и брюшной аорты.

**Задачи:**

- 1) изучить топографию и ветви грудной аорты, брюшной аорты, общих и внутренних подвздошных артерий;
- 2) изучить кровоснабжение стенок и органов грудной клетки, брюшной полости и малого таза.

**Обучающийся должен знать:**

- ✓ топографию, париетальные и висцеральные ветви грудной аорты, зоны их кровоснабжения;
- ✓ топографию и ветви брюшной аорты;
- ✓ топографию общих и внутренних подвздошных артерий, их ветви;
- ✓ артериальное кровоснабжение стенок и органов брюшной полости и малого таза.

**Обучающийся должен уметь:**

- ✓ показывать на сосудисто-нервном трупе брюшную аорту, описывать ее топографию;
- ✓ перечислять ветви в соответствии с классификацией;
- ✓ показывать на сосудисто-нервном трупе париетальные ветви брюшной аорты, описывать их топографию и зоны кровоснабжения;
- ✓ показывать на сосудисто-нервном трупе висцеральные ветви брюшной аорты, описывать их топографию и зоны кровоснабжения;
- ✓ показывать на сосудисто-нервном трупе общую, наружные и внутренние подвздошные артерии, их ветви, описывать их топографию;
- ✓ находить указанные сосуды и их ветви на ангиограммах.

**Обучающийся должен владеть:**

- ✓ культурой мышления; навыками аргументированного изложения собственной точки зрения;
- ✓ навыками чтения и письма на латинском языке анатомических терминов;
- ✓ навыками поиска медицинской информации в учебной, научной литературе, в том числе с использованием сети Интернет; навыками представления и обсуждения медицинской информации;
- ✓ навыками схематичного изображения изучаемых структур;
- ✓ навыками демонстрации изучаемых органов и структур на муляжах и фиксированных объектах.

**Самостоятельная аудиторная работа обучающихся по теме:**

**1. Ответить на вопросы по теме занятия.**

- 1) Грудная и брюшная аорта, топография, классификация ветвей.
- 2) Топография подключичной артерии.
- 3) Топография общей подвздошной артерии.
- 4) Топография, ветви, области кровоснабжения, анастомозы следующих сосудов:

- внутренняя грудная артерия;
- щито-шейный ствол;
- реберно-шейный ствол;
- нижняя диафрагмальная;
- поясничные артерии;
- чревный ствол;
- верхняя и нижняя брыжеечные артерии;
- средняя надпочечниковая артерия;
- почечная артерия;
- яичковая (яичниковая) артерии;
- внутренняя подвздошная артерия
- подвздошно-поясничная артерия;
- латеральные крестцовые артерии;
- верхняя и нижняя ягодичные артерии;
- пупочная артерия;
- внутренняя половая артерия;
- запирающая артерия;
- нижняя мочепузырная артерия;
- маточная артерия;
- средняя прямокишечная артерия.

5) Кровоснабжение мышц спины, живота и груди. Кровоснабжение молочной железы.

6) Кровоснабжение органов грудной и брюшной полостей, полости малого таза.

## 2. Практическая подготовка.

Ход сосудов полостей тела. Рентгеноанатомия. Студенты с помощью учебника и атласа самостоятельно, под руководством и при консультации преподавателя на влажных препаратах, сосудисто-нервном трупе и рентгенограммах изучают топографию и ветви сосудов.

Составление таблицы по кровоснабжению стенок и органов грудной полости, брюшной полости и малого таза.

## 3. Решить ситуационные задачи.

1) Алгоритм разбора задач заключается в выборе правильного ответа и его обосновании.

2) Пример задачи с разбором по алгоритму:

На рентгенограмме органов грудной клетки в передней прямой проекции имеет место расширение левого контура срединной тени в нижнем его отделе. Какой отдел сердца увеличен?

А. Ушко левого предсердия.

В. Правый желудочек.

С. Левое предсердие.

Д. Правое предсердие.

Е. Левый желудочек.

*Правильный ответ:* Е. Левый желудочек.

*Обоснование ответа:* Срединную тень на рентгенограмме грудной клетки в передней проекции образует сердце и отходящие от него сосуды. Левый контур образован четырьмя дугами. Сверху – дуга аорты и отходящая от неё нисходящая часть, ниже – лёгочный ствол, потом левое ушко и внизу – левый желудочек.

3) Примеры задач для самостоятельного разбора на занятии:

1. У больного язвенная болезнь желудка осложнилась кровотечением. Язва находится в пилорическом отделе на малой кривизне желудка. Ветвь какого сосуда повреждена?

А. A. gastrica sinistra

В. A. gastrica dextra \*

С. A. gastroepiploica sinistra

Д. A. gastroepiploica dextra

Е. A. lienalis

2. В хирургическое отделение районной больницы поступила больная 40 лет с опухолью правого изгиба ободочной кишки. Во время удаления опухоли были перевязаны ветви кровеносных сосудов этого участка. Это:

- A. A. et v. colicae mediae et a. et v. colicae dextrae \*
- B. A. et v. hepatica propria et a. et v. gastroduodenales
- C. A. et v. gastricae sinistri et a. et v. pancreatoduodenales superiores
- D. A. et v. colicae sinister et a. et v. lienales
- E. A. et v. iliocolicae et aa. et vv. sigmoidei

3. У женщины 53 лет острый панкреатит. Врач обнаружил, что заболевание вызвало нарушение кровоснабжения отделов тонкой кишки и большей части толстой кишки. Сдавление каких сосудов могло вызвать такие нарушения?

- A. Поджелудочных
- B. Нижних брыжеечных
- C. Позвоночных
- D. Верхних брыжеечных \*
- E. Селезеночных

### Самостоятельная внеаудиторная работа обучающихся по теме:

**1. Ознакомиться с теоретическим материалом** по теме занятия с использованием конспектов лекций и/или рекомендуемой учебной литературы.

#### **2. Ответить на вопросы для самоконтроля.**

- 1) Кровоснабжение стенок брюшной полости, анастомозы.
- 2) Кровоснабжение органов брюшной полости, анастомозы.
- 3) Кровоснабжение стенок малого таза, анастомозы.
- 4) Кровоснабжение органов малого таза, анастомозы.
- 5) Париетальные ветви брюшной аорты
- 6) Непарные висцеральные ветви брюшной аорты.
- 7) Парные висцеральные ветви брюшной аорты

#### **3. Проверить свои знания с использованием тестового контроля.**

1. Позади брюшной части мочеточника расположен важный артериальный сосуд. Какой?

- A. A. testicularis
- B. A. renalis
- C. A. ileocolica
- D. A. iliaca interna

2. Какие отделы кишечника будут поражены при тромбозе нижней брыжеечной артерии.

- A. Двенадцатиперстная кишка
- B. Подвздошная кишка
- C. Сигмовидная кишка
- D. Червеобразный отросток

3. Повреждение какого органа вызовет сильное кровотечение при ударе в область левого подреберья.

- A. Fundus ventriculi
- B. Flexura coli sinistra
- C. Lien
- D. Cauda pancreatic

4. При перевязке маточной артерии в малом тазу женщины какое образование может быть случайно перевязанным вместе с ней?

- A. Внутренняя подвздошная вена
- B. Маточная труба
- C. Круглая связка матки
- D. Мочеточник

5. «Риоланова дуга» это анастомоз между aa. ...

- A. colica media et sinistra
- B. gastrica dextra et sinistra
- C. rectales superior et media
- D. gastroepiploica dextra et sinistra

6. A. ovarica – ветвь ...

- A. mesenterica inferior
- B. iliaca externa
- C. aortae abdominales
- D. iliaca interna

7. Ветви aortae abdominales - aa. ...

- A. lumbales
- B. glutei
- C. intercostales posteriores
- D. sacrales laterales

8. A. sigmoidea – ветвь a. ...

- A. mesenterica inferior
- B. mesenterica superior
- C. iliaca externa
- D. iliaca interna

Ответы	1	2	3	4	5	6	7	8
	A	C	C	D	A	C	A	A

### Рекомендуемая литература:

Основная:

Краев А. В. Анатомия человека : учеб. пособие / А. В. Краев, О. В. Резцов. – 2-е изд., перераб. и доп. – М.: Изд-во БИНОМ, 2016. – 960 с.: ил.

Сапин М. Р. Анатомия человека в 2-х томах : учебник для студентов мед.вузов / М. Р. Сапин, Г. Л. Билич. – М. : ГЭОТАР-Медиа, 2015. – Т. 1. – 496 с.: ил.

Привес М. Г. Анатомия человека: учебник / М. Г. Привес, Н. К. Лысенков, В. И. Бушкович. – 12-е изд., перераб. и доп. – СПб.: ИД СПбМАПО, 2011. – 720 с.: ил.

Атлас анатомии человека: В 4-х т. / Синельников Р. Д., Синельников, Я. Р. Синельников А. Я. – М.: "Новая волна": Издатель Умеренков, 2012.

Дополнительная:

Анатомия человека учебник / под ред. Л. Л. Колесникова. – М.: ГЭОТАР-Медиа, 2014.

Билич Г. Л., Крыжановский. В. А. Анатомия человека. Атлас. В 3 томах : учебное пособие М. : ГЭОТАР-Медиа, 2013.

Мамедова С.М., Мальцева Н.Л., Андреева С.Д. Анатомическая терминология: учеб. пособие. – Киров: Гос. мед. ун-т, 2017.

ЭБС «Консультант студента», сайт: [www.studmedlib.ru](http://www.studmedlib.ru)

### Тема 6.4. Артериальное кровоснабжение конечностей.

**Цель:** сформировать представление о топографии артерий верхней и нижней конечности.

**Задачи:**

- 1) изучить топографию артерий верхней конечности;
- 2) рассмотреть формирование поверхностной и глубокой артериальных дуг, их ветви и зоны кровоснабжения;
- 3) изучить топографию артерий нижней конечности;
- 4) изучить рентгенанатомию сосудов верхней и нижней конечности.

**Обучающийся должен знать:**

- ✓ топографию и ветви подключичной и подмышечной артерий;
- ✓ топографию и ветви артерий плеча, предплечья и кисти;
- ✓ кровоснабжение мышц верхней конечности;
- ✓ топографию наружной подвздошной артерии;
- ✓ топографию и ветви артерий бедра, голени и стопы;
- ✓ кровоснабжение мышц нижней конечности.

**Обучающийся должен уметь:**

- ✓ найти и показать на сосудисто-нервном трупе отделы аорты, подключичной и подмышечной артерии, их ветви, артерии плеча, предплечья и кисти их ветви;
- ✓ найти и показать на сосудисто-нервном трупе бедренную, подколенную, переднюю большеберцовую, заднюю большеберцовую артерии, тыльную артерию стопы, медиальную и латеральную подошвенную артерии стопы и их ветви;
- ✓ находить указанные сосуды и их ветви на ангиограммах.

**Обучающийся должен владеть:**

- ✓ культурой мышления; навыками аргументированного изложения собственной точки зрения;
- ✓ навыками чтения и письма на латинском языке анатомических терминов;
- ✓ навыками поиска медицинской информации в учебной, научной литературе, в том числе с использованием сети Интернет; навыками представления и обсуждения медицинской информации;
- ✓ навыками схематичного изображения изучаемых структур;

✓ навыками демонстрации изучаемых органов и структур на муляжах и фиксированных объектах.

### **Самостоятельная аудиторная работа обучающихся по теме:**

#### **1. Ответить на вопросы по теме занятия.**

- 1) Топография в 3-х отделах, области кровоснабжения подмышечной артерии.
- 2) Топография, ветви, области кровоснабжения, анастомозы следующих сосудов:
  - грудноакромиальная артерия;
  - подлопаточная артерия;
  - передняя и задняя артерии, огибающие плечевую кость;
  - плечевая артерия;
  - глубокая артерия плеча;
  - верхняя и нижняя коллатеральные локтевые артерии;
  - лучевая артерия;
  - локтевая артерия;
  - общая межкостная артерия;
  - артерии, образующие артериальную сеть локтевого сустава;
  - артерии, образующие тыльную артериальную сеть запястья;
  - артерии, образующие ладонную артериальную сеть запястья;
  - поверхностная ладонная дуга, формирование, ветви, анастомозы;
  - глубокая ладонная дуга, формирование, ветви, анастомозы.
- 3) Топография, ветви, области кровоснабжения, анастомозы следующих сосудов:
  - наружная подвздошная артерия;
  - бедренная артерия;
  - поверхностная надчревная артерия;
  - поверхностная артерия, огибающая подвздошную кость;
  - наружные половые артерии;
  - глубокая артерия бедра;
  - нисходящая коленная артерия;
  - подколенная артерия;
  - задняя большеберцовая артерия;
  - медиальная и латеральная подошвенные артерии;
  - подошвенная артерия;
  - передняя большеберцовая артерия;
  - передняя и задняя большеберцовые возвратные артерии;
  - латеральная и медиальная передние лодыжковые артерии;
  - тыльная артерия стопы;
  - артерии, образующие артериальную сеть тазобедренного сустава;
  - артерии, образующие артериальную сеть коленного сустава;
  - артерии, образующие медиальную и латеральную лодыжковую сеть.
- 4) Рентгеноанатомия артерий верхней и нижней конечности.

#### **2. Практическая подготовка.**

Ход сосудов конечностей. Рентгеноанатомия. Студенты с помощью учебника и атласа самостоятельно, под руководством и при консультации преподавателя на сосудисто-нервном трупе, планшетах и рентгенограммах изучают топографию и ветви сосудов.

Составление таблицы по кровоснабжению мышц плечевого пояса, плеча, предплечья, кисти, плечевого и локтевого суставов.

#### **3. Решить ситуационные задачи.**

- 1) Алгоритм разбора задач заключается в выборе правильного ответа и его обосновании.
- 2) Пример задачи с разбором по алгоритму:

На рентгенограмме органов грудной клетки в передней прямой проекции имеет место расширение левого контура срединной тени в нижнем его отделе. Какой отдел сердца увеличен?

А. Ушко левого предсердия.

- В. Правый желудочек.
- С. Левое предсердие.
- Д. Правое предсердие.
- Е. Левый желудочек.

*Правильный ответ:* Е. Левый желудочек.

*Обоснование ответа:* Срединную тень на рентгенограмме грудной клетки в передней проекции образует сердце и отходящие от него сосуды. Левый контур образован четырьмя дугами. Сверху – дуга аорты и отходящая от неё нисходящая часть, ниже – лёгочный ствол, потом левое ушко и внизу – левый желудочек.

3) Примеры задач для самостоятельного разбора на занятии:

1. У больной 52-летней женщины после травмы при осмотре врач констатировал снижение пульсации, бледность кожи и снижение температуры в дистальной фаланге большого пальца правой руки. Повреждения какой из артерий верхней конечности вероятнее всего приводит к таким последствиям?

- А. главная артерия большого пальца \*
- В. Локтевая артерия
- С. Лучевая артерия
- Д. Поверхностная ладонная дуга
- Е. Глубокая ладонная дуга

2. После автомобильной катастрофы юноша 23 лет обратился в больницу с резанной раной передней поверхности плеча, артериальным кровотечением. Какая артерия кровоснабжает этот участок?

- А. A. profunda brachii
- В. A. radialis
- С. A. axillaries
- Д. A. subscapularis
- Е. A. brachialis \*

3. У пациента глубокое ранение в области икры, сопровождающееся артериальным кровотечением и симптомами нарушения артериального кровоснабжения стопы. Какая артерия повреждена?

- А. A. peronea
- В. A. tibialis anterior
- С. A. tibialis posterior \*
- Д. A. plantaris medialis
- Е. A. recurrens tibialis posterior

### Самостоятельная внеаудиторная работа обучающихся по теме:

**1. Ознакомиться с теоретическим материалом** по теме занятия с использованием конспектов лекций и/или рекомендуемой учебной литературы.

#### 2. Ответить на вопросы для самоконтроля.

Формирование поверхностной и глубокой артериальных дуг кисти.

- 1) Кровоснабжение плечевого сустава, анастомозы.
- 2) Кровоснабжение плеча, анастомозы.
- 3) Кровоснабжение локтевого сустава, анастомозы.
- 4) Кровоснабжение предплечья, анастомозы.
- 5) Кровоснабжение лучезапястного сустава, анастомозы.
- 6) Кровоснабжение кисти, анастомозы.
- 7) Анастомозы между ветвями артерий верхней конечности.
- 8) Кровоснабжение тазобедренного сустава, анастомозы.
- 9) Кровоснабжение бедра, анастомозы.
- 10) Кровоснабжение коленного сустава, анастомозы.
- 11) Кровоснабжение голени, анастомозы.
- 12) Кровоснабжение голеностопного сустава, анастомозы.
- 13) Кровоснабжение стопы, анастомозы

#### 3. Проверить свои знания с использованием тестового контроля.

1. Дистальной границей ствола подмышечной артерии является ...

- А наружный край 1 ребра
- С. нижний край m. teres major
- В. sulcus a. subclavia ключицы
- Д. нижний край m. subscapularis

2. Через foramen trilaterum проходит а. ...

- А. circumflexa scapulae
- С. suprascapularis
- В. circumflexa humeri anterior
- Д. circumflexa humeri posterior

3. collateralis radialis – ветвь а. ...  
 А. subscapularis  
 В. profunda brachii  
 С. ulnaris  
 D. radialis
4. В canalis humeromuscularis проходит а. ...  
 А. musculophrenica  
 В. circumflexa humeri anterior  
 С. profunda brachii  
 D. circumflexa humeri posterior
5. В анатомической табакерке проходит а. ...  
 А. recurrens radialis  
 В. profunda brachii  
 С. ulnaris  
 D. radialis
6. А. cremasterica - ветвь а. ...  
 А. epigastrica inferior  
 В. testicularis  
 В. pudenda interna  
 D. pudenda externa
7. Бедренная артерия проходит в canalis ...  
 А. obturatorius  
 В. Inguinalis  
 С. adductorius  
 D. femoralis
8. Arcus plantaris - изгиб а. ...  
 А. dorsalis pedis  
 В. plantaris lateralis  
 С. plantaris medialis  
 D. peronea

Ответы	1	2	3	4	5	6	7	8
	С	А	В	С	Д	А	С	В

### Рекомендуемая литература:

Основная:

Краев А. В. Анатомия человека : учеб. пособие / А. В. Краев, О. В. Резцов. – 2-е изд., перераб. и доп. – М.: Изд-во БИНОМ, 2016. – 960 с.: ил.

Сапин М. Р. Анатомия человека в 2-х томах : учебник для студентов мед.вузов / М. Р. Сапин, Г. Л. Билич. – М. : ГЭОТАР-Медиа, 2015. – Т. 1. – 496 с.: ил.

Привес М. Г. Анатомия человека: учебник / М. Г. Привес, Н. К. Лысенков, В. И. Бушкович. – 12-е изд., перераб. и доп. – СПб.: ИД СПбМАПО, 2011. – 720 с.: ил.

Атлас анатомии человека: В 4-х т. / Синельников Р. Д., Синельников, Я. Р. Синельников А. Я. – М.: "Новая волна": Издатель Умеренков, 2012.

Дополнительная:

Анатомия человека учебник / под ред. Л. Л. Колесникова. – М.: ГЭОТАР-Медиа, 2014.

Билич Г. Л., Крыжановский. В. А. Анатомия человека. Атлас. В 3 томах : учебное пособие М.: ГЭОТАР-Медиа, 2013

ЭБС «Консультант студента», сайт: [www.studmedlib.ru](http://www.studmedlib.ru)

### Тема 6.5. Система верхней полой вены.

**Цель:** Сформировать представление о формировании и топографии вен из системы верхней полой вены.

**Задачи:**

- 1) Изучить анатомию (формирование и топографию) верхней полой вены, непарной и полунепарной вен, плечеголовных, подключичных и подмышечных вен.
- 2) Изучить венозный отток от верхней конечности, ее поверхностные и глубокие вены.
- 3) Рассмотреть венозный отток от головы и шеи, межсистемные и внутрисистемные анастомозы.
- 4) Изучить позвоночные венозные сплетения.

**Обучающийся должен знать:**

- ✓ формирование и топографию верхней полой вены,
- ✓ непарной и полунепарной вен,

- ✓ плечеголовных, подключичных и подмышечных вен; вены верхней конечности,
- ✓ венозный отток от головы и шеи,
- ✓ межсистемные и внутрисистемные анастомозы, позвоночные венозные сплетения.

**Обучающийся должен уметь:**

- ✓ перечислять притоки и описывать топографию верхней полой вены, непарной и полунепарной вен, плечеголовных, подключичных и подмышечных вен, вен верхней конечности.
- ✓ перечислять притоки и описывать топографию вен головы и шеи, называть их межсистемные и внутрисистемные анастомозы, описывать формирование и топографию внутренней, наружной и передней яремных вен, внутричерепные и внечерепные притоки внутренней яремной вены.
- ✓ называть по-латыни 4 позвоночные венозные сплетения.
- ✓ показывать на сосудисто-нервном трупе верхнюю полую вену, непарную и полунепарную вену, плечеголовные, подключичные и подмышечные вены, головную и «царскую» (медиальную кожную вену руки), наружную, переднюю и внутреннюю яремные вены.
- ✓ находить указанные сосуды и их ветви на ангиограммах

**Обучающийся должен владеть:**

- ✓ культурой мышления; навыками аргументированного изложения собственной точки зрения;
- ✓ навыками чтения и письма на латинском языке анатомических терминов;
- ✓ навыками поиска медицинской информации в учебной, научной литературе, в том числе с использованием сети Интернет; навыками представления и обсуждения медицинской информации;
- ✓ навыками схематичного изображения изучаемых структур;
- ✓ навыками демонстрации изучаемых органов и структур на муляжах и фиксированных объектах.

**Самостоятельная аудиторная работа обучающихся по теме:**

**1. Ответить на вопросы по теме занятия.**

- 1) Анатомии вен, их показа на трупе.
- 2) Рассмотрение формирования и топографии вен системы верхней полой вены.
- 3) Поверхностные и глубокие вены головы и шеи;
- 4) Внутричерепные притоки (мозговые вены, вены мозжечка и ствола мозга, диплоические и эмиссарные вены, вены глазницы, синусы твердой мозговой оболочки) и внечерепные притоки (вены лица и шеи) внутренней яремной вены; наружная и передняя яремные вены.
- 5) Топография и формирование верхней полой вены, непарной и полунепарной вен, плечеголовных, подключичных и подмышечных вен, вен верхней конечности, позвоночные венозные сплетения.
- 6) Анастомозы и их значение. Межсистемные и внутрисистемные анастомозы вен на голове и шее, их клиническое значение.

**2. Практическая подготовка.**

Ход сосудов бассейна верхней полой вены. Рентгеноанатомия. Студенты с помощью учебника и атласа самостоятельно, под руководством и при консультации преподавателя на влажных препаратах, сосудисто-нервном трупе и рентгенограммах изучают топографию и ветви сосудов.

Составление таблицы по венозному оттоку.

**3. Решить ситуационные задачи.**

- 1) Алгоритм разбора задач заключается в выборе правильного ответа и его обосновании.
- 2) Пример задачи с разбором по алгоритму:

На рентгенограмме органов грудной клетки в передней прямой проекции имеет место расширение левого контура срединной тени в нижнем его отделе. Какой отдел сердца увеличен?

- А. Ушко левого предсердия.
- В. Правый желудочек.
- С. Левое предсердие.
- Д. Правое предсердие.
- Е. Левый желудочек.

*Правильный ответ:* Е. Левый желудочек.

*Обоснование ответа:* Срединную тень на рентгенограмме грудной клетки в передней проекции образует сердце и отходящие от него сосуды. Левый контур образован четырьмя дугами. Сверху – дуга аорты и отходящая от неё нисходящая часть, ниже – лёгочный ствол, потом левое ушко и внизу – левый желудочек.

3) Примеры задач для самостоятельного разбора на занятии:

1. Воспалительный процесс кожи лица вызвал проникновение инфекции в кавернозный синус твердой оболочки мозга. Какие вены оказывали содействие этому осложнению?

- А. Затылочные вены
- В. Задние ушные вены
- С. Лицевые вены \*
- Д. Глоточно-гортанные вены.
- Е. Верхнечелюстные вены.

2. У больного 68 лет после удаления второго нижнего большого коренного зуба развился менингит. Врач установил, что инфекция попала в твердую мозговую оболочку через:

- А. Plexus pterygoideus \*
- В. V. jugularis externa
- С. V. jugularis anterior
- Д. V. facialis
- Е. V. retromandibularis

3. Мужчина 70 лет во время бритья срезал гнойник в области сосцевидного отростка. Через два дня он был доставлен в больницу с воспалением оболочек головного мозга. Каким путем инфекция проникла в полость черепа? Через:

- А. Vv. stylomastoideae
- В. Vv. labyrinthi
- С. Vv. tympanici
- Д. V. emissaria mastoideae \*
- Е. Vv. auriculares

### **Самостоятельная внеаудиторная работа обучающихся по теме:**

1. **Ознакомиться с теоретическим материалом** по теме занятия с использованием конспектов лекций и/или рекомендуемой учебной литературы.

#### **Рекомендуемая литература:**

Основная:

Краев А. В. Анатомия человека : учеб. пособие / А. В. Краев, О. В. Резцов. – 2-е изд., перераб. и доп. – М.: Изд-во БИНОМ, 2016. – 960 с.: ил.

Сапин М. Р. Анатомия человека в 2-х томах : учебник для студентов мед.вузов / М. Р. Сапин, Г. Л. Билич. – М. : ГЭОТАР-Медиа, 2015. – Т. 1. – 496 с.: ил.

Привес М. Г. Анатомия человека: учебник / М. Г. Привес, Н. К. Лысенков, В. И. Бушкович. – 12-е изд., перераб. и доп. – СПб.: ИД СПбМАПО, 2011. – 720 с.: ил.

Атлас анатомии человека: В 4-х т. / Синельников Р. Д., Синельников, Я. Р. Синельников А. Я. – М.: "Новая волна": Издатель Умеренков, 2012.

Дополнительная:

Анатомия человека учебник / под ред. Л. Л. Колесникова. – М.: ГЭОТАР-Медиа, 2014.

Билич Г. Л., Крыжановский. В. А. Анатомия человека. Атлас. В 3 томах : учебное пособие М. : ГЭОТАР-Медиа, 2013

ЭБС «Консультант студента», сайт: [www.studmedlib.ru](http://www.studmedlib.ru)

### **Тема 6.6. Система нижней полой вены.**

**Цель:** Сформировать представление о топографии и формировании вен из системы нижней полой вены.

**Задачи:**

- 1) Рассмотреть размеры, топографию и формирование нижней полой вены.
- 2) Изучить топографию и формирование общих, наружных и внутренних подвздошных вен.
- 3) Изучить формирование и топографию воротной вены.
- 4) Рассмотреть венозные сплетения и венозный отток от стенок и органов малого таза.
- 5) Изучить поверхностные и глубокие вены нижней конечности, их притоки, анастомозы, топографию.
- 6) Изучить кава-кавальные, порто-кавальные анастомозы и рассмотреть их клиническое значение.

**Обучающийся должен знать:**

- ✓ размеры, топографию и формирование нижней полой вены,
- ✓ топографию и формирование общих, наружных и внутренних подвздошных вен,
- ✓ топографию и формирование воротной вены,
- ✓ венозные сплетения и венозный отток от стенок и органов малого таза,
- ✓ поверхностные и глубокие вены нижней конечности, их притоки, анастомозы, топографию;
- ✓ кава-кавальные, порто-кавальные анастомозы и их клиническое значение.

**Обучающийся должен уметь:**

- ✓ показать на сосудисто-нервном трупe нижнюю полую вену и ее притоки
- ✓ воротную вену и ее притоки
- ✓ подвздошные вены и ее притоки
- ✓ бедренную вену и ее притоки
- ✓ подколенную вену и ее притоки
- ✓ большеберцовая и малоберцовая вена и ее притоки
- ✓ большие и малые подкожные вены ноги.
- ✓ перечислять притоки крупных вен из системы нижней полой вены, называть основные порто-каральные и кава-каральные анастомозы.
- ✓ находить указанные сосуды и их ветви на ангиограммах

**Обучающийся должен владеть:**

- ✓ культурой мышления; навыками аргументированного изложения собственной точки зрения;
- ✓ навыками чтения и письма на латинском языке анатомических терминов;
- ✓ навыками поиска медицинской информации в учебной, научной литературе, в том числе с использованием сети Интернет; навыками представления и обсуждения медицинской информации;
- ✓ навыками схематичного изображения изучаемых структур;
- ✓ навыками демонстрации изучаемых органов и структур на муляжах и фиксированных объектах.

**Самостоятельная аудиторная работа обучающихся по теме:****1. Ответить на вопросы по теме занятия.**

- 1) Размеры, топография и формирование нижней полой вены.
- 2) Общие, наружные и внутренние подвздошные вены – топография, притоки.
- 3) Формирование, топография воротной вены.
- 4) Венозные сплетения и венозный отток от стенок и органов малого таза.
- 5) Поверхностные и глубокие вены нижней конечности, их строение, притоки, анастомозы, топография.
- 6) Кава-каральные, порто-каральные анастомозы и их клиническое значение.

**2. Практическая подготовка.**

Ход сосудов бассейна нижней полой вены. Рентгеноанатомия. Студенты с помощью учебника и атласа самостоятельно, под руководством и при консультации преподавателя на влажных препаратах, сосудисто-нервном трупe и рентгенограммах изучают топографию и ветви сосудов.

Составление таблицы по венозному оттоку от нижней конечности и органов брюшной и тазовой полостей.

### **3. Решить ситуационные задачи.**

1) Алгоритм разбора задач заключается в выборе правильного ответа и его обосновании.

2) Пример задачи с разбором по алгоритму:

На рентгенограмме органов грудной клетки в передней прямой проекции имеет место расширение левого контура срединной тени в нижнем его отделе. Какой отдел сердца увеличен?

А. Ушко левого предсердия.

В. Правый желудочек.

С. Левое предсердие.

Д. Правое предсердие.

Е. Левый желудочек.

*Правильный ответ:* Е. Левый желудочек.

*Обоснование ответа:* Срединную тень на рентгенограмме грудной клетки в передней проекции образует сердце и отходящие от него сосуды. Левый контур образован четырьмя дугами. Сверху – дуга аорты и отходящая от неё нисходящая часть, ниже – лёгочный ствол, потом левое ушко и внизу – левый желудочек.

3) Примеры задач для самостоятельного разбора на занятии:

У пациента при пальпации живота врач обратил внимание на обширную подкожную венозную сеть. Вены живота направлены радиально от пупка: латерально кверху и латерально книзу. О каком заболевании должен думать врач?

### **Самостоятельная внеаудиторная работа обучающихся по теме:**

**1. Ознакомиться с теоретическим материалом** по теме занятия с использованием конспектов лекций и/или рекомендуемой учебной литературы.

#### **Рекомендуемая литература:**

Основная:

Краев А. В. Анатомия человека : учеб. пособие / А. В. Краев, О. В. Резцов. – 2-е изд., перераб. и доп. – М.: Изд-во БИНОМ, 2016. – 960 с.: ил.

Сапин М. Р. Анатомия человека в 2-х томах : учебник для студентов мед.вузов / М. Р. Сапин, Г. Л. Билич. – М. : ГЭОТАР-Медиа, 2015. – Т. 1. – 496 с.: ил.

Привес М. Г. Анатомия человека: учебник / М. Г. Привес, Н. К. Лысенков, В. И. Бушкович. – 12-е изд., перераб. и доп. – СПб.: ИД СПбМАПО, 2011. – 720 с.: ил.

Атлас анатомии человека: В 4-х т. / Синельников Р. Д., Синельников, Я. Р. Синельников А. Я. – М.: "Новая волна": Издатель Умеренков, 2012.

Дополнительная:

Анатомия человека учебник / под ред. Л. Л. Колесникова. – М.: ГЭОТАР-Медиа, 2014.

Билич Г. Л., Крыжановский. В. А. Анатомия человека. Атлас. В 3 томах : учебное пособие М.: ГЭОТАР-Медиа, 2013

ЭБС «Консультант студента», сайт: [www.studmedlib.ru](http://www.studmedlib.ru)

### **Тема 6.7. Лимфоидная система.**

**Цель:** Сформировать представление о плане строения лимфоидной системы и путях оттока лимфы от различных частей тела.

**Задачи:**

1) изучить план строения лимфоидной системы, классификацию лимфоидных органов;

2) выделить типы и особенности лимфатических сосудов.

**Обучающийся должен знать:**

- ✓ внешнее и внутреннее строение центральных органов лимфоидной системы;
- ✓ пути оттока лимфы.

**Обучающийся должен уметь:**

- ✓ называть и показывать центральные органы лимфатической системы, лимфоидные органы, лимфоузлы;
- ✓ перечислить пути оттока лимфы;
- ✓ находить указанные сосуды и их ветви на ангиограммах.

**Обучающийся должен владеть:**

- ✓ культурой мышления; навыками аргументированного изложения собственной точки зрения;
- ✓ навыками чтения и письма на латинском языке анатомических терминов;
- ✓ навыками поиска медицинской информации в учебной, научной литературе, в том числе с использованием сети Интернет; навыками представления и обсуждения медицинской информации;
- ✓ навыками схематичного изображения изучаемых структур;
- ✓ навыками демонстрации изучаемых органов и структур на муляжах и фиксированных объектах.

**Самостоятельная аудиторная работа обучающихся по теме:**

**1. Ответить на вопросы по теме занятия.**

- 1) Классификация органов лимфатической системы.
- 2) Топография, строение и функции селезенки.
- 3) Топография, строение и функции костного мозга.
- 4) Топография, строение и функции тимуса.
- 5) Топография, строение и функции миндалин.
- 6) Топография, строение и функции лимфоидных (пейеровых) бляшек.
- 7) Топография, строение и функции одиночных лимфоидных узелков.
- 8) Топография, строение, классификация и функции лимфатических узлов.

**2. Практическая подготовка.**

Ход лимфатических сосудов и расположение лимфатических узлов. Студенты с помощью учебника и атласа самостоятельно, под руководством и при консультации преподавателя на влажных препаратах, сосудисто-нервном трупе и рентгенограммах изучают топографию и ветви сосудов.

Составление таблиц по лимфооттоку от частей тела.

**3. Решить ситуационные задачи.**

- 1) Алгоритм разбора задач заключается в выборе правильного ответа и его обосновании.
- 2) Пример задачи с разбором по алгоритму:

На рентгенограмме органов грудной клетки в передней прямой проекции имеет место расширение левого контура срединной тени в нижнем его отделе. Какой отдел сердца увеличен?

- A. Ушко левого предсердия.
- B. Правый желудочек.
- C. Левое предсердие.
- D. Правое предсердие.
- E. Левый желудочек.

*Правильный ответ:* E. Левый желудочек.

*Обоснование ответа:* Срединную тень на рентгенограмме грудной клетки в передней проекции образует сердце и отходящие от него сосуды. Левый контур образован четырьмя дугами. Сверху – дуга аорты и отходящая от неё нисходящая часть, ниже – лёгочный ствол, потом левое ушко и внизу – левый желудочек.

- 3) Примеры задач для самостоятельного разбора на занятии:

1. У женщины 52 лет под влиянием химиотерапии, в общем анализе крови выявлено уменьшение числа всех форменных элементов крови (панцитопения). Какой орган преимущественно пострадал

от химиотерапевтических препаратов?

- А. Желтый костный мозг  
 В. Селезенка  
 С. Печень  
 Д. Красный костный мозг \*  
 Е. Вилочковая железа

2. У больного произведено удаление селезенки. Какие возможные последствия этой операции?

- А. Болезни системы крови \*  
 В. Частый жидкий стул  
 С. Частое мочеиспускание  
 Д. Переломы костей  
 Е. Болезни почек

3. У ребенка 7 лет отсутствует носовое дыхание. При обследовании выявлено “готическое” небо, синяки под глазами. Ребенок дышит лишь через рот. Увеличение какой миндалины приводит к такому состоянию?

- А. Глоточной миндалины \*  
 В. Небной миндалины  
 С. Язычной миндалины  
 Д. Трубной миндалины  
 Е. Пейеровых бляшек

### Самостоятельная внеаудиторная работа обучающихся по теме:

#### 1. Ответить на вопросы для самоконтроля.

- 1) Классификация органов лимфатической системы.
- 2) Топография, строение и функции селезенки.
- 3) Топография, строение и функции костного мозга.
- 4) Топография, строение и функции тимуса.
- 5) Топография, строение и функции миндалин.
- 6) Топография, строение и функции лимфоидных (пейеровых) бляшек.
- 7) Топография, строение и функции одиночных лимфоидных узелков.
- 8) Топография, строение, классификация и функции лимфатических узлов

#### 3. Проверить свои знания с использованием тестового контроля.

1. Nodus lymphaticus jugulo-digastricus относится к группе ... шейных.  
 А. передних поверхностных  
 В. латеральных поверхностных  
 С. передних глубоких  
 Д. латеральных глубоких
2. От корня языка отток лимфы происходит в Inn. ...  
 А. retropharyngeales  
 В. submandibulares  
 С. parotidei  
 Д. submentales
3. На шее латеральные поверхностные лимфатические узлы лежат вдоль ...  
 А. a. vertebralis  
 В. v. jugularis anterior  
 С. v. jugularis externa  
 Д. a. transversa colli
4. Лимфатические капилляры отсутствуют в ...  
 А. роговице глаза  
 В. околоушной железе  
 С. барабанной перепонке  
 Д. сосочках языка
5. От головы и шеи лимфу собирают trunci ...  
 А. jugulares  
 В. cervicales  
 С. vertebrales  
 Д. carotici
6. От тела языка отток лимфы происходит в Inn. ...  
 А. retropharyngeales  
 В. submandibulares  
 С. parotidei  
 Д. submentales
7. Грудной проток образуется из слияния двух truncus ...  
 А. bronchomediastinalis  
 В. lumbalis  
 С. subclavius  
 Д. jugularis
8. Структурно-функциональная единица лимфатического сосуда  
 А. лимфатический регион  
 В. клапан  
 С. лимфангион  
 Д. компартмент

Ответы	1	2	3	4	5	6	7	8
	D	A	C	A	A	B	B	C

## Рекомендуемая литература:

### Основная:

Краев А. В. Анатомия человека : учеб. пособие / А. В. Краев, О. В. Резцов. – 2-е изд., перераб. и доп. – М.: Изд-во БИНОМ, 2016. – 960 с.: ил.

Сапин М. Р. Анатомия человека в 2-х томах : учебник для студентов мед.вузов / М. Р. Сапин, Г. Л. Билич. – М. : ГЭОТАР-Медиа, 2015. – Т. 1. – 496 с.: ил.

Привес М. Г. Анатомия человека: учебник / М. Г. Привес, Н. К. Лысенков, В. И. Бушкович. – 12-е изд., перераб. и доп. – СПб.: ИД СПбМАПО, 2011. – 720 с.: ил.

Атлас анатомии человека: В 4-х т. / Синельников Р. Д., Синельников, Я. Р. Синельников А. Я. – М.: "Новая волна": Издатель Умеренков, 2012.

### Дополнительная:

Анатомия человека учебник / под ред. Л. Л. Колесникова. – М.: ГЭОТАР-Медиа, 2014.

Билич Г. Л., Крыжановский. В. А. Анатомия человека. Атлас. В 3 томах : учебное пособиеМ. : ГЭОТАР-Медиа, 2013.

ЭБС «Консультант студента», сайт: [www.studmedlib.ru](http://www.studmedlib.ru)

## Тема 6.8. Региональный лимфоотток и региональные лимфоузлы.

**Цель:** Сформировать представление о региональных лимфоузлах и основных путях оттока лимфы.

### Задачи:

1) Изучить региональные, поверхностные и глубокие лимфоузлы и пути лимфооттока от головы и шеи.

2) Изучить региональные, поверхностные и глубокие лимфоузлы и пути лимфооттока от верхней и нижней конечности.

3) Изучить региональные, поверхностные и глубокие лимфоузлы и пути лимфооттока от туловища, молочной железы.

4) Изучить региональные, висцеральные и париетальные узлы и лимфоотток от органов и стенок грудной полости, брюшной полости, малого таза.

### Обучающийся должен знать:

- ✓ пути оттока лимфы;
- ✓ топография крупных сосудов;
- ✓ лимфатические узлы, их строение и классификация;
- ✓ региональные лимфоузлы и основные пути оттока лимфы от отдельных органов и стенок грудной, брюшной полости и малого таза, от костей, суставов и групп мышц.

### Обучающийся должен уметь:

- ✓ 1.назвать региональные лимфоузлы и пути оттока лимфы от головы и шеи;
- ✓ лимфоузлы и пути оттока лимфы от туловища, верхней и нижней конечности (поверхностные и глубокие), молочной железы;
- ✓ 3.региональные, висцеральные и париетальные узлы и лимфоотток от органов и стенок грудной полости, брюшной полости, малого таза.

### Обучающийся должен владеть:

- ✓ культурой мышления; навыками аргументированного изложения собственной точки зрения;
- ✓ навыками чтения и письма на латинском языке анатомических терминов;
- ✓ навыками поиска медицинской информации в учебной, научной литературе, в том числе с использованием сети Интернет; навыками представления и обсуждения медицинской информации;
- ✓ навыками схематичного изображения изучаемых структур;
- ✓ навыками демонстрации изучаемых органов и структур на муляжах и фиксированных объектах.

## Самостоятельная аудиторная работа обучающихся по теме:

### 1. Ответить на вопросы по теме занятия.

- 1) региональные, поверхностные и глубокие лимфоузлы и пути лимфооттока от головы и шеи;
- 2) региональные, поверхностные и глубокие лимфоузлы и пути лимфооттока от верхней и нижней конечности;
- 3) региональные, поверхностные и глубокие лимфоузлы и пути лимфооттока от туловища, молочной железы;
- 4) региональные, висцеральные и париетальные узлы и лимфоотток от органов и стенок грудной полости, брюшной полости, малого таза.

### 2. Практическая подготовка.

Ход лимфатических сосудов и расположение лимфатических узлов. Студенты с помощью учебника и атласа самостоятельно, под руководством и при консультации преподавателя на влажных препаратах, сосудисто-нервном трупе и рентгенограммах изучают топографию и ветви сосудов.

Составление таблиц по лимфооттоку от частей тела.

### 3. Решить ситуационные задачи.

- 1) Алгоритм разбора задач заключается в выборе правильного ответа и его обосновании.
- 2) Пример задачи с разбором по алгоритму:

На рентгенограмме органов грудной клетки в передней прямой проекции имеет место расширение левого контура срединной тени в нижнем его отделе. Какой отдел сердца увеличен?

- A. Ушко левого предсердия.
- B. Правый желудочек.
- C. Левое предсердие.
- D. Правое предсердие.
- E. Левый желудочек.

*Правильный ответ:* E. Левый желудочек.

*Обоснование ответа:* Срединную тень на рентгенограмме грудной клетки в передней проекции образует сердце и отходящие от него сосуды. Левый контур образован четырьмя дугами. Сверху – дуга аорты и отходящая от неё нисходящая часть, ниже – лёгочный ствол, потом левое ушко и внизу – левый желудочек.

- 3) Примеры задач для самостоятельного разбора на занятии:

1. У больной 47 лет диагностирована опухоль верхушки языка. В какие регионарные лимфатические узлы наиболее вероятно метастазирование?

- |                       |               |
|-----------------------|---------------|
| A. Сосцевидные        | B. Затылочные |
| C. Подподбородочные * | D. Околоушные |
| E. Заглоточные        |               |

2. Пациент обратился к терапевту с жалобами на повышение температуры, недомогание, боль в горле при глотании. Осмотрев зев больного, врач поставил диагноз: тонзиллит (воспаление небных миндалин). При этом было отмечено увеличение размеров лимфатических узлов. Какие это узлы?

- |                                  |                     |
|----------------------------------|---------------------|
| A. Поверхностные шейные          | B. Подподбородочные |
| C. Надключичные                  | D. Затылочные       |
| E. Латеральные глубокие шейные * |                     |

3. У больного 42 лет имеет место поверхностный гнойный воспалительный процесс в области ягодицы (послеинъекционный абсцесс). Какие лимфатические узлы будут увеличены вследствие этого процесса?

- |                                       |                |
|---------------------------------------|----------------|
| A. Околоаортальные                    | B. Подколенные |
| C. Околопрямокишечные                 | D. Подвздошные |
| E. Поверхностные и глубокие паховые * |                |

## Самостоятельная внеаудиторная работа обучающихся по теме:

**1. Ознакомиться с теоретическим материалом** по теме занятия с использованием конспектов лекций и/или рекомендуемой учебной литературы.

**2. Ответить на вопросы для самоконтроля.**

- 1) Особенности лимфооттока от органов головы.
- 2) Особенности лимфооттока от органов шеи.
- 3) Особенности лимфооттока от органов грудной полости.
- 4) Особенности лимфооттока от органов брюшной полости.
- 5) Особенности лимфооттока от органов малого таза.
- 6) Особенности лимфооттока от конечностей.
- 7) Особенности лимфооттока от молочной железы.

**Рекомендуемая литература:**

Основная:

Краев А. В. Анатомия человека : учеб. пособие / А. В. Краев, О. В. Резцов. – 2-е изд., перераб. и доп. – М.: Изд-во БИНОМ, 2016. – 960 с.: ил.

Сапин М. Р. Анатомия человека в 2-х томах : учебник для студентов мед.вузов / М. Р. Сапин, Г. Л. Билич. – М. : ГЭОТАР-Медиа, 2015. – Т. 1. – 496 с.: ил.

Привес М. Г. Анатомия человека: учебник / М. Г. Привес, Н. К. Лысенков, В. И. Бушкович. – 12-е изд., перераб. и доп. – СПб.: ИД СПбМАПО, 2011. – 720 с.: ил.

Атлас анатомии человека: В 4-х т. / Синельников Р. Д., Синельников, Я. Р. Синельников А. Я. – М.: "Новая волна": Издатель Умеренков, 2012.

Дополнительная:

Анатомия человека учебник / под ред. Л. Л. Колесникова. – М.: ГЭОТАР-Медиа, 2014.

Билич Г. Л., Крыжановский. В. А. Анатомия человека. Атлас. В 3 томах : учебное пособие М.: ГЭОТАР-Медиа, 2013

ЭБС «Консультант студента», сайт: [www.studmedlib.ru](http://www.studmedlib.ru)

**Тема 6.9. Итоговый опрос по ангиологии.**

**Цель:** закрепить и систематизировать изученный материал по разделу «Ангиология».

**Задачи:**

- 1) определить уровень теоретических знаний и практических умений по теме «Ангиология».

**Обучающийся должен знать:**

- ✓ лекционный и теоретический материал по теме «Ангиология»;
- ✓ названия анатомических образований на латинском и русском языках, строение, топографию изученных образований и структур по теме «Ангиология».

**Обучающийся должен уметь:**

- ✓ показывать строение и топографию органов сердечно-сосудистой системы;
- ✓ показывать строение и топографию органов лимфоидной системы.

**Самостоятельная аудиторная работа обучающихся по теме:**

**1. Контроль знаний на отчетном занятии осуществляется в 3 этапа:**

1. Тестовый контроль знаний студентов (проводится в аудитории кафедры анатомии по тестовым заданиям на бумажных носителях).

2. Прием практических навыков на препаратах и муляжах, во время которого студенты демонстрируют навыки и умения, полученные во время аудиторной и внеаудиторной работы, в том числе из списка установленного перечня практических навыков к экзамену.

3. Ответ на теоретические вопросы, задаваемые преподавателем по его усмотрению, из числа наиболее значимых и рассмотренных на практических занятиях по иннервации и кровоснабжению органов, а также по лекционному материалу или из числа установленного перечня теоретических вопросов к зачету.

Итоговая оценка заносится в журнал текущей успеваемости. Студентам, получившим неудовлетворительные оценки, назначается время для пересдачи отчета по данному разделу.

**Перечень теоретических вопросов:**

1. Анатомия сердца, развитие, аномалии развития (пороки) сердца, кровоснабжение плода.
2. Ветви дуги аорты, топография плечеголового ствола.
3. Ветви грудной аорты и зоны их кровоснабжения.
4. Топография и ветви общей, наружной и внутренней сонных артерий, правой и левой подключичных артерий в 3-х отделах.
5. Артериальное кровоснабжение грудной клетки.
6. Артериальный круг большого мозга, кровоснабжение спинного мозга и отделов головного мозга.
7. Топография и ветви подкрыльцовой (подмышечной) артерии в 3-х отделах, артериальное кровоснабжение верхней конечности.
8. Топография брюшной аорты, ее ветви и зоны их кровоснабжения.
9. Топография общих, наружных, внутренних подвздошных артерий, их ветви и зоны их кровоснабжения.
10. Артериальное кровоснабжение нижней конечности.
11. Формирование и топография верхней полой вены, непарной и полунепарной вен, плечеголовных, подключичных, подкрыльцовых (подмышечных) вен.
12. Венозный отток от верхней конечности, поверхностные и глубокие вены верхней конечности.
13. Поверхностные и глубокие вены головы и шеи, внутричерепные и внечерепные притоки внутренней яремной вены.
14. Формирование и топография нижней полой вены, венозный отток и венозные сплетения малого таза.
15. Формирование и топография воротной вены, порто-кавальные и кавакавальные анастомозы, их клиническое значение.
16. Венозный отток от нижней конечности.
17. Классификация органов лимфатической системы.
18. Топография, строение и функции лимфоидных органов.
19. Топография лимфатических сосудов в регионах тела.
20. Развитие и аномалии лимфатической системы.

#### **Самостоятельная внеаудиторная работа обучающихся по теме:**

- 1. Вспомнить теоретический материал** по разделу «Ангиология» с использованием конспектов лекций и/или рекомендуемой учебной литературы.
- 2. Ответить на вопросы для самоконтроля**, используя методические указания к темам 6.1-6.8.
- 3. Проверить свои знания** с использованием тестового контроля в методических указаниях к темам 6.1-6.8.
- 4. Подготовить реферат** студентам, имеющим пропуски лекций. Перечень тем рефератов, порядок написания, оформления и защиты смотри в Приложении Б.

#### **Рекомендуемая литература:**

##### **Основная:**

Краев А. В. Анатомия человека : учеб. пособие / А. В. Краев, О. В. Резцов. – 2-е изд., перераб. и доп. – М.: Изд-во БИНОМ, 2016. – 960 с.: ил.

Сапин М. Р. Анатомия человека в 2-х томах : учебник для студентов мед.вузов / М. Р. Сапин, Г. Л. Билич. – М. : ГЭОТАР-Медиа, 2015. – Т. 1. – 496 с.: ил.

Привес М. Г. Анатомия человека: учебник / М. Г. Привес, Н. К. Лысенков, В. И. Бушкович. – 12-е изд., перераб. и доп. – СПб.: ИД СПбМАПО, 2011. – 720 с.: ил.

Атлас анатомии человека: В 4-х т. / Синельников Р. Д., Синельников, Я. Р. Синельников А. Я. – М.: "Новая волна": Издатель Умеренков, 2012.

##### **Дополнительная:**

Анатомия человека учебник / под ред. Л. Л. Колесникова. – М.: ГЭОТАР-Медиа, 2014.

Билич Г. Л., Крыжановский. В. А. Анатомия человека. Атлас. В 3 томах : учебное пособие М. : ГЭОТАР-Медиа, 2013.

Борзяк Э.И., Г. фон Хагенс, Путалова И.Н. Анатомия человека. Фотографический атлас. В 3 томах. – М.: ГЭОТАР-Медиа, 2014.

ЭБС «Консультант студента», сайт: [www.studmedlib.ru](http://www.studmedlib.ru)

## **Раздел 7. Топография сосудов и нервов в теле человека.**

### **Тема 7.1. Сосуды и нервы полостей тела.**

**Цель:** Сформировать представление о составе и топографии наиболее крупных сосудисто-нервных пучков, региональных лимфоузлах стенок и органов грудной, брюшной полости и малого таза.

#### **Задачи:**

1. Изучить нервы, артерии, вены, лимфатические сосуды и узлы стенок и органов грудной полости. Рассмотреть топографию и состав сосудисто-нервных пучков стенок и органов грудной полости.
2. Изучить нервы, артерии, вены, лимфатические сосуды и узлы стенок и органов брюшной полости. Рассмотреть топографию и состав сосудисто-нервных пучков стенок и органов брюшной полости.
3. Изучить нервы, артерии, вены, лимфатические сосуды и узлы стенок и органов малого таза. Рассмотреть топографию и состав сосудисто-нервных пучков стенок и органов малого таза.
4. Изучить артериальное кровоснабжение, венозный отток и лимфоотток от стенок и органов грудной, брюшной полости и малого таза.

#### **Обучающийся должен знать:**

- ✓ состав и топографию сосудисто-нервных пучков стенок и органов грудной, брюшной полости и малого таза;
- ✓ артериальное кровоснабжение, венозный отток и лимфоотток от стенок и органов грудной, брюшной полости и малого таза.

#### **Обучающийся должен уметь:**

- ✓ назвать состав и топографию основных сосудисто-нервных пучков стенок и органов грудной, брюшной полости и малого таза.
- ✓ описать артериальное кровоснабжение, венозный отток и лимфоотток от мышц и кожи стенок грудной, брюшной полости и малого таза и от отдельных органов грудной, брюшной полости и малого таза.

#### **Обучающийся должен владеть:**

- ✓ культурой мышления; навыками аргументированного изложения собственной точки зрения;
- ✓ навыками чтения и письма на латинском языке анатомических терминов;
- ✓ навыками поиска медицинской информации в учебной, научной литературе, в том числе с использованием сети Интернет; навыками представления и обсуждения медицинской информации;
- ✓ навыками схематичного изображения изучаемых структур;
- ✓ навыками демонстрации изучаемых органов и структур на муляжах и фиксированных объектах.

### **Самостоятельная аудиторная работа обучающихся по теме:**

#### **1. Ответить на вопросы по теме занятия.**

- 1) Нервы, артерии, вены, лимфатические сосуды и узлы стенок и органов грудной полости.
- 2) Топография и состав сосудисто-нервных пучков стенок и органов грудной полости.

- 3) Нервы, артерии, вены, лимфатические сосуды и узлы сердца и перикарда.
- 4) Ветви грудной аорты, легочный ствол, легочные вены, верхняя и нижняя полые вены (ее часть, находящаяся в грудной клетке).
- 5) Непарная и полунепарная вены. Внутренние грудные артерии и вены. Межреберные нервы, грудноаортальное сплетение. Диафрагмальный нерв. Блуждающий нерв (грудной отдел).
- 6) Нервы, артерии, вены, лимфатические сосуды и узлы стенок и органов брюшной полости.
- 7) Топография и состав сосудисто-нервных пучков стенок и органов брюшной полости.
- 8) Ветви брюшной аорты. Топография и формирование нижней полой вены, воротной вены.
- 9) Поясничное сплетение (ветви к мышцам живота, квадратным мышцам поясницы, мышцам тазового пояса). Брюшноаортальное сплетение. Грудной лимфатический проток.
- 10) Нервы, артерии, вены, лимфатические сосуды и узлы стенок и органов малого таза.
- 11) Топография и состав сосудисто-нервных пучков стенок и органов малого таза.
- 12) Наружные и внутренние подвздошные артерии, их ветви. Наружные и внутренние подвздошные вены, их притоки. Венозные сплетения малого таза. Подвздошные лимфоузлы, поясничные стволы.
- 13) Крестцовое сплетение (ветви к мышцам тазового пояса). Тазовое сплетение.
- 14) Рентгеноанатомия сосудов грудной, брюшной полости и таза.

## 2. Практическая подготовка.

Рентгеноанатомия сосудов грудной и брюшной полости и таза. Студенты с помощью учебника и атласа самостоятельно, под руководством и при консультации преподавателя на влажных препаратах, сосудисто-нервном трупе и рентгенограммах изучают топографию и ветви сосудов и нервов.

Составление таблиц по артериальному кровоснабжению, венозному оттоку и лимфооттоку от мышц и кожи стенок грудной, брюшной полости и малого таза и от отдельных органов грудной, брюшной полости и малого таза.

## 3. Решить ситуационные задачи.

1) Алгоритм разбора задач заключается в выборе правильного ответа и его обосновании.

2) Пример задачи с разбором по алгоритму:

На рентгенограмме органов грудной клетки в передней прямой проекции имеет место расширение левого контура срединной тени в нижнем его отделе. Какой отдел сердца увеличен?

А. Ушко левого предсердия.

В. Правый желудочек.

С. Левое предсердие.

Д. Правое предсердие.

Е. Левый желудочек.

*Правильный ответ:* Е. Левый желудочек.

*Обоснование ответа:* Срединную тень на рентгенограмме грудной клетки в передней проекции образует сердце и отходящие от него сосуды. Левый контур образован четырьмя дугами. Сверху – дуга аорты и отходящая от неё нисходящая часть, ниже – лёгочный ствол, потом левое ушко и внизу – левый желудочек.

3) Примеры задач для самостоятельного разбора на занятии:

1. У больного произошёл тромбоз нижней брыжеечной артерии. Какие отделы кишечника могут быть поражены?

А. Двенадцатиперстная кишка

В. Подвздошная кишка

С. Сигмовидная кишка \*

Д. Червеобразный отросток

Е. Желудок

2. Во время оперативного вмешательства в малом тазу женщины возникла необходимость перевязать маточную артерию. Какое из образований может быть случайно перевязанным вместе с ней?

- А. Внутренняя подвздошная вена  
В. Маточная труба  
С. Круглая связка матки  
D. Мочеточник \*  
E. Мочеиспускательный канал

3. При заболевании раком одного из органов грудной полости опухоль метастазирует очень быстро, поскольку лимфа от этого органа чаще всего оттекает сразу в грудной лимфатический проток. Какой это орган?

- А. Пищевод \*  
В. Легкое  
С. Трахея  
D. Сердце  
E. Вилочковая железа

### **Самостоятельная внеаудиторная работа обучающихся по теме:**

**1. Ознакомиться с теоретическим материалом** по теме занятия с использованием конспектов лекций и/или рекомендуемой учебной литературы.

#### **Рекомендуемая литература:**

Основная:

Краев А. В. Анатомия человека : учеб. пособие / А. В. Краев, О. В. Резцов. – 2-е изд., перераб. и доп. – М.: Изд-во БИНОМ, 2016. – 960 с.: ил.

Сапин М. Р. Анатомия человека в 2-х томах : учебник для студентов мед.вузов / М. Р. Сапин, Г. Л. Билич. – М. : ГЭОТАР-Медиа, 2015. – Т. 1. – 496 с.: ил.

Привес М. Г. Анатомия человека: учебник / М. Г. Привес, Н. К. Лысенков, В. И. Бушкович. – 12-е изд., перераб. и доп. – СПб.: ИД СПбМАПО, 2011. – 720 с.: ил.

Атлас анатомии человека: В 4-х т. / Синельников Р. Д., Синельников, Я. Р. Синельников А. Я. – М.: "Новая волна": Издатель Умеренков, 2012.

Дополнительная:

Анатомия человека учебник / под ред. Л. Л. Колесникова. – М.: ГЭОТАР-Медиа, 2014.

Билич Г. Л., Крыжановский. В. А. Анатомия человека. Атлас. В 3 томах : учебное пособие М. : ГЭОТАР-Медиа, 2013.

Борзяк Э.И., Г. фон Хагенс, Путалова И.Н. Анатомия человека. Фотографический атлас. В 3 томах. – М.: ГЭОТАР-Медиа, 2014.

ЭБС «Консультант студента», сайт: [www.studmedlib.ru](http://www.studmedlib.ru)

### **Тема 7.2. Сосуды и нервы конечностей.**

**Цель:** Сформировать представление о составе и топографии сосудисто-нервных пучков головы и шеи, верхней и нижней конечности.

**Задачи:**

- 1) Рассмотреть состав и топографию сосудисто-нервных пучков головы и шеи, верхней и нижней конечности,
- 2) Изучить зоны иннервации, кровоснабжения и лимфооттока конечностей.

**Обучающийся должен знать:**

- ✓ состав и топографию крупных сосудисто-нервных пучков головы и шеи, верхней и нижней конечности,
- ✓ иннервацию, кровоснабжение и лимфоотток от всех органов и частей тела.

**Обучающийся должен уметь:**

✓ Показывать на сосудисто-нервном трупе, описывать топографию и называть по-латыни составляющие главного сосудисто-нервного пучка шеи (общую сонную артерию, блуждающий нерв, внутреннюю яремную вену), показывать и называть границы сонного треугольника шеи.

✓ Отвечать на вопросы по иннервации, кровоснабжению и лимфооттоку органов головы и шеи, мимических и жевательных мышц, 3-х групп мышц шеи.

✓ Показать на сосудисто-нервном трупe, назвать по-латыни состав и топографию крупных сосудисто-нервных пучков плеча, предплечья, кисти, бедра, голени, стопы.

✓ Отвечать на вопросы по кровоснабжению, иннервации и лимфооттоку плеча, предплечья, кисти, бедра, голени, стопы, мышц плечевого пояса, плечевого сустава, а также локтевого, лучезапястного, тазобедренного, коленного, голеностопного суставов, суставов кисти и стопы.

#### **Обучающийся должен владеть:**

✓ культурой мышления; навыками аргументированного изложения собственной точки зрения;

✓ навыками чтения и письма на латинском языке анатомических терминов;

✓ навыками поиска медицинской информации в учебной, научной литературе, в том числе с использованием сети Интернет; навыками представления и обсуждения медицинской информации;

✓ навыками схематичного изображения изучаемых структур;

✓ навыками демонстрации изучаемых органов и структур на муляжах и фиксированных объектах.

#### **Самостоятельная аудиторная работа обучающихся по теме:**

##### **1. Ответить на вопросы по теме занятия.**

- 1) Состав и топография сосудисто-нервных пучков головы и шеи,
- 2) Состав и топография сосудисто-нервных пучков головы верхней и нижней конечности,
- 3) Зоны иннервации, кровоснабжения и лимфооттока конечностей.

##### **2. Практическая подготовка.**

Рентгеноанатомия сосудов конечностей. Поиск на сосудисто-нервном трупe основных сосудисто-нервных пучков стенок и органов грудной, брюшной полости и малого таза. Составление таблиц по артериальному кровоснабжению, венозному оттоку и лимфооттоку от мышц и кожи стенок грудной, брюшной полости и малого таза и от отдельных органов грудной, брюшной полости и малого таза.

##### **3. Групповая работа.**

Взаимоконтроль заполнения таблиц по кровоснабжению и иннервации полостей и частей тела.

#### **Самостоятельная внеаудиторная работа обучающихся по теме:**

**1. Ознакомиться с теоретическим материалом** по теме занятия с использованием конспектов лекций и/или рекомендуемой учебной литературы.

##### **Рекомендуемая литература:**

Основная:

Краев А. В. Анатомия человека : учеб. пособие / А. В. Краев, О. В. Резцов. – 2-е изд., перераб. и доп. – М.: Изд-во БИНОМ, 2016. – 960 с.: ил.

Сапин М. Р. Анатомия человека в 2-х томах : учебник для студентов мед.вузов / М. Р. Сапин, Г. Л. Билич. – М. : ГЭОТАР-Медиа, 2015. – Т. 1. – 496 с.: ил.

Привес М. Г. Анатомия человека: учебник / М. Г. Привес, Н. К. Лысенков, В. И. Бушкович. – 12-е изд., перераб. и доп. – СПб.: ИД СПбМАПО, 2011. – 720 с.: ил.

Атлас анатомии человека: В 4-х т. / Синельников Р. Д., Синельников, Я. Р. Синельников А. Я. – М.: "Новая волна": Издатель Умеренков, 2012.

Дополнительная:

Анатомия человека учебник / под ред. Л. Л. Колесникова. – М.: ГЭОТАР-Медиа, 2014.

Билич Г. Л., Крыжановский. В. А. Анатомия человека. Атлас. В 3 томах : учебное пособие М.: ГЭОТАР-Медиа, 2013.

Борзяк Э.И., Г. фон Хагенс, Путалова И.Н. Анатомия человека. Фотографический атлас. В 3 томах. – М.: ГЭОТАР-Медиа, 2014.

ЭБС «Консультант студента», сайт: [www.studmedlib.ru](http://www.studmedlib.ru)

Кафедра анатомии

**Приложение Б к рабочей программе дисциплины (модуля)**

**ОЦЕНОЧНЫЕ СРЕДСТВА**

**для проведения текущего контроля и промежуточной аттестации обучающихся  
по дисциплине (модулю)**

**«Анатомия»**

Специальность 31.05.02 Педиатрия  
Направленность (профиль) Педиатрия  
форма обучения очная

**1. Показатели и критерии оценивания компетенций на различных этапах их формирования, описание шкал оценивания**

Показатели оценивания	Критерии и шкалы оценивания				Оценочное средство	
	Неудовлетворительно/ не зачтено	Удовлетворительно/ зачтено	Хорошо/ зачтено	Отлично/ зачтено	для текущего контроля	для промежуточной аттестации
ОПК-5 Способен оценивать морфофункциональные, физиологические состояния и патологические процессы в организме человека для решения профессиональных задач						
ИД ОПК 5.3 Решает стандартные задачи профессиональной деятельности с использованием медико-биологической терминологии						
Знать	Не знает медико-биологическую терминологию в области анатомии	Не в полном объеме знает медико-биологическую терминологию в области анатомии	Знает основы медико-биологической терминологии в области анатомии	Знает медико-биологическую терминологию в области анатомии	Собеседование. Реферат	Собеседование
Уметь	Не использует основы медико-биологической терминологии при решении стандартных задач профессиональной деятельности	Частично решает стандартные задачи профессиональной деятельности с использованием медико-биологической терминологии	Решает стандартные задачи профессиональной деятельности с использованием медико-биологической терминологии, допускает ошибки	Самостоятельно решает стандартные задачи профессиональной деятельности с использованием медико-биологической терминологии	Тестирование. Собеседование	Тестирование. Собеседование
Владеть	Не владеет методами решения стандартных задач профессиональной деятельности	Частично использует методы решения стандартных задач профессиональной деятельности	Использует методы решения стандартных задач профессиональной деятельности, допускает ошибки	Владеет методами решения стандартных задач профессиональной деятельности	Прием практических навыков. Собеседование	Прием практических навыков. Собеседование

ОПК-5 Способен оценивать морфофункциональные, физиологические состояния и патологические процессы в организме человека для решения профессиональных задач						
ИД ОПК 5.4 Анализирует закономерности функционирования различных органов и систем для оценки морфофункциональных и физиологических состояний, патологических процессов в организме человека						
Знать	Не знает закономерности строения и функционирования органов и систем в организме человека	Не в полном объеме знает закономерности строения и функционирования органов и систем в организме человека, допускает существенные ошибки	Знает основные закономерности строения и функционирования органов и систем в организме человека, допускает ошибки	Знает закономерности строения и функционирования органов и систем в организме человека	Собеседование. Реферат	Собеседование
Уметь	Не умеет анализировать закономерности строения и функционирования органов и систем для оценки морфофункциональных и физиологических состояний, патологических процессов в организме человека	Частично освоено умение анализировать закономерности строения и функционирования органов и систем для оценки морфофункциональных и физиологических состояний, патологических процессов в организме человека	Умеет анализировать закономерности строения и функционирования органов и систем для оценки морфофункциональных и физиологических состояний, патологических процессов в организме человека, допускает ошибки	Самостоятельно анализирует закономерности строения и функционирования органов и систем для оценки морфофункциональных и физиологических состояний, патологических процессов в организме человека	Тестирование. Собеседование	Тестирование. Собеседование
Владеть	Не владеет методами описания, сравнения и оценки строения и функционирования органов и систем в организме человека	Не полностью владеет методами описания, сравнения и оценки строения и функционирования органов и систем в организме человека	Способен использовать методы описания, сравнения и оценки строения и функционирования органов и систем в организме человека	Владеет методами описания, сравнения и оценки строения и функционирования органов и систем в организме человека	Прием практических навыков. Собеседование	Прием практических навыков. Собеседование
ОПК-5 Способен оценивать морфофункциональные, физиологические состояния и патологические процессы в организме человека для решения профессиональных задач						
ИД ОПК 5.5 Оценивает морфофункциональные и физиологические состояния, патологические процессы в организме человека на клеточном, тканевом, органном уровнях						
Знать	Фрагментарные знания морфофункциональных особенностей органов и систем организма на тканевом и органном уровне	Общие, но не структурированные знания морфофункциональных особенностей органов и систем организма на тканевом и органном уровне	Сформированные, но содержащие отдельные пробелы знания морфофункциональных особенностей органов и систем органов	Сформированные систематические знания морфофункциональных особенностей органов и систем организма на тканевом и органном уровне	Собеседование. Реферат	Собеседование

			низма на тканевом и органном уровне			
Уметь	Частично освоенное умение описывать и оценивать морфофункциональные особенности органов и систем организма на тканевом и органном уровне в норме и при патологии	В целом успешное, но не систематически осуществляемое умение описывать и оценивать морфофункциональные особенности органов и систем организма на тканевом и органном уровне в норме и при патологии	В целом успешное, но содержащее отдельные пробелы умение описывать и оценивать морфофункциональные особенности органов и систем организма на тканевом и органном уровне в норме и при патологии	Сформированное умение описывать и оценивать морфофункциональные особенности органов и систем организма на тканевом и органном уровне в норме и при патологии	Тестирование. Собеседование	Тестирование. Собеседование
Владеть	Фрагментарное применение навыков обозначения, описания и оценки морфофункциональных особенностей органов и систем организма на тканевом и органном уровне	В целом успешное, но не систематическое применение навыков обозначения, описания и оценки морфофункциональных особенностей органов и систем организма на тканевом и органном уровне	В целом успешное, но содержащее отдельные пробелы применение навыков обозначения, описания и оценки морфофункциональных особенностей органов и систем организма на тканевом и органном уровне	Успешное и систематическое применение навыков обозначения, описания и оценки морфофункциональных особенностей органов и систем организма на тканевом и органном уровне	Прием практических навыков. Собеседование	Прием практических навыков. Собеседование

## 2. Типовые контрольные задания и иные материалы

### 2.1. Примерный комплект типовых заданий для оценки сформированности компетенций, критерии оценки

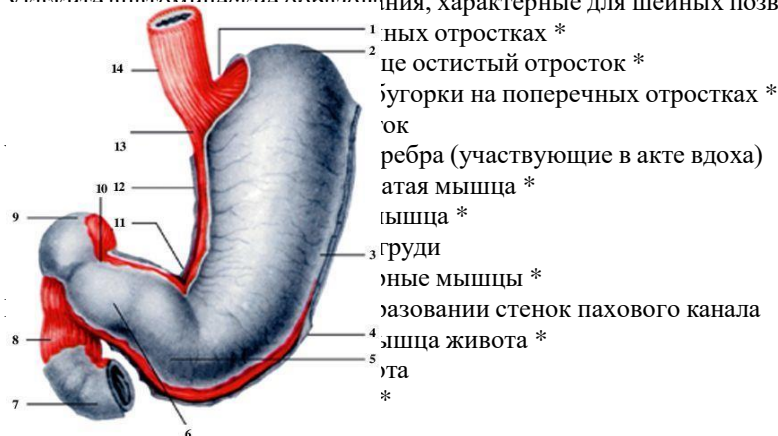
Код компетенции	Комплект заданий для оценки сформированности компетенций
<b>ОПК-5</b>	<p><b>Примерные вопросы к зачету</b> (с №1 по №198 (полный перечень вопросов – см. п. 2.2))</p> <ul style="list-style-type: none"> <li>- Развитие черепа в онтогенезе. Индивидуальные, возрастные и половые особенности черепа.</li> <li>- Кости лицевого черепа, Глазница, строение ее стенок, отверстия, их назначение.</li> <li>- Основные принципы строения воздухопроводящих путей.</li> <li>- Альвеолярное дерево (ацинус и его структуры).</li> </ul> <p><b>Примерные вопросы к экзамену</b> (с №1 по №244 (полный перечень вопросов – см. п. 2.2))</p> <ul style="list-style-type: none"> <li>- Н.И. Пирогов и сущность его открытий в анатомии человека; методы, предложенные им для изучения топографии органов, их значение для анатомии и практической медицины.</li> <li>- Голеностопный сустав: строение, форма, движения; мышцы, действующие на этот сустав, их кровоснабжение и иннервация, рентгеновское изображение голеностопного сустава.</li> <li>- Лимбическая система, ее ядра, положение в мозге, связи, функциональное значение.</li> <li>- Особенности кровоснабжения плода и изменение гемососудистой системы после рождения.</li> </ul> <p><b>Примерные вопросы к собеседованию текущего контроля</b> (8 собеседований по 20-25 вопросов (полный перечень вопросов – см. п. 2.2))</p>

- Соединения пояса нижних конечностей.
- Половые особенности таза
- Строение и значение трапециевидного тела в формировании слухового пути (латеральной петли).
- Мозжечок: отделы, поверхности, борозды, извилины.

**Тестовые задания (разноуровневые) для текущего контроля и промежуточной аттестации**

**1 уровень:**

Укажите анатомические образования, характерные для шейных позвонков:



Укажите границы правого желудочка сердца:

- 1) венечная борозда \*
- 2) передняя межжелудочковая борозда \*
- 3) задняя межжелудочковая борозда \*
- 4) пограничная борозда

Укажите анатомические образования, относящиеся к фиксирующему аппарату почки.

- 1) оболочки почки \*
- 2) внутрибрюшное давление \*
- 3) почечная ножка \*
- 4) почечное ложе \*

Укажите места расположения ресничного пояска (цинновой связки).

- 1) между ресничным телом и склерой
- 2) прикрепляется к ресничному телу \*
- 3) прикрепляется к радужке
- 4) между хрусталиком и ресничным телом \*

**Задание 15 Желудок**

Назовите на Рис. анатомические образования соответственно №№-рам "9" - "10":

- |   |                                     |                              |
|---|-------------------------------------|------------------------------|
| 1 | <input type="checkbox"/>            | antrum pyloricum             |
| 2 | <input type="checkbox"/>            | canalis pyloricum            |
| 3 | <input type="checkbox"/>            | duodenum (pars horizontalis) |
| 4 | <input type="checkbox"/>            | duodenum (pars descendens)   |
| 5 | <input checked="" type="checkbox"/> | duodenum (pars superior)     |
| 6 | <input checked="" type="checkbox"/> | pylorus                      |

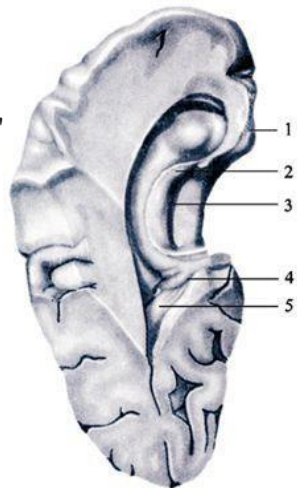
**2 уровень:**

Определите соответствие между органом и его расположением относительно брюшины:

- |             |                        |
|-------------|------------------------|
| 1) gaster   | А) экстраперитонеально |
| 2) ilium    | Б) интраперитонеально  |
| 3) hepar    | В) мезоперитонеально   |
| 4) duodenum |                        |

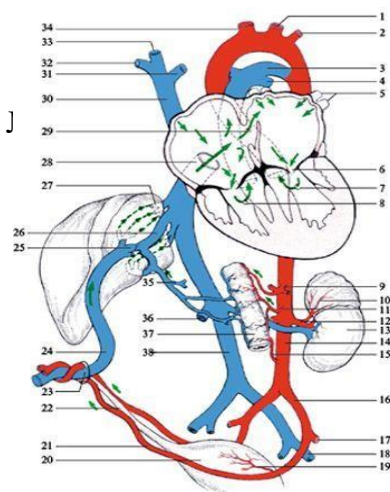
- 5) ren
- 6) pancreas

Перечислите отделы мозга по пути следования рубро-спинального тракта:  
 А) ...                    Б) ...                    В) ...                    Г) ...



Задание 3. Строение центральной части обонятельного мозга  
 Назовите анатомические структуры на рис. соответственно №№ -рам

Фиксированная строка	Правильный ответ
№ 4	bulbus cornus posterioris
№ 5	calcar avis

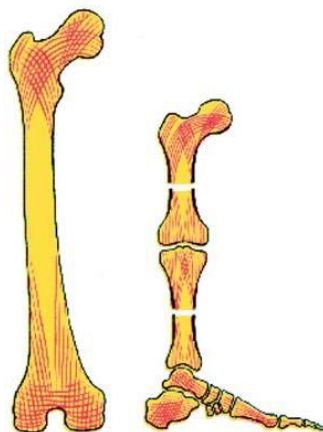


Задание 4. Кровообращение плода перед рождением  
 Назовите на Рис. анатомические структуры соответст  
 "16", "24", "30":

№	Фиксированная строка	Правильный ответ
1	№ 16	общая подвздошная артерия
2	№ 24	пупочная вена
3	№ 30	верхняя полая вена

3 уровень:

ЗАДАЧА 1



Распространению сил давления (красные линии) способствует строение кости.

Рассмотрите рисунки. Укажите, на какое вещество кости происходит опора перекладин длинных трубчатых костей в диафизе.

Ответ:

Регулярное выражение "Компактное вещество"

Рассмотрите правый рисунок и укажите, какие кости являются опорой для стопы.

Ответ:

Регулярное выражение "Пяточная плюсневые кости"

#### ЗАДАЧА 2

Обследование ребенка 11,5 месяцев. Ребенок развит нормально, движения активны, может стоять. Какие изгибы позвоночного столба сформировались?

- A. Грудной и крестцовый.
- B. Шейный и поясничный.
- C. Грудной и поясничный.
- D. Шейный, грудной и крестцовый.
- E. Шейный, грудной, поясничный, крестцовый.\*

*Обоснование ответа:* Изгибы позвоночного столба в сагиттальной плоскости – шейный и поясничный лордозы, грудной и крестцовый кифозы, развиваются постепенно, по мере того как ребенок начинает держать голову, сидеть, стоять. При нормальном развитии к году сформированы все выше перечисленные изгибы.

#### Примерный перечень практических навыков (показать и назвать на латыни)

- Тело позвонка
- Крылонебная ямка
- Верхнечелюстная артерия
- Блуждающий нерв (X пара)

#### Примерные задания для написания (и защиты) рефератов

1. Анатомия древней Греции.
2. Анатомия древней Руси.
3. Андрей Везалий – создатель систематической анатомии.
4. Анатомы России XVII века, значение их открытий.
5. Анатомы России XVIII века, значение их открытий.
6. Анатомы России XIX века, значение их открытий.
7. Пирогов и сущность его открытий в анатомии.
8. Анатомы России XX века, значение их открытий.
9. Анатомы и морфологи советского периода, значение их открытий.
10. Морфологи современной России и значение их открытий.
11. Структура анатомического термина и история его применения.
12. Типы детской конституции и их значение для клиники.
13. Кость как орган. Этапы развития кости в онтогенезе.
14. Факторы, укрепляющие сустав. Факторы, влияющие на подвижность в суставе.
15. Кисть как целое. Этапы окостенения.
16. Функциональное значение стопы. Своды стопы и мышцы, укрепляющие своды.
17. Позвоночный столб: строение, функциональное значение, возрастные особенности.
18. Кости лицевого черепа и соединения между ними. Формирование в онтогенезе.
19. Мышцы брюшного пресса. Функциональное значение брюшного пресса.

20. Типы осанки и их морфологические особенности.
21. Возрастные изменения мышечной системы.
22. Мышечные спирали движений у детей.
23. Значение и участие мышц в различных движениях: ходьба, бег, плавание.
24. Костная ткань в строении скелета в различные периоды онтогенеза.
25. Формы черепа. Краниометрия.
26. Особенности строения позвоночного столба в возрастном аспекте.
27. Особенности строения верхней и нижней конечности в онтогенезе.
28. Дыхательные мышцы, их конституциональные особенности
29. Проводящая система сердца. История открытия, роль, индивидуальные и возрастные особенности.
30. Врожденные пороки сердца.
31. Положение сердца у детей с разными конституциональными типами.
32. Варианты отхождения ветвей дуги аорты.
33. Верхние дыхательные пути. Придаточные пазухи: развитие в онтогенезе.
34. Влияние курения на состояние органов дыхания.
35. Пороки и аномалии развития органов дыхательной системы
36. Особенности выделения продуктов обмена у новорожденных.
37. Изменения в женских репродуктивных органах в разные возрастные периоды.
38. Сросшиеся близнецы.
39. Особенности строения разных отделов кишечника, связанные с их функцией.
40. Система иммунитета в норме и при заболеваниях желудочно-кишечного тракта.
41. Основные принципы строения и функции лимфатической системы в детском возрасте.
42. Аномалии развития пищеварительной системы.
43. Физиологические и патологические прикусы.
44. Особенности кровоснабжения печени. Изменения в печени при действии алкоголя.
45. Структурная организация автономного отдела нервной системы человека.
46. Морфофункциональные особенности ствола головного мозга человека.
47. Экстрапирамидная система и ее проводящие пути, формирование в онтогенезе.
48. Проводящие пути двигательного анализатора.
49. Морфологические основы динамической функции в коре полушарий большого мозга.
50. Аппарат речи (центральный и периферический): становление в онтогенезе
51. Орган обоняния – новые данные в филогенезе, эмбриогенезе, анатомии.
52. Орган слуха – новые данные в филогенезе, эмбриогенезе, анатомии.
53. Орган вкуса – новые данные в филогенезе, эмбриогенезе, анатомии.
54. Орган зрения – новые данные в филогенезе, эмбриогенезе, анатомии.

### **Критерии оценки собеседования текущего контроля**

**Оценка «отлично»:** глубокое и прочное усвоение материала темы или раздела; полные, последовательные, грамотные и логически излагаемые ответы; демонстрация обучающимся знаний в объеме пройденной программы и дополнительно рекомендованной литературы; воспроизведение учебного материала с требуемой степенью точности; уверенное владение разносторонними навыками и приемами выполнения практических работ.

**Оценка «хорошо»:** наличие несущественных ошибок, уверенно исправляемых обучающимся после дополнительных и наводящих вопросов; демонстрация обучающимся знаний в объеме пройденной программы; четкое изложение учебного материала; владение необходимыми навыками при выполнении практических задач.

**Оценка «удовлетворительно»:** наличие несущественных ошибок в ответе, не исправляемых обучающимся; демонстрация обучающимся недостаточно полных знаний по пройденной программе; неструктурированное, нестройное изложение учебного материала при ответе; затруднения при выполнении практических задач.

**Оценка «неудовлетворительно»:** незнание материала темы или раздела; при ответе обучающийся допускает серьезные ошибки; обучающийся не может выполнить практические задачи.

### **Критерии оценки зачетного собеседования**

**Оценка «зачтено»** выставляется обучающемуся если он обнаруживает всестороннее, систематическое и глубокое знание учебно-программного материала, усвоил основную и знаком с допол-

нительной литературой, рекомендованной программой; усвоил взаимосвязь основных понятий дисциплины в их значении для приобретаемой профессии, проявил творческие способности в понимании, изложении и использовании учебно-программного материала; демонстрирует применение терминологии на русском и латинском языке, безошибочно ответил на основной и дополнительные вопросы на зачете.

**Оценка «не зачтено»** выставляется обучающемуся если он обнаружил пробелы в знаниях основного учебно-программного материала, допустил принципиальные ошибки при ответе на основной и дополнительные вопросы; не может продолжить обучение или приступить к профессиональной деятельности по окончании образовательной организации без дополнительных занятий по дисциплине.

#### **Критерии оценки экзаменационного собеседования**

**Оценка «отлично»** ставится, если студент демонстрирует всестороннее, систематическое и глубокое знание учебно-программного материала, самостоятельно дает полный, исчерпывающий ответ на поставленные вопросы, демонстрируя при этом логичность и последовательность изложения, безошибочное применение терминологии на русском и латинском языке, понимание практического значения материала по анатомии для приобретаемой профессии. Студент проявляет умение применять теоретические знания для решения ситуационных профессиональных задач реконструктивного и творческого уровня, владеет информацией, выходящей за пределы основной учебной литературы. При ответе студент свободно аргументирует излагаемые положения, приводя убедительные примеры, а также легко устанавливает межпредметные связи.

**Оценка «хорошо»** ставится, если студент демонстрирует полное знание учебно-программного материала, дает полный ответ на поставленные вопросы, самостоятельно излагает материал, знает соответствующую терминологию, однако недостаточно аргументирует излагаемые положения, допускает необоснованность и непоследовательность в ответах и (или) незначительные ошибки в профессиональной терминологии. Студент приводит примеры, но не может достаточно убедительно и логично аргументировать ответ. Решает задачи репродуктивного и реконструктивного уровня, но затрудняется при решении задач творческого уровня. Студент демонстрирует знание учебной литературы в рамках учебно-методического комплекса.

**Оценка «удовлетворительно»** ставится, если студент демонстрирует знания основного учебно-программного материала в объеме, необходимом для дальнейшей учебы и предстоящей работы по специальности, ориентируется во всех поставленных вопросах, однако не может полно и последовательно дать самостоятельный ответ. При помощи наводящих вопросов преподавателя относительно обсуждаемой темы студент формулирует ответы на поставленные вопросы, но допускает при этом достаточно грубые ошибки, которые в процессе собеседования может исправить. Студент показывает слабость в раскрытии понятий. Выдвигаемые положения декларируются, но не аргументируются. Ответ носит теоретический характер, отсутствуют примеры.

**Оценка «неудовлетворительно»** ставится, если студент демонстрирует пробелы в знаниях основного учебно-программного материала, не дает ответов на все поставленные вопросы, обнаруживает существенные пробелы в знаниях по различным разделам дисциплины, подменяет научное и профессиональное изложение материала необоснованными рассуждениями обыденно-повседневного бытового характера. Выводы поверхностны и неаргументированны. Студент совершает при ответе ряд грубых ошибок в изложении материала, демонстрирует незнание профессиональной терминологии.

#### **Критерии оценки тестирования:**

**«зачтено»** - не менее 71% правильных ответов;

**«не зачтено»** - 70% и менее правильных ответов.

#### **Критерии оценки практических навыков:**

**«зачтено»** – обучающийся без ошибок самостоятельно демонстрирует выполнение практических умений, называет на латинском языке и демонстрирует на биологическом трупном материале или муляжах 7-10 объектов билета.

**«не зачтено»** – обучающийся демонстрирует неуверенное выполнение практических умений, частично называет на латинском языке, демонстрирует на биологическом трупном материале или муляжах менее 7 объектов билета.

### **Критерии оценки реферата:**

**«зачтено»** – обоснована актуальность проблемы и темы, содержание соответствует теме и плану реферата, полно и глубоко раскрыты основные понятия проблемы, обнаружено достаточное владение терминологией, продемонстрировано умение работать с литературой, систематизировать и структурировать материал, умение обобщать, сопоставлять различные точки зрения по рассматриваемому вопросу, аргументировать основные положения и выводы, к анализу привлечены новейшие работы по проблеме (журнальные публикации, материалы сборников научных трудов и т.д.), полностью соблюдены требования к оформлению реферата, грамотность и культура изложения материала на высоком уровне.

**«не зачтено»** – слабо обоснована актуальность проблемы и темы, содержание не соответствует теме и плану реферата, обнаружено недостаточное владение терминологией и понятийным аппаратом проблемы, не продемонстрировано умение работать с литературой, систематизировать и структурировать материал, умение обобщать, сопоставлять различные точки зрения по рассматриваемому вопросу, аргументировать основные положения и выводы, использован ограниченный круг литературных источников по проблеме, не соблюдены требования к оформлению реферата, отсутствует грамотность и культура изложения материала.

## **2.2. Примерные вопросы к собеседованию текущего контроля**

### *Собеседование по остеологии*

26. Почему кость является органом.
27. Классификация костей.
28. Состав кости.
29. Чем объясняется прочность кости, какие механические свойства кости.
30. Филогенез кости.
31. Эмбриогенез кости: виды окостенений.
32. Костный и паспортный возраст, половой диморфизм (примеры).
33. Что такое диплоэ.
34. Что такое lamina vitrea.
35. Что такое фолькмановский канал, гаверсов канал.
36. Что такое остеон.
37. Какое количество костей у человека.
38. Какие кости являются первичными, примеры
39. Какие кости являются вторичными, примеры.
40. Что такое диафиз, метафиз, эпифиз, апофиз
41. Какие части кости, как органа, известны.
42. Варианты и аномалии костей (примеры).
43. Череп новорожденного.
44. Контрфорсы черепа.
45. Околоносовые пазухи черепа и их значение.
46. Развитие черепа (филогенез).
47. Развитие черепа (эмбриогенез).
48. Этапы развития черепа.
49. Половые особенности черепа.
50. Расовые особенности черепа.

### *Собеседование по синдесмологии*

1. Характеристика непрерывных соединений (синартрозы), примеры.
2. Полупрерывные соединения (гемиартрозы), примеры.
3. Общие законы расположения связок, примеры.

4. Оси и движения в суставах.
5. Главные и вспомогательные элементы суставов.
6. Классификация суставов.
7. Состав и функции синовиальной жидкости.
8. Соединения черепа: фиброзные соединения черепа, синдесмозы черепа, швы черепа, вколачивание (gomphosis).
9. Череп новорожденного: роднички, размеры, этапы развития черепа.
10. Суставы черепа.
11. Соединения позвоночного столба: синдесмозы, суставы позвоночного столба.
12. Физиологические изгибы позвоночника, этапы формирования изгибов.
13. Соединения грудной клетки: синдесмозы, синхондрозы и суставы.
14. Соединения пояса верхних конечности.
15. Соединения свободной верхней конечности.
16. Соединения пояса нижних конечностей.
17. Половые особенности таза.
18. Соединения свободной нижней конечности.
19. Развитие сустава.
20. Формирование соединений в филогенезе.

#### *Собеседование по миологии*

1. Классификация мышц.
2. Мышца как орган.
3. Строение мышцы. Вспомогательный аппарат мышцы.
4. Биомеханика мышцы: оси движения, степени свободы, кинематические цепи.
5. Мышцы и кости как рычаги.
- Центр тяжести головы, центр тяжести тела, их значение.
6. Сила мышц и факторы, определяющие силы.
7. Работа мышц. Виды работы.
8. Регионы головы, шеи, туловища, промежности.
9. Мимические мышцы.
10. Биомеханика височно-нижнечелюстного сустава и строение жевательных мышц.
11. Топография шеи.
12. Диафрагма.
13. Паховый канал.
14. Белая линия живота. Пупочное кольцо.
15. Влагалище прямой мышцы живота (поперечный срез прямой мышцы живота на трех уровнях).
16. Собственные (аутохтонные) мышцы спины и их функция.
17. Биомеханика кисти.
18. Топография верхней конечности (ямки, борозды, каналы, треугольники).
19. Топография верхней конечности (синовиальные влагалища).
20. Биомеханика стопы.

#### *Собеседование по ЦНС*

1. Развитие нервной системы.
2. Спинной мозг: развитие, внешнее строение.
3. Внутреннее строение спинного мозга: топография серого и белого вещества, состав серого вещества и канатиков.
4. Понятие о сегменте спинного мозга, формирование спинномозговых нервов, простая и сложная рефлекторная дуга, их части;
5. Оболочки спинного мозга.
6. Отделы головного мозга, топография головных нервов на основании мозга.
7. Твердая мозговая оболочка головного мозга: отростки, синусы, пути оттока крови по синусам.

8. Паутинная оболочка головного мозга: цистерны, пути оттока спинномозговой жидкости, грануляции паутинной оболочки: образование, пути сообщения с кровеносным руслом.
9. Гематоэнцефалический барьер: понятие и строение.
10. Образования, циркуляция и всасывание цереброспинальной жидкости, состав.
11. Наружное строение продолговатого мозга: границы, форма, поверхности, борозды.
12. Внутреннее строение продолговатого мозга, формирование медиальной петли и её значение.
13. Мост: границы, поверхности.
14. Внутреннее строение моста: топография серого вещества - локализация ядер V, VI, VII, VIII черепных нервов, проводящие пути).
15. Строение и значение трапецевидного тела в формировании слухового пути (латеральной петли).
16. Мозжечок: отделы, поверхности, борозды, извилины.
17. Внутреннее строение мозжечка: структуры серого и белого вещества.
18. Четвертый желудочек: стенки и содержимое, сообщения.
19. Средний мозг (границы, основные части; строение крыши среднего мозга, строение ножек мозга).
20. Внутреннее строение среднего мозга на уровне верхних бугорков.
21. Таламус (зрительный бугор- форма, поверхности, строение, ядра, функция).
22. Топография ядер гипоталамуса.
23. Обонятельный мозг, строение.
24. Пирамидные пути (корково-спинномозговой и корково-ядерный пути).
25. Экстрапирамидная система (структура, значение, некоторые аспекты поражений).

*Собеседование по эстеziологии*

21. Понятие об анализаторе и органе чувств.
22. Филогенез органа зрения.
23. Эмбриогенез и аномалии развития органа зрения.
24. Общий план строения глазного яблока.
- в. Строение и функциональное значение оболочек глазного яблока.
25. Светопреломляющие среды глазного яблока. Механизм аккомодации.
26. Образование и отток водянистой влаги. Стенки камер глаза.
27. Строение вспомогательных органов глаза, их функциональное значение.
28. Проводящий путь зрительного анализатора, зрачкового рефлекса.
29. Филогенез органа слуха и равновесия.
30. Эмбриогенез и аномалии развития органа слуха и равновесия.
31. Возрастные особенности органа слуха.
32. Анатомия наружного и среднего уха.
33. Анатомия внутреннего уха.
34. Проводящий путь слухового анализатора.
35. Проводящий путь вестибулярного анализатора.
36. Проводящий путь обонятельного анализатора.
37. Строение органа вкуса.
38. Проводящий путь вкусового анализатора.
39. Кожа как орган чувств.
40. Проводящий путь анализатора болевой и температурной и тактильной чувствительности.

*Собеседование по спланхнологии*

1. Эмбриональные источники пищеварительной трубки.
2. Филогенез пищеварительной системы.
3. Формирование целомической и брюшинной полостей.
4. Критические периоды развития брюшинной полости.
5. Дифференцировка передней, средней и задней кишки.
6. Аномалии развития органов пищеварительной системы.

7. Топография органа (голо-скелето-синотопия).
8. Основные принципы строения органов пищеварения.
9. Строение глотки, пищевода.
10. Строение желудка, тонкого, толстого кишечника.
11. Строение печени, поджелудочной железы.
12. Функциональное значение органов пищеварительного тракта.
13. Виды дыхания.
14. Основные принципы строения воздухопроводящих путей.
15. Строение полости носа и гортани.
16. Структура бронхиального дерева: порядок ветвления и строение стенки.
17. Альвеолярное дерево (ацинус и его структуры).
18. Развитие, строение и функциональное значение плевры и полости плевры.
19. Подразделение средостения; органы верхнего и нижнего (переднего, среднего и заднего) средостения.
20. Филогенез мочевой системы.
21. Эмбриогенез мочевой системы.
22. Аномалии развития.
23. Функции почки.
24. Строение нефрона, кровоснабжение почки.
25. Стадии образования мочи.
26. Понятие сегмента, доли и дольки почки.
27. Мочевыводящие пути.
28. Филогенез и эмбриогенез половых систем.
29. Половые железы и их строение.
30. Пути выведения половых клеток.
31. Процесс опускания яичка и яичника.
32. Аномалии развития яичка и яичника.
33. Матка: топография и строение частей.
34. Связочный аппарат матки.

#### *Собеседование по ПНС*

1. Ядра, выход на основании мозга и на черепе, ветви и области иннервации I-XII черепных нервов.
2. Формирование и ветви спинномозгового нерва.
3. Топография, формирование, ветви и зоны иннервации шейного сплетения.
4. Топография, формирование, ветви и зоны иннервации плечевого сплетения.
5. Топография и зоны иннервации межреберных нервов.
6. Топография и зоны иннервации задних ветвей спинномозговых нервов.
7. Топография, формирование, ветви и зоны иннервации поясничного, крестцового и копчикового сплетений.
8. Перечислите отличия симпатической и парасимпатической вегетативной нервной системы.
9. Назовите эффекты симпатической и парасимпатической вегетативной нервной системы на различные органы: глаз, сердце, бронхи, железы (железы кожи - отдельно), мускулатуру полых органов, сосуды.
10. Дайте классификацию вегетативных узлов.
11. Перечислите ветви узлов симпатического ствола.
12. Опишите строение, формирование и ветвление вегетативных сплетений головы и шеи.
13. Перечислите источники формирования грудноаортального, брюшноаортального и верхнего надчревного и нижних надчревных (тазовых) сплетений, зоны их иннервации.
14. Опишите строение, топографию, перечислите дочерние сплетения и назовите зоны иннервации грудноаортального, брюшноаортального, верхнего надчревного и нижних надчревных (тазовых) сплетений.

### *Собеседование по ангиологии*

21. Анатомия сердца, развитие, аномалии развития (пороки) сердца, кровоснабжение плода.
22. Ветви дуги аорты, топография плечеголового ствола.
23. Ветви грудной аорты и зоны их кровоснабжения.
24. Топография и ветви общей, наружной и внутренней сонных артерий, правой и левой подключичных артерий в 3-х отделах.
25. Артериальное кровоснабжение грудной клетки.
26. Артериальный круг большого мозга, кровоснабжение спинного мозга и отделов головного мозга.
27. Топография и ветви подкрыльцовой (подмышечной) артерии в 3-х отделах, артериальное кровоснабжение верхней конечности.
28. Топография брюшной аорты, ее ветви и зоны их кровоснабжения.
29. Топография общих, наружных, внутренних подвздошных артерий, их ветви и зоны их кровоснабжения.
30. Артериальное кровоснабжение нижней конечности.
31. Формирование и топография верхней полой вены, непарной и полунепарной вен, плечеголовных, подключичных, подкрыльцовых (подмышечных) вен.
32. Венозный отток от верхней конечности, поверхностные и глубокие вены верхней конечности.
33. Поверхностные и глубокие вены головы и шеи, внутричерепные и внечерепные притоки внутренней яремной вены.
34. Формирование и топография нижней полой вены, венозный отток и венозные сплетения малого таза.
35. Формирование и топография воротной вены, порто-кавальные и кава-кавальные анастомозы, их клиническое значение.
36. Венозный отток от нижней конечности.
37. План строения лимфатической системы, пути оттока лимфы от частей тела (подключичные, яремные, бронхосредостенные, поясничные и кишечные стволы).
38. Топография и формирование грудного и правого лимфатического протока.
39. Строение и топография центральных органов лимфатической системы – селезенки, вилочковой железы, красного костного мозга.
40. Внешнее и внутреннее строение лимфоузла. Классификации лимфоузлов: по отношению к органу, по отношению к поверхностной фасции тела, по гистологическому строению.

### **Примерный перечень практических навыков**

#### **ОСТЕОЛОГИЯ**

- |  |  |
|--|--|
| 1. Тело позвонка                       | 21. Головка ребра                                  |
| 2. Дуга позвонка                       | 22. Шейка ребра                                    |
| 3. Верхняя позвоночная вырезка         | 23. Бугорок ребра                                  |
| 4. Нижняя позвоночная вырезка          | 24. Борозда ребра                                  |
| 5. Позвоночное отверстие               | 25. Бугорок передней лестничной мышцы (I ребро)    |
| 6. Остистый отросток                   | 26. Борозда подключичной артерии (I ребро)         |
| 7. Поперечный отросток                 | 27. Борозда подключичной вены (I ребро)            |
| 8. Верхний суставной отросток          | 28. Рукоятка грудины                               |
| 9. Нижний суставной отросток           | 29. Яремная вырезка грудины                        |
| 10. Передняя дуга I шейного позвонка   | 30. Тело грудины                                   |
| 11. Ямка зуба I шейного позвонка       | 31. Мечевидный отросток                            |
| 12. Задняя дуга I шейного позвонка     | 32. Угол грудины                                   |
| 13. Зуб осевого позвонка               | 33. Лобный бугор лобной кости                      |
| 14. Сонный бугорок VI шейного позвонка | 34. Глабелла лобной кости                          |
| 15. Основание крестца                  | 35. Надглазничное отверстие (вырезка) лобной кости |
| 16. Ушковидная поверхность крестца     | 36. Скуловой отросток лобной кости                 |
| 17. Верхушка крестца                   | 37. Ямка слезной железы лобной кости               |
| 18. Тазовые крестцовые отверстия       | 38. Тело клиновидной кости                         |
| 19. Дорсальные крестцовые отверстия    | 39. Турецкое седло                                 |
| 20. Крестцовый канал                   |  |

40. Гипофизарная ямка
41. Спинка седла клиновидной кости
42. Малое крыло клиновидной кости
43. Зрительный канал
44. Большое крыло клиновидной кости
45. Круглое отверстие
46. Овальное отверстие
47. Остистое отверстие
48. Слезная кость
49. Носовая кость
50. Крыловидный отросток клиновидной кости
51. Крыловидный канал клиновидной кости
52. Крыловидная ямка крыловидного отростка клиновидной кости
53. Базилярная часть затылочной кости
54. Глоточный бугорок затылочной кости
55. Латеральная часть затылочной кости
56. Затылочный мыщелок
57. Канал подъязычного нерва
58. Наружный затылочный выступ
59. Внутренний затылочный выступ
60. Большое затылочное отверстие
61. Пирамида (каменистая часть) височной кости
62. Сосцевидный отросток височной кости
63. Крыша барабанной полости височной кости
64. Тройничное вдавление пирамиды височной кости
65. Внутреннее слуховое отверстие и внутренний слуховой проход
66. Скуловой отросток височной кости
67. Нижнечелюстная ямка височной кости
68. Сонный канал височной кости
69. Мышечно-трубный канал височной кости
70. Глазничная пластинка решетчатой кости
71. Верхняя глазничная щель
72. Нижняя глазничная щель
73. Тело верхней челюсти
74. Глазничная поверхность верхней челюсти
75. Подглазничное отверстие верхней челюсти
76. Бугор верхней челюсти
77. Слезная борозда верхней челюсти
78. Расщелина верхнечелюстной пазухи (вход в Гайморову пазуху)
79. Лобный отросток верхней челюсти
80. Скуловой отросток верхней челюсти
81. Небный отросток верхней челюсти
82. Перпендикулярная пластинка небной кости (на черепе)
83. Горизонтальная пластинка небной кости (на черепе)
84. Тело нижней челюсти
85. Подбородочный выступ нижней челюсти
86. Двубрюшная ямка нижней челюсти
87. Челюстно-подъязычная линия нижней челюсти
88. Альвеолярная дуга нижней челюсти
89. Угол нижней челюсти
90. Ветвь нижней челюсти
91. Жевательная бугристость нижней челюсти
92. Крыловидная бугристость нижней челюсти
93. Мыщелковый отросток нижней челюсти
94. Венечный отросток нижней челюсти
95. Отверстие нижней челюсти
96. Тело подъязычной кости
97. Малый рог подъязычной кости
98. Большой рог подъязычной кости
99. Рваное отверстие на черепе
100. Яремное отверстие на черепе
101. Передняя черепная ямка
102. Пальцевые вдавления на черепе
103. Средняя черепная ямка
104. Задняя черепная ямка
105. Скат на черепе
106. Борозда верхнего сагиттального синуса
107. Борозда поперечного синуса
108. Борозда сигмовидного синуса
109. Хоаны
110. Твердое небо
111. Резцовый канал
112. Крыловидно-небная ямка
113. Подвисочная ямка
114. Височная ямка
115. Акромион
116. Суставная впадина лопатки
117. Надсуставной бугорок лопатки
118. Подсуставной бугорок лопатки
119. Шейка лопатки
120. Ключевидный отросток лопатки
121. Анатомическая шейка плечевой кости
122. Большой бугорок плечевой кости
123. Малый бугорок плечевой кости
124. Межбугорковая борозда плечевой кости
125. Хирургическая шейка плечевой кости
126. Дельтовидная бугристость плечевой кости
127. Борозда лучевого нерва плечевой кости
128. Латеральный надмыщелок плечевой кости
129. Медиальный надмыщелок плечевой кости
130. Борозда локтевого нерва плечевой кости
131. Блок плечевой кости
132. Ямка локтевого отростка плечевой кости
133. Венечная ямка плечевой кости
134. Головка лучевой кости
135. Суставная окружность лучевой кости
136. Шейка лучевой кости
137. Шиловидный отросток лучевой кости
138. Локтевой отросток локтевой кости
139. Венечный отросток локтевой кости
140. Бугристость локтевой кости
141. Головка локтевой кости
142. Шиловидный отросток локтевой кости
143. Кости запястья:  
- ладьевидная кость  
- полулунная кость  
- трехгранная кость  
- кость-трапеция  
- гороховидная кость  
- трапециевидная кость  
- головчатая кость  
- крючковидная кость
144. Основание, тело и головка пястной кости
145. Проксимальная, средняя и дистальная фаланги пальцев кисти
146. Запирательное отверстие тазовой кости
147. Вертлужная впадина тазовой кости
148. Полулунная поверхность тазовой кости
149. Вырезка вертлужной впадины тазовой кости
150. Подвздошный гребень
151. Верхняя передняя подвздошная ость
152. Нижняя передняя подвздошная ость

153. Верхняя задняя подвздошная ость
154. Нижняя задняя подвздошная ость
155. Большая седалищная вырезка
156. Малая седалищная вырезка
157. Седалищный бугор
158. Седалищная ость
159. Лобковый бугорок
160. Запирательная борозда
161. Головка бедренной кости
162. Шейка бедренной кости
163. Малый вертел бедренной кости
164. Большой вертел бедренной кости
165. Межвертельный гребень
166. Межвертельная линия
167. Шероховатая линия бедренной кости
168. Медиальный мыщелок бедренной кости
169. Медиальный надмыщелок бедренной кости
170. Латеральный мыщелок бедренной кости

187. Венечный шов (черепа)
188. Сагиттальный шов (черепа)
189. Ламбдовидный шов (черепа)
190. Межпозвоночный диск
191. Передняя продольная связка (позвоночника)
192. Задняя продольная связка (позвоночника)
193. Межостистая связка
194. Желтая связка (позвоночника)
195. Надостная связка (позвоночника)
196. Реберно-поперечный сустав
197. Акромиально-ключичный сустав
198. Суставная капсула плечевого сустава
199. Клювовидно-плечевая связка
200. Локтевая коллатеральная связка
201. Лучевая коллатеральная связка
202. Межкостная перепонка предплечья
203. Лучезапястный сустав
204. Среднезапястный сустав
205. Лучевая коллатеральная связка запястья
206. Локтевая коллатеральная связка запястья
207. Запирательная мембрана
208. Запирательный канал
209. Крестцово-бугорная связка
210. Крестцово-остистая связка
211. Большое седалищное отверстие
212. Малое седалищное отверстие

233. Трапецевидная мышца
234. Широчайшая мышца спины
235. Ромбовидная мышца
236. Мышца, поднимающая лопатку
237. Мышца, выпрямляющая позвоночник
238. Большая грудная мышца
239. Малая грудная мышца
240. Передняя зубчатая мышца
241. Наружные, внутренние и межреберные мышцы
242. Поясничная часть диафрагмы
243. Реберная часть диафрагмы
244. Грудинная часть диафрагмы
245. Аортальное отверстие диафрагмы
246. Пищеводное отверстие диафрагмы
247. Отверстие нижней полой вены
248. Передняя пластинка влагалища прямой мышцы живота
249. Прямая мышца живота

171. Латеральный надмыщелок бедренной кости
172. Надколенник
173. Медиальный мыщелок больше берцовой кости
174. Латеральный мыщелок большеберцовой кости
175. Бугристость большеберцовой кости
176. Медиальная лодыжка большеберцовой кости
177. Латеральная лодыжка малоберцовой кости
178. Пяточный бугор
179. Головка таранной кости
180. Опора таранной кости
181. Ладьевидная кость предплюсны
182. Кубовидная кость
183. Медиальная клиновидная кость
184. Латеральная клиновидная кость
185. Основание, тело и головка плюсневой кости
186. Проксимальная, средняя и дистальная фаланги пальцев стопы

## АРТРОЛОГИЯ

213. Лобковый симфиз
214. Верхняя лобковая связка
215. Подвздошно-бедренная связка
216. Связка головки бедренной кости
217. Малоберцовая коллатеральная связка (коленного сустава)
218. Большеберцовая коллатеральная связка (коленного сустава)
219. Связка надколенника
220. Поперечная связка колена
221. Латеральный мениск коленного сустава
222. Медиальный мениск коленного сустава
223. Передняя крестообразная связка колена
224. Задняя крестообразная связка колена
225. Межкостная перепонка голени
226. Большеберцово-малоберцовая передняя (задняя) яма
227. Медиальная связка голеностопного сустава
228. Латеральная связка голеностопного сустава
229. Поперечный сустав предплюсны (Шопаров сустав)
230. Раздвоенная связка стопы
231. Предплюсне-плюсневые суставы (Лисфранков сустав)
232. Длинная подошвенная связка

## МИОЛОГИЯ

250. Паховая связка
251. Поверхностное кольцо пахового канала
252. Наружная косая мышца живота
253. Внутренняя косая мышца живота
254. Поперечная мышца живота
255. Грудино-ключично-сосцевидная мышца
256. Поднижнечелюстной треугольник
257. Челюстно-подъязычная мышца
258. Шилоподъязычная мышца
259. Двубрюшная мышца
260. Грудино-подъязычная мышца
261. Грудино-щитовидная мышца
262. Шило-подъязычная мышца
263. Лопаточно-подъязычная мышца
264. Сонный треугольник
265. Передняя лестничная мышца
266. Средняя лестничная мышца
267. Задняя лестничная мышца

- |      |   |      |  |
|------|---|------|--|
| 268. | Лобное брюшко затылочно-лобной мышцы            | 306. | Мышца, приводящая большой палец (кисти)      |
| 269. | Надчерепной апоневроз (сухожильный шлем)        | 307. | Короткий сгибатель мизинца (кисти)           |
| 270. | Круговая мышца глаза                            | 308. | Мышца, противопоставляющая мизинец (кисти)   |
| 271. | Большая скуловая мышца                          | 309. | Червеобразные мышцы                          |
| 272. | Мышца, поднимающая верхнюю губу                 | 310. | Межкостные мышцы                             |
| 273. | Щечная мышца                                    | 311. | Подвздошно-поясничная мышца                  |
| 274. | Височная мышца                                  | 312. | Мышечная лакуна (на бедре)                   |
| 275. | Жевательная мышца                               | 313. | Сосудистая лакуна (на бедре)                 |
| 276. | Латеральная клиновидная мышца                   | 314. | Бедренный канал                              |
| 277. | Медиальная крыловидная мышца                    | 315. | Мышца, напрягающая широкую фасцию            |
| 278. | Дельтовидная мышца                              | 316. | Большая ягодичная мышца                      |
| 279. | Надостная мышца                                 | 317. | Средняя ягодичная мышца                      |
| 280. | Подостная мышца                                 | 318. | Малая ягодичная мышца                        |
| 281. | Подлопаточная мышца                             | 319. | Грушевидная мышца                            |
| 282. | Малая круглая мышца                             | 320. | Надгрушевидное отверстие                     |
| 283. | Большая круглая мышца                           | 321. | Подгрушевидное отверстие                     |
| 284. | Длинная головка двуглавой мышцы плеча           | 322. | Портняжная мышца                             |
| 285. | Клювовидно-плечевая мышца                       | 323. | Прямая мышца (четырёхглавая мышца)           |
| 286. | Подмышечная полость                             | 324. | Длинная приводящая мышца бедра               |
| 287. | Трёхстороннее отверстие                         | 325. | Тонкая мышца                                 |
| 288. | Четырёхстороннее отверстие                      | 326. | Большая приводящая мышца бедра               |
| 289. | Плечемышечный канал лучевого нерва              | 327. | Гребенчатая мышца                            |
| 290. | Локтевая ямка                                   | 328. | Подвздошно-большеберцовый тракт              |
| 291. | Лучевой сгибатель запястья                      | 329. | Приводящий канал                             |
| 292. | Круглый пронатор                                | 330. | Двуглавая мышца бедра                        |
| 293. | Локтевой сгибатель запястья                     | 331. | Полусухожильная мышца                        |
| 294. | Поверхностный сгибатель пальцев (кисти)         | 332. | Полуперепончатая мышца                       |
| 295. | Глубокий сгибатель пальцев (кисти)              | 333. | Длинный разгибатель пальцев (стопы)          |
| 296. | Длинный сгибатель большого пальца               | 334. | Длинный разгибатель большого пальца (стопы)  |
| 297. | Квадратный пронатор                             | 335. | Длинная малоберцовая мышца                   |
| 298. | Длинный лучевой разгибатель запястья            | 336. | Короткая малоберцовая мышца                  |
| 299. | Короткий лучевой разгибатель запястья           | 337. | Трёхглавая мышца голени                      |
| 300. | Разгибатель пальцев (кисти)                     | 338. | Икроножная мышца                             |
| 301. | Длинная мышца, отводящая большой палец (кисти)  | 339. | Камбаловидная мышца                          |
| 302. | Короткий разгибатель большого пальца (кисти)    | 340. | Длинный сгибатель пальцев (стопы)            |
| 303. | Длинный разгибатель большого пальца (кисти)     | 341. | Длинный сгибатель большого пальца (стопы)    |
| 304. | Короткая мышца, отводящая большой палец (кисти) | 342. | Короткий разгибатель пальцев (стопы)         |
| 305. | Короткий сгибатель большого пальца (кисти)      | 343. | Короткий разгибатель большого пальца (стопы) |
|      |   | 344. | Короткий сгибатель пальцев (стопы)           |
|      |   | 345. | Подошвенный апоневроз                        |

### СПЛАНХНОЛОГИЯ ПИЩЕВАРИТЕЛЬНАЯ СИСТЕМА

- |      |                                  |      |   |
|------|----------------------------------|------|---|
| 346. | Поднижнечелюстная слюнная железа | 368. | Свод глотки                               |
| 347. | Околоушная слюнная железа        | 369. | Глоточная миндалина                       |
| 348. | Околоушный проток                | 370. | Глоточное отверстие слуховой трубы        |
| 349. | Коронка зуба                     | 371. | Передняя стенка желудка                   |
| 350. | Шейка зуба                       | 372. | Задняя стенка желудка                     |
| 351. | Корень зуба                      | 373. | Большая кривизна желудка                  |
| 352. | Резцы                            | 374. | Малая кривизна желудка                    |
| 353. | Клыки                            | 375. | Кардиальная часть желудка                 |
| 354. | Малые коренные зубы              | 376. | Дно желудка                               |
| 355. | Большие коренные зубы            | 377. | Тело желудка                              |
| 356. | Тело языка                       | 378. | Привратниковая часть желудка              |
| 357. | Корень языка                     | 379. | Привратниковый сфинктер                   |
| 358. | Спинка языка                     | 380. | Верхняя часть двенадцатиперстной кишки    |
| 359. | Грибовидные сосочки языка        | 381. | Нисходящая часть двенадцатиперстной кишки |
| 360. | Желобовидные сосочки языка       | 382. | Двенадцатиперстно-тощий изгиб             |
| 361. | Листовидные сосочки языка        | 383. | Тощая кишка                               |
| 362. | Слепое отверстие языка           | 384. | Подвздошная кишка                         |
| 363. | Язычная миндалина                | 385. | Слепая кишка                              |
| 364. | Мягкое небо                      | 386. | Червеобразный отросток                    |
| 365. | Небно-язычная дужка              | 387. | Восходящая ободочная кишка                |
| 366. | Небно-глоточная дужка            | 388. | Правый изгиб ободочной кишки              |
| 367. | Грубый валик                     | 389. | Поперечная ободочная кишка                |

- 390. Левый изгиб ободочной кишки
- 391. Нисходящая ободочная кишка
- 392. Сигмовидная ободочная кишка
- 393. Гаустры
- 394. Сальниковые отростки
- 395. Брыжеечная лента ободочной кишки
- 396. Сальниковая лента ободочной кишки
- 397. Свободная лента ободочной кишки
- 398. Диафрагмальная поверхность печени
- 399. Висцеральная поверхность печени
- 400. Ямка желчного пузыря
- 401. Ворота печени
- 402. Правая доля печени
- 403. Левая доля печени
- 404. Квадратная доля печени
- 405. Хвостатая доля печени
- 406. Борозда нижней полой вены (печени)
- 407. Щель круглой связки (печени)
- 408. Круглая связка печени
- 409. Дно желчного пузыря
- 410. Тело желчного пузыря

- 411. Пузырный проток
- 412. Общий желчный проток
- 413. Головка поджелудочной железы
- 414. Тело поджелудочной железы
- 415. Хвост поджелудочной железы
- 416. Брыжейка тонкой кишки
- 417. Брыжейка сигмовидной кишки
- 418. Большой сальник
- 419. Малый сальник
- 420. Сальниковое отверстие
- 421. Печеночная сумка
- 422. Преджелудочная сумка
- 423. Правый брыжеечный синус (брюшины)
- 424. Левый брыжеечный синус (брюшины)
- 425. Правый латеральный канал (околоободочно-кишечная борозда)
- 426. Левый латеральный канал (околоободочно-кишечная борозда)
- 427. Верхнее подвздошно-слепокишечное углубление

### ДЫХАТЕЛЬНАЯ СИСТЕМА

- 428. Перегородка носа
- 429. Верхняя носовая раковина
- 430. Средняя носовая раковина
- 431. Нижняя носовая раковина
- 432. Верхний носовой ход
- 433. Средний носовой ход
- 434. Нижний носовой ход
- 435. Гортань (на трупе)
- 436. Выступ гортани
- 437. Щитовидный хрящ гортани
- 438. Верхний рог щитовидного хряща
- 439. Нижний рог щитовидного хряща
- 440. Дуга перстневидного хряща
- 441. Пластинка перстневидного хряща
- 442. Черпаловидный хрящ
- 443. Верхушка черпаловидного хряща
- 444. Надгортанник
- 445. Щитоподъязычная мембрана
- 446. Срединная щитоподъязычная связка
- 447. Перстнещитовидный сустав
- 448. Перстнечерпаловидный сустав
- 449. Вход в гортань
- 450. Преддверие гортани
- 451. Голосовая складка (гортани)
- 452. Складка преддверия (гортани)
- 453. Желудочек гортани

- 454. Голосовая щель
- 455. Перстнещитовидная мышца
- 456. Задняя перстнечерпаловидная мышца
- 457. Поперечная черпаловидная мышца
- 458. Косая черпаловидная мышца
- 459. Трахея
- 460. Хрящи трахеи
- 461. Кольцевые связки трахеи
- 462. Перепончатая стенка трахеи
- 463. Бифуркация трахеи
- 464. Правый главный бронх
- 465. Левый главный бронх
- 466. Основание легкого
- 467. Верхушка легкого
- 468. Реберная поверхность легкого
- 469. Медиальная поверхность легкого
- 470. Диафрагмальная поверхность легкого
- 471. Сердечная вырезка левого легкого
- 472. Ворота легкого
- 473. Корень легкого
- 474. Верхняя доля легкого (правого, левого)
- 475. Средняя доля правого легкого
- 476. Нижняя доля легкого (правого, левого)
- 477. Косая щель легкого
- 478. Горизонтальная щель правого легкого

### МОЧЕПОЛОВОЙ АППАРАТ

- 479. Почка (правая и левая)
- 480. Почечные ворота
- 481. Почечная пазуха
- 482. Фиброзная капсула почки
- 483. Корковое вещество почки
- 484. Мозговое вещество почки
- 485. Почечная пирамида
- 486. Почечный сосочек
- 487. Почечные столбы
- 488. Почечная лоханка
- 489. Большая почечная чашка
- 490. Малая почечная чашка
- 491. Мочеточник (правый, левый)
- 492. Мочевой пузырь
- 493. Шейка мочевого пузыря

- 494. Мочепузырный треугольник
- 495. Мочеточниковое отверстие
- 496. Внутреннее отверстие мочеиспускательного канала
- 497. Яичко
- 498. Белочная оболочка яичка
- 499. Придаток яичка
- 500. Тело придатка яичка
- 501. Семявыносящий проток
- 502. Семенной пузырек
- 503. Предстательная железа
- 504. Правая (левая) доля предстательной железы
- 505. Предстательная часть мужского мочеиспускательного канала

- 506. Перепончатая часть мужского мочеиспускательного канала
- 507. Губчатая часть мужского мочеиспускательного канала
- 508. Мошонка
- 509. Сухожильный центр промежности
- 510. Седалищно-пещеристая мышца
- 511. Луковично-губчатая мышца
- 512. Яичник
- 513. Свободный край яичника
- 514. Брыжеечный край яичника
- 515. Собственная связка яичника

## АНГИОЛОГИЯ

- 528. Основание сердца
- 529. Верхушка сердца
- 530. Грудинно-реберная (передняя) поверхность сердца
- 531. Диафрагмальная (нижняя) поверхность сердца
- 532. Правое предсердие
- 533. Левое предсердие
- 534. Правое ушко сердца
- 535. Левое ушко сердца
- 536. Венечная борозда сердца
- 537. Передняя межжелудочная борозда
- 538. Правый желудочек сердца
- 539. Левый желудочек сердца
- 540. Правое предсердно-желудочковое отверстие
- 541. Левое предсердно-желудочковое отверстие
- 542. Отверстие аорты (в сердце)
- 543. Клапан аорты
- 544. Отверстие легочного ствола (в сердце)
- 545. Клапан легочного ствола
- 546. Гребенчатые мышцы (предсердий)
- 547. Овальная ямка (предсердия)
- 548. Отверстие верхней полой вены (в сердце)
- 549. Отверстие нижней полой вены (в сердце)
- 550. Мясистые трабекулы
- 551. Сосочковые мышцы
- 552. Сухожильные хорды
- 553. Правая венечная артерия
- 554. Левая венечная артерия
- 555. Передняя межжелудочковая ветвь
- 556. Венечный синус сердца
- 557. Легочный ствол
- 558. Правая легочная артерия
- 559. Левая легочная артерия
- 560. Луковица аорты
- 561. Восходящая часть аорты
- 562. Дуга аорты
- 563. Плечеголовной ствол
- 564. Левая общая сонная артерия
- 565. Правая общая сонная артерия
- 566. Наружная сонная артерия
- 567. Верхняя щитовидная артерия
- 568. Язычная артерия
- 569. Лицевая артерия
- 570. Затылочная артерия
- 571. Поверхностная височная артерия
- 572. Верхнечелюстная артерия
- 573. Нижняя альвеолярная артерия
- 574. Внутренняя сонная артерия
- 575. Подключичная артерия
- 576. Позвоночная артерия
- 577. Базилярная артерия

- 516. Поддерживающая связка яичника
- 517. Маточная труба
- 518. Бахромки маточной трубы
- 519. Воронка маточной трубы
- 520. Амбула маточной трубы
- 521. Перешеек маточной трубы
- 522. Тело матки
- 523. Дно матки
- 524. Шейка матки
- 525. Влагалищная часть шейки матки
- 526. Широкая связка матки
- 527. Круглая связка матки
- 578. Задняя мозговая артерия
- 579. Артериальный (виллизиев) круг большого мозга
- 580. Внутренняя грудная артерия
- 581. Щито-шейный ствол
- 582. Нижняя щитовидная артерия
- 583. Надлопаточная артерия
- 584. Реберно-шейный ствол
- 585. Поперечная артерия шеи
- 586. Подмышечная артерия
- 587. Латеральная грудная артерия
- 588. Подлопаточная артерия
- 589. Грудно-спинная артерия
- 590. Артерия, огибающая лопатку
- 591. Задняя артерия, огибающая плечевую кость
- 592. Передняя артерия, огибающая плечевую кость
- 593. Плечевая артерия
- 594. Глубокая артерия плеча
- 595. Верхняя локтевая коллатеральная артерия
- 596. Нижняя локтевая коллатеральная артерия
- 597. Лучевая артерия
- 598. Локтевая артерия
- 599. Поверхностная ладонная дуга
- 600. Глубокая ладонная дуга
- 601. Общие ладонные пальцевые артерии
- 602. Ладонные пястные артерии
- 603. Грудная аорта
- 604. Задние межреберные артерии
- 605. Брюшная аорта
- 606. Поясничные артерии
- 607. Чревный ствол
- 608. Селезеночная артерия
- 609. Левая желудочно-сальниковая артерия
- 610. Левая желудочная артерия
- 611. Общая печеночная артерия
- 612. Собственная печеночная артерия
- 613. Желудочно-двенадцатиперстная артерия
- 614. Правая желудочно-сальниковая артерия
- 615. Верхняя брыжеечная артерия
- 616. Тонкокишечные и подвздошнокишечные артерии
- 617. Подвздошно-ободочная артерия
- 618. Правая ободочная артерия
- 619. Средняя ободочная артерия
- 620. Нижняя брыжеечная артерия
- 621. Левая ободочная артерия
- 622. Сигмовидные артерии
- 623. Верхняя прямокишечная артерия
- 624. Почечная артерия
- 625. Яичковая (яичниковая) артерия
- 626. Общая подвздошная артерия
- 627. Внутренняя подвздошная артерия

- |   |                                      |
|---|--------------------------------------|
| 628. Верхняя ягодичная артерия                      | 649. Наружная яремная вена           |
| 629. Пупочная артерия                               | 650. Подключичная вена               |
| 630. Запирательная артерия                          | 651. Латеральная подкожная вена руки |
| 631. Маточная артерия                               | 652. Подмышечная вена                |
| 632. Наружная подвздошная артерия                   | 653. Плечевая вена                   |
| 633. Бедренная артерия                              | 654. Локтевая вена                   |
| 634. Глубокая артерия бедра                         | 655. Лучевая вена                    |
| 635. Медиальная артерия, огибающая бедренную кость  | 656. Нижняя полая вена               |
| 636. Латеральная артерия, огибающая бедренную кость | 657. Поясничные вены                 |
| 637. Задняя большеберцовая артерия                  | 658. Яичковая (яичниковая) вена      |
| 638. Латеральная подошвенная артерия                | 659. Почечная вена                   |
| 639. Медиальная подошвенная артерия                 | 660. Воротная вена                   |
| 640. Передняя большеберцовая артерия                | 661. Верхняя брыжеечная вена         |
| 641. Тыльная артерия стопы                          | 662. Нижняя брыжеечная вена          |
| 642. Верхняя полая вена                             | 663. Селезеночная вена               |
| 643. Непарная вена                                  | 664. Общая подвздошная вена          |
| 644. Полунепарная вена                              | 665. Внутренняя подвздошная вена     |
| 645. Задние межреберные вены                        | 666. Наружная подвздошная вена       |
| 646. Правая плечеголовная вена                      | 667. Большая подкожная вена ноги     |
| 647. Левая плечеголовная вена                       | 668. Бедренная вена                  |
| 648. Внутренняя яремная вена                        | 669. Подколенная вена                |
|   | 670. Передняя большеберцовая вена    |
|   | 671. Задняя большеберцовая вена      |

### ИММУННАЯ СИСТЕМА

- |                          |                       |
|--------------------------|-----------------------|
| 672. Небная миндалина    | 675. Селезенка        |
| 673. Глоточная миндалина | 676. Ворота селезенки |
| 674. Аппендикс           |                       |

### ЦЕНТРАЛЬНАЯ НЕРВНАЯ СИСТЕМА

- |   |  |
|---|--|
| 677. Серп большого мозга (твердая оболочка головного мозга) | 708. Водопровод среднего мозга (на разрезе среднего мозга)       |
| 678. Намет мозжечка   | 709. Промежуточный мозг  |
| 679. Пирамида продолговатого мозга                          | 710. Эпиталамическая спайка (задняя спайка промежуточного мозга) |
| 680. Олива продолговатого мозга                             | 711. Шишковидное тело  |
| 681. Базилярная борозда (моста)                             | 712. Таламус   |
| 682. Средняя мозжечковая ножка                              | 713. Медиальное коленчатое тело                                  |
| 683. Нижняя мозжечковая ножка                               | 714. Латеральное коленчатое тело                                 |
| 684. Верхняя мозжечковая ножка                              | 715. Зрительный перекрест  |
| 685. Четвертый желудочек (на сагитальном разрезе)           | 716. Сосцевидное тело  |
| 686. Ромбовидная ямка                                       | 717. Серый бугор   |
| 687. Латеральный карман (желудочка)                         | 718. Воронка   |
| 688. Срединная борозда (ромбовидная ямка)                   | 719. Третий желудочек  |
| 689. Медиальное возвышение (ромбовидная ямка)               | 720. Межжелудочковое отверстие                                   |
| 690. Лицевой бугорок (ромбовидная ямка)                     | 721. Продольная щель большого мозга                              |
| 691. Вестибулярное поле (ромбовидная ямка)                  | 722. Поперечная щель большого мозга                              |
| 692. Мозговые полоски (ромбовидная ямка)                    | 723. Латеральная ямка большого мозга                             |
| 693. Треугольник подъязычного нерва (ромбовидная ямка)      | 724. Центральная борозда полушария большого мозга                |
| 694. Треугольник блуждающего нерва (ромбовидная ямка)       | 725. Латеральная борозда полушария большого мозга                |
| 695. Верхний мозговой парус                                 | 726. Предцентральная борозда                                     |
| 696. Нижний мозговой парус                                  | 727. Верхняя лобная борозда                                      |
| 697. Полушария мозжечка                                     | 728. Нижняя лобная борозда                                       |
| 698. "Древо жизни" (на разрезе мозжечка)                    | 729. Постцентральная борозда                                     |
| 699. Зубчатое ядро (на разрезе мозжечка)                    | 730. Внутритеменная борозда                                      |
| 700. Ножка мозга  | 731. Верхняя височная борозда                                    |
| 701. Межножковая ямка (средний мозг)                        | 732. Нижняя височная борозда                                     |
| 702. Заднее продырявленное вещество                         | 733. Борозда мозолистого тела                                    |
| 703. Крыша среднего мозга (пластинка четверохолмия)         | 734. Поясная борозда   |
| 704. Верхние холмики крыши среднего мозга                   | 735. Теменно-затылочная борозда                                  |
| 705. Нижние холмики среднего мозга                          | 736. Шпорная борозда   |
| 706. Ручка нижнего холмика                                  | 737. Борозда гиппокампа  |
| 707. Ручка верхнего холмика                                 | 738. Коллатеральная борозда                                      |

- 739. Затылочно-височная борозда
- 740. Обонятельная борозда
- 741. Глазничные борозды
- 742. Предцентральная извилина
- 743. Верхняя лобная извилина
- 744. Средняя лобная извилина
- 745. Нижняя лобная извилина
- 746. Постцентральная извилина
- 747. Верхняя теменная долька
- 748. Нижняя теменная долька
- 749. Верхняя височная извилина
- 750. Средняя височная извилина
- 751. Нижняя височная извилина
- 752. Извилины островка
- 753. Островковая доля большого мозга (островок)
- 754. Поясная извилина
- 755. Перешеек поясной извилины
- 756. Парацентральная долька
- 757. Предклинье
- 758. Клин
- 759. Парагиппокампальная извилина
- 760. Крючок
- 761. Обонятельная луковица
- 762. Обонятельный тракт

- 763. Обонятельный треугольник
- 764. Переднее продырявленное вещество
- 765. Мозолистое вещество
- 766. Валик мозолистого тела
- 767. Ствол мозолистого тела
- 768. Колено мозолистого тела
- 769. Клюв мозолистого тела
- 770. Передняя спайка (мозга)
- 771. Свод мозга
- 772. Прозрачная перегородка (мозга)
- 773. Центральная часть бокового желудочка
- 774. Передний рог бокового желудочка
- 775. Задний рог бокового желудочка
- 776. Нижний рог бокового желудочка
- 777. Головка хвостатого ядра
- 778. Чечевицеобразное ядро
- 779. Ограда
- 780. Самая наружная капсула (конечный мозг)
- 781. Наружная капсула (конечный мозг)
- 782. Внутренняя капсула (конечный мозг)
- 783. Передняя ножка внутренней капсулы
- 784. Колено внутренней капсулы
- 785. Задняя ножка внутренней капсулы

#### **ПЕРИФЕРИЧЕСКАЯ НЕРВНАЯ СИСТЕМА**

- 786. Зрительный нерв (II пара)
- 787. Глазодвигательный нерв (III пара)
- 788. Блоковый нерв (IV пара)
- 789. Тройничный нерв (V пара)
- 790. Нижний альвеолярный нерв
- 791. Отводящий нерв (VI пара)
- 792. Лицевой нерв (промежуточно-лицевой нерв, VII пара)
- 793. Языкоглоточный нерв (IX пара)
- 794. Блуждающий нерв (X пара)
- 795. Добавочный нерв (XI пара)
- 796. Подъязычный нерв (XII пара)
- 797. Диафрагмальный нерв
- 798. Мышечно-кожный нерв

- 799. Средний нерв
- 800. Локтевой нерв
- 801. Лучевой нерв
- 802. Подмышечный нерв
- 803. Латеральный кожный нерв бедра
- 804. Бедренный нерв
- 805. Запирательный нерв
- 806. Седалищный нерв
- 807. Общий малоберцовый нерв
- 808. Глубокий малоберцовый нерв
- 809. Поверхностный малоберцовый нерв
- 810. Большеберцовый нерв
- 811. Медиальный подошвенный нерв
- 812. Латеральный подошвенный нерв

#### **ЭНДОКРИННЫЕ ЖЕЛЕЗЫ**

- 813. Правая доля щитовидной железы
- 814. Левая доля щитовидной железы
- 815. Перешеек щитовидной железы
- 816. Надпочечник (левый, правый)

## ОРГАНЫ ЧУВСТВ

- 817. Склера глазного яблока
- 818. Роговица
- 819. Ресничное тело (на разрезе глазного яблока)
- 820. Радужка (на разрезе глазного яблока)
- 821. Зрачок
- 822. Сетчатка (на разрезе глазного яблока)
- 823. Хрусталик (на разрезе глазного яблока)
- 824.** Стекловидное тело (на разрезе глазного яблока)

### Примерные вопросы к зачету

- 199. Кость как орган; ее развитие, строение, рост. Классификация костей.
- 200. Способы и механизм образования костей. Особенности строения костей в различные возрастные периоды.
- 201. Позвонки: их развитие, строение в различных отделах позвоночника, варианты и аномалии; соединения между позвонками. Атланта-затылочный сустав, движения в этом суставе.
- 202. Позвоночный столб в целом, анатомия, формирование его изгибов. Мышцы, производящие движение позвоночного столба.
- 203. Ребра и грудина: их развитие, строение, варианты и аномалии Соединения ребер с позвонками и грудиной. Грудная клетка в целом, ее индивидуальные, возрастные и типологические особенности. Движения ребер, мышцы, производящие эти движения, их кровоснабжение и иннервация.
- 204. Развитие черепа в онтогенезе. Индивидуальные, возрастные и половые особенности черепа.
- 205. Кости лицевого черепа, Глазница, строение ее стенок, отверстия, их назначение.
- 206. Височная кость: ее части, отверстия, каналы и их назначение.
- 207. Клиновидная кость: ее части, отверстия и их назначение.
- 208. Крылонебная ямка: ее стенки, отверстия и их назначение.
- 209. Полость носа, строение ее стенок. Околоносовые пазухи их значение, варианты и аномалии.
- 210. Характеристика внутренней поверхности основания черепа; отверстия и их назначение.
- 211. Передняя черепная ямка, ее стенки и границы. Отверстия и их назначение.
- 212. Средняя черепная ямка, ее стенки и границы. Отверстия и их назначение.
- 213. Задняя черепная ямка, ее стенки и границы. Отверстия и их назначение.
- 214. Наружная поверхность основания черепа. Отверстия и их назначение.
- 215. Мышцы-синергисты и антагонисты. Работа мышц. Виды рычагов в биомеханике.
- 216. Мышцы и фасции спины, их топография, строение, функции, кровоснабжение и иннервация.
- 217. Мышцы и фасции груди, их топография, строение, функции, кровоснабжение и иннервация.
- 218. Анатомия мышц живота, их телеграфия, функции, кровоснабжение и иннервация. Влагалище прямой мышцы живота. Белая линия.
- 219. Паховый канал, его стенки, глубокое и поверхностное кольцо, содержимое канала. Слабые места передней брюшной стенки.
- 220. Диафрагма, ее части, топография, функция, кровоснабжение и иннервация.
- 221. Мышцы шеи, их функция, кровоснабжение и иннервация. Топография мышц и фасций шеи.
- 222. Области шеи, их границы. Треугольники шеи, их практическое значение.
- 223. Мимические мышцы. Их развитие, анатомия топография, функции кровоснабжение и иннервация.
- 224. Жевательные мышцы. Их развитие, анатомия, топография, функции, кровоснабжением иннервация. Фасции жевательных мышц.
- 225. Оболочки спинного мозга (твердая, паутинная, мягкая). Межоболочечные пространства
- 226. Оболочки спинного и головного мозга (мягкая оболочка, пространства Вирхова-Робена)
- 227. Производные паутинной оболочки (зубчатые связки, их значение)
- 228. Производные паутинной оболочки. Сосудистые сплетения желудочков, их значение
- 229. Оболочки головного мозга. Грануляции паутинной оболочки: образование, назначение, пути сообщения с кровеносным руслом
- 230. Гематоэнцефалический барьер: понятие и строение
- 231. Развитие спинного и головного мозга в филогенезе
- 232. Эмбриогенез спинного и головного мозга

233. Спинной мозг: Наружное строение
234. Спинной мозг: голотопия, скелетотопия, синтопия
235. Спинной мозг: топография серого и белого вещества спинного мозга
236. Спинной мозг: сегментарный аппарат. Простая рефлекторная дуга
237. Спинной мозг: места образования спинномозговой жидкости
238. Головной мозг: места образования цереброспинальной жидкости
239. Спинномозговая и цереброспинальная жидкость: места образования, направление оттока
240. Головной мозг: общий обзор частей
241. Головной мозг: топография черепных нервов на основании мозга.
242. Наружное строение продолговатого мозга (границы, форма, поверхности, борозды)
243. Внутреннее строение продолговатого мозга
244. Наружные и внутренние дугообразные волокна. Формирование медиальной петли и её значение
245. Мост (границы, поверхности)
246. Внутреннее строение моста (топография серого вещества - локализация ядер V, VI, VII, VIII черепных нервов, проводящие пути)
247. Ядра ретикулярной формации (продолговатого мозга и моста)
248. Строение и значение трапециевидного тела в формировании слухового пути (латеральная петля)
249. Мозжечок (его отделы, поверхности, борозды, извилины)
250. Внутреннее строение мозжечка
251. Четвертый желудочек (стенки и содержимое, сообщения)
252. Строение и топография ядер черепных нервов в ромбовидной ямке
253. Средний мозг (границы, основные части; строение крыши среднего мозга, строение ножек мозга)
254. Внутреннее строение среднего мозга на уровне верхних бугорков. Водопровод мозга
255. Внутреннее строение среднего мозга на уровне нижних бугорков. Водопровод мозга
256. Строение промежуточного мозга
257. Таламус (зрительный бугор - форма, поверхности, ядра, функция)
258. Эпиталамус: строение, ядра, функция
259. Метаталамус: строение, ядра, функция
260. Гипоталамус (границы)
261. Топография ядер гипоталамуса
262. Гипоталамо-гипофизарная система
263. Третий желудочек (расположение, стенки, сообщения)
264. Конечный мозг, его состав
265. Обонятельный мозг, строение
266. Плащ (наружное строение, поверхности, борозды, доли, извилины)
267. Плащ - внутреннее строение (кора и подкорковые ядра)
268. Цито- и миелоархитектоника коры. Гомо- и гетеротипическая кора (примеры)
269. Базальные ядра полушарий (положение, строение, связи между ядрами)
270. Понятие о стриопаллидарной системе
271. Полость конечного мозга (части боковых желудочков, их стенки)
272. Внутренняя капсула (расположение, части, топография проводящих путей)
273. Мозолистое тело (половые особенности). Передняя спайка, задняя спайка, спайка обонятельного мозга
274. Понятие о корковом центре. Корковый конец анализатора по определению И. П. Павлова
275. Корковые концы анализаторов - чувствительные и двигательные (локализация)
276. Понятие о I сигнальной системе. Понятие о II сигнальной системе. Корковые концы анализаторов речи
277. Пирамидные пути (корково-спинномозговой и корково-ядерный пути).
278. Экстрапирамидная система (структура, значение)
279. Нисходящие пути коры большого мозга к мозжечку

280. Проводящие пути двигательного анализатора - проприоцептивный сознательный путь - путь Голля
281. Проводящие пути двигательного анализатора проприоцептивный сознательный путь - путь Бурдаха
282. Проприоцептивные пути к мозжечку: передний спинномозжечковый (путь Говерса)
283. Проприоцептивные пути к мозжечку: задний спинномозжечковый (путь Флексига)
284. Интрорецептивный анализатор
285. Экстероцептивная (поверхностная) чувствительность: температурная, болевая, осязание
286. Сложные виды чувствительности (стереогноз, двухмерно пространственное чувство - проводящий путь).
287. Сравнительная анатомия ассоциативной коры. Сознание, уровни сознания.
288. Орган зрения в филогенезе.
289. Органа зрения - эмбриогенез.
290. Орган зрения. Общий план строения глазного яблока и функциональная роль его оболочек.
291. Орган зрения. Светопреломляющие среды глазного яблока. Оптическая система глаза.
292. Орган зрения. Камеры глаза. Образование и отток водянистой влаги. Механизм аккомодации
293. Орган зрения. Вспомогательные органы глаза (мышцы), их функциональное значение
294. Орган зрения. Вспомогательные органы глаза (веки) их функциональное значение
295. Орган зрения. Вспомогательные органы глаза (конъюнктивы), её функциональное значение
296. Орган зрения. Вспомогательные органы глаза (слёзный аппарат), его функциональное значение
297. Проводящий путь зрительного анализатора. Зрачковый рефлекс
298. Орган слуха и равновесия в филогенезе
299. Орган слуха и равновесия - эмбриогенез. Аномалии развития
300. Проводящий путь слухового анализатора
301. Проводящий путь вестибулярного анализатора
302. Органа обоняния в филогенезе
303. Органа обоняния - эмбриогенез
304. Проводящий путь обонятельного анализатора
305. Органа вкуса в филогенезе
306. Органа вкуса – эмбриогенез. Аномалии развития
307. Строение органа вкуса
308. Проводящий путь вкусового анализатора
309. Кожа и производные кожи (волосы, ногти, сальные железы)
310. Кожа и производные кожи (потовые железы, молочная железа)
311. Полость рта
312. Преддверие рта
313. Собственно полость рта
314. Зубы
315. Твердое небо
316. Мягкое небо
317. Зев
318. Язык
319. Железы рта (малые слюнные железы)
320. Железы рта (большие слюнные железы - околоушная железа)
321. Железы рта (большие слюнные железы - поднижнечелюстная железа)
322. Железы рта (большие слюнные железы - подъязычная железа)
323. Глотка
324. Пищевод
325. Желудок
326. Тонкая кишка (двенадцатиперстная кишка)
327. Тонкая кишка (тощая кишка)
328. Тонкая кишка (подвздошная кишка)

329. Толстая кишка (слепая кишка)
330. Толстая кишка (червеобразный отросток)
331. Толстая кишка (восходящая ободочная кишка)
332. Толстая кишка (поперечная ободочная кишка)
333. Толстая кишка (нисходящая ободочная кишка)
334. Толстая кишка (сигмовидная ободочная кишка)
335. Толстая кишка (прямая кишка)
336. Печень
337. Желчевыводящая система печени (внутрипеченочные протоки)
338. Желчевыводящая система печени (желчный пузырь, общий желчный проток)
339. Поджелудочная железа
340. Серозные оболочки (брюшина). Полость брюшины
341. Нос
342. Полость носа
343. Горгань
344. Трахея
345. Главные бронхи
346. Ворота и корень легких
347. Долевые и сегментарные бронхи
348. Бронхолегочные сегменты
349. Легкие
350. Долька легкого, ацинус
351. Серозные оболочки (плевра)
352. Серозные оболочки (полость плевры)
353. Комплекс органов верхнего средостения
354. Комплекс органов нижнего средостения
355. Почки
356. Почечная лоханка
357. Мочеточники
358. Мочевой пузырь
359. Женский мочеиспускательный канал
360. Внутренние мужские половые органы (яички)
361. Внутренние мужские половые органы (придатки яичка)
362. Внутренние мужские половые органы (семявыносящие протоки)
363. Внутренние мужские половые органы (семенные канатики)
364. Слои передней брюшной стенки, мошонки, семенного канатика и яичка
365. Внутренние мужские половые органы (семенные пузырьки)
366. Внутренние мужские половые органы (семявыбрасывающий проток)
367. Внутренние мужские половые органы (простата)
368. Наружные мужские половые органы (половой член)
369. Наружные мужские половые органы (мошонка)
370. Мужской мочеиспускательный канал
371. Внутренние женские половые органы (яичники)
372. Внутренние женские половые органы (придатки яичника)
373. Внутренние женские половые органы (матка)
374. Внутренние женские половые органы (маточные трубы)
375. Внутренние женские половые органы (вагина)
376. Наружные женские половые органы (вульва)
377. Наружные женские половые органы (лобок)
378. Наружные женские половые органы (большие половые губы)
379. Наружные женские половые органы (малые половые губы)
380. Наружные женские половые органы (преддверие влагалища)
381. Наружные женские половые органы (луковица преддверия)

382. Наружные женские половые органы (клитор)
383. Промежность (мышцы мочеполовой области)
384. Промежность (диафрагма таза)
385. Промежность (фасции промежности)
386. Промежность (фасции диафрагмы таза)
387. Промежность (фасции мочеполовой области)
388. Промежность (межфасциальная клетчатка таза)
389. Щитовидная железа
390. Околощитовидные железы
391. Панкреатические островки
392. Надпочечники
393. Эндокринная часть яичка, простаты, матки
394. Гипофиз
395. Эпифиз
396. Параганглии (хромаффинные тела)

### **Примерные вопросы к экзамену**

#### ***I. Раздел «Введение»***

1. Предмет и содержание анатомии. Ее место в ряду биологических дисциплин. Значение анатомии для изучения клинических дисциплин и для медицинской практики.
2. Современные принципы и методы анатомического исследования. Рентгеноанатомия и значение ее для изучения клинических дисциплин.
3. Оси и плоскости в анатомии. Линии, условно проводимые на поверхности тела, их значение для обозначения проекции органов на кожные покровы (примеры).
4. Анатомия и медицина. Значение анатомических знаний для понимания механизмов заболеваний, их профилактики, диагностики и лечения.
5. Индивидуальная изменчивость органов. Понятие о вариантах нормы в строении органов и организма в целом. Типы телосложения.
6. Анатомия и возраст человека. Особенности строения органов и тела у детей, подростков, в юношеском зрелом, пожилом и старческом возрастах. Примеры.
7. Анатомия и медицина древней Греции и Рима, их представители (Аристотель, Гален).
8. Анатомия эпохи Возрождения. Леонардо да Винчи как анатом, Андрей Везалий - основоположник описательной анатомии.
9. Отечественная анатомия древней Руси. Анатомические сведения в рукописных документах ("Травники". "Изборники"). Первые медицинские школы.
10. Русские анатомы XVIII века (А.Л. Протасов, М.И. Шеин, К.И. Щелин, Н.О. Мухин, И.М. Максимович-Амбодик) и XIX века (П.А. Загорский, И.В. Буяльский, Д.Н. Зернов и др.).
11. Н.И. Пирогов и сущность его открытий в анатомии человека; методы, предложенные им для изучения топографии органов, их значение для анатомии и практической медицины.
12. П.Ф. Лесгафт как представитель функционального направления в анатомии и значение его работ для теории предмета и развития физического воспитания.
13. Отечественная анатомия в XX столетии: В.П. Воробьев, В.Н. Тонков, Д.А. Жданов, их вклад в развитие анатомической науки.

#### ***II. Раздел «Опорно-двигательный аппарат»***

14. Кость как орган; ее развитие, строение, рост. Классификация костей.
15. Позвонки: их развитие, строение в различных отделах позвоночника, варианты и аномалии; соединения между позвонками. Атланта-затылочный сустав, движения в этом суставе.
16. Позвоночный столб в целом; анатомия, формирование его изгибов. Мышцы, производящие движение позвоночного столба.
17. Ребра и грудина: их развитие, строение, варианты и аномалии. Соединения ребер с позвонками и грудиной. Грудная клетка в целом, ее индивидуальные, возрастные и типологические особенности. Движения ребер, мышцы, производящие эти движения, их кровоснабжение и иннервация.
18. Развитие черепа в онтогенезе. Индивидуальные, возрастные и половые особенности черепа.

19. Варианты и аномалии костей черепа, их значение в анатомии и практической медицине.
20. Первая (челюстная) и вторая (подъязычная) висцеральные дуги, их производные. Аномалии развития висцеральных дуг и жаберных карманов.
21. Кости лицевого черепа, Глазница, строение ее стенок, отверстия, их назначение.
22. Височная кость: ее части, отверстия, каналы и их назначение.
23. Клиновидная кость: ее части, отверстия и их назначение.
24. Полость носа, строение ее стенок. Околоносовые пазухи их значение, варианты и аномалии.
25. Характеристика внутренней поверхности основания черепа; отверстия и их назначение.
26. Передняя черепная ямка, ее стенки и границы. Отверстия и их назначение.
27. Средняя черепная ямка, ее стенки и границы. Отверстия и их назначение.
28. Задняя черепная ямка, ее стенки и границы. Отверстия и их назначение.
29. Наружная поверхность основания черепа. Отверстия и их назначение.
30. Анатомия и топография височной и подвисочной ямок.
31. Крылонебная ямка: ее стенки, отверстия и их назначение.
32. Анатомическая и биомеханическая классификация соединений костей. Непрерывные соединения костей.
33. Строение сустава. Классификации суставов по форме суставных поверхностей, количеству осей и по функции. Объем движений в суставах.
34. Соединения костей черепа, виды швов. Височно-нижнечелюстной сустав: строение, форма, движения, мышцы, действующие на этот сустав, их кровоснабжение и иннервация.
35. Развитие и строение скелета верхней конечности. Особенности строения верхней конечности как орудия труда. Рентгеноанатомия костей верхней конечности.
36. Кости и соединения плечевого пояса. Мышцы, приводящие в движение лопатку и ключицу, их кровоснабжение и иннервация.
37. Плечевой сустав, строение, форма, биомеханика; мышцы, действующие на этот, сустав, их кровоснабжение и иннервация, рентгеновское изображение плечевого сустава.
38. Соединения костей предплечья и кисти, их анатомические и биомеханические особенности по сравнению с соединениями костей голени и стопы.
39. Локтевой сустав, особенности его строения, Мышцы, действующие на локтевой сустав, их иннервация и кровоснабжение, рентгеновское изображение локтевого сустава.
40. Суставы кисти: строение, форма, движения. Мышцы, действующие на суставы кисти, их кровоснабжение и иннервация; рентгеновское изображение суставов кисти.
41. Развитие и строение скелета нижней конечности. Особенности анатомии скелета, суставов и мышц нижней конечности как органа опоры и передвижения.
42. Кости таза и их соединения. Таз в целом. Возрастные и половые его особенности. Размеры женского таза.
43. Тазобедренный сустав: строение, форма, движения; мышцы, производящие эти движения, их кровоснабжение и иннервация. Рентгеновское изображение тазобедренного сустава.
44. Коленный сустав: строение, форма, движения; мышцы, действующие на коленный сустав, их кровоснабжение и иннервация. Рентгеновское изображение коленного сустава.
45. Голеностопный сустав: строение, форма, движения; мышцы, действующие на этот сустав, их кровоснабжение и иннервация, рентгеновское изображение голеностопного сустава.
46. Кости голени и стопы, их соединения. Пассивные и активные «затяжки» сводов стопы, механизм их действия на стопу.
47. Общая анатомия мышц. Строение мышцы как органа. Развитие скелетных мышц. Классификация скелетных мышц по форме, строению, расположению и т.д. Анатомический и физиологический поперечник мышц.
48. Вспомогательные аппараты мышц: фасции, костно-фиброзные каналы, синовиальные влагалища и сумки, блоки, их анатомия и назначение. Взгляды П.В. Лесгафта на взаимоотношение между работой и строением мышц и костей.
49. Мышцы-синергисты и антагонисты. Работа мышц. Виды рычагов в биомеханике.
50. Мышцы и фасции спины, их топография, строение, функции, кровоснабжение и иннервация.
51. Мышцы и фасции груди: топография, строение, функции, кровоснабжение и иннервация.

52. Анатомия мышц живота, топография, функции, кровоснабжение и иннервация. Влагалище прямой мышцы живота. Белая линия.
53. Паховый канал, его стенки, глубокое и поверхностное кольцо, содержимое канала. Слабые места передней брюшной стенки.
54. Диафрагма: ее части, топография, функция, кровоснабжение и иннервация.
55. Мышцы шеи, их функция, кровоснабжение и иннервация. Фасции шеи. Топография мышц и фасций шеи.
56. Области шеи, их границы. Треугольники шеи, их практическое значение.
57. Мимические мышцы. Их развитие, топография, анатомия, функции, кровоснабжение и иннервация.
58. Жевательные мышцы. Их развитие, топография, анатомия, функции, кровоснабжение, иннервация. Фасции жевательных мышц.
59. Мышцы и фасции плечевого пояса: строение, топография, функция, кровоснабжение и иннервация.
60. Мышцы и фасции плеча: топография, анатомия, функции, кровоснабжение и иннервация.
61. Мышцы и фасции предплечья: топография, анатомия, функции, кровоснабжение и иннервация.
62. Мышцы кисти, их функции, кровоснабжение и иннервация. Костно-фиброзные каналы и синовиальные влагалища кисти.
63. Подмышечная ямка, ее стенки, отверстия, их назначение. Канал лучевого нерва.
64. Анатомия ягодичной области: топография мышц, их функции, кровоснабжение и иннервация.
65. Отверстия и каналы в стенках таза, их назначение.
66. Передние мышцы и фасции бедра: топография, функции, кровоснабжение и иннервация. Мышечная и сосудистая лакуны.
67. Медиальные и задние мышцы бедра: топография, функции, кровоснабжение и иннервация. Бедренный канал, его отверстия. «Приводящий» канал.
68. Мышцы и фасции голени: топография, функции, кровоснабжение и иннервация. Каналы голени.
69. Мышцы стопы: топография, функции, кровоснабжение и иннервация.
- III. Раздел «Центральная нервная система и эстеziология»**
- Центральная нервная система**
70. Нервная система и ее значение в организме. Классификация нервной системы, взаимосвязь ее отделов. Происхождение нервной системы.
71. Понятие о нейроне (нейроците). Нервные волокна, корешки и пучки; межпозвоночные узлы, их классификация и строение. Простая и сложная рефлекторные дуги.
72. Спинной мозг: его развитие, положение в позвоночном канале, внутреннее строение. Кровоснабжение спинного мозга.
73. Ядра серого вещества спинного мозга, их назначение. Локализация проводящих путей в белом веществе спинного мозга.
74. Развитие головного мозга - мозговые пузыри и их производные. Формирование желудочков головного мозга.
75. Взаимоотношения серого и белого вещества в полушариях большого мозга. Топография базальных ядер, расположение и функциональное значение нервных пучков во внутренней капсуле.
76. Борозды и извилины верхне-латеральной поверхности полушарий большого мозга. Расположение корковых центров в коре.
77. Борозды и извилины медиальной и базальной поверхностей полушарий большого мозга. Расположение корковых центров в коре.
78. Строение коры большого мозга и ассоциативные проводящие пути головного и спинного мозга, их топография.
79. Анатомия и топография мозолистого тела, свода мозга, спайки, внутренней капсулы, их место в функциях центральной нервной системы.
80. Анатомия и топография боковых желудочков мозга, их стенок. Сосудистые сплетения желудочков мозга. Пути оттока спинномозговой жидкости.

81. Анатомия и топография обонятельного мозга: его центральный и периферический отделы.
82. Анатомия и топография промежуточного мозга, его отделы, внутренне строение. Положение ядер и проводящих путей в промежуточном мозге.
83. Анатомия и топография среднего мозга: его части, их внутренне строение. Положение ядер и проводящих путей в среднем мозге.
84. Анатомия и топография моста. Его части, внутренне строение, положение ядер и проводящих путей в мосту.
85. Мозжечок, его строение, ядра мозжечка; ножки мозжечка, их волоконный состав.
86. Анатомия и топография продолговатого мозга. Положение ядер и проводящих путей в продолговатом мозге.
87. Анатомия ромбовидной ямки: ее рельеф. Проекция ядер черепных нервов на поверхность ромбовидной ямки.
88. Анатомия и топография IV желудочка головного мозга, его стенок. Пути оттока спинномозговой жидкости.
89. Строение простой и сложной рефлекторных дуг. Классификация проводящих путей головного и спинного мозга.
90. Проводящие пути экстероцептивных видов чувствительности. Положение проводящих путей болевой и температурной чувствительности в различных отделах спинного и головного мозга.
91. Проводящие пути тактильной чувствительности; их положение в различных отделах спинного и головного мозга.
92. Проводящие пути проприоцептивной чувствительности мозжечкового направления; их положение в различных отделах спинного и головного мозга.
93. Проводящие пути проприоцептивной чувствительности коркового направления; их положение в различных отделах спинного и головного мозга.
94. Медиальная петля, состав волокон. Положение в различных отделах головного мозга.
95. Двигательные проводящие пирамидные пути; их положение в различных отделах спинного и головного мозга.
96. Ретикулярная формация головного мозга и ее состав, положение в различных отделах мозга, назначение.
97. Лимбическая система: ее ядра, положение в мозге, связи, функциональное значение.
98. Оболочки головного и спинного мозга, их строение. Субдуральное и субарахноидальное пространства.
99. Синусы твердой оболочки головного мозга: их строение, топография, функциональное назначение.

### *Эстеziология*

100. Классификация и характеристика органов чувств. Общий план их строения, связи с мозгом.
101. Орган слуха и равновесия: план строения и функциональные особенности.
102. Наружное ухо: его части, строение, кровоснабжение, иннервация.
103. Среднее ухо, его части (барабанная полость, слуховые косточки, слуховая труба, ячейки сосцевидного отростка), анатомическая характеристика, кровоснабжение и иннервация.
104. Внутреннее ухо: вестибулярный аппарат, его части (костный и перепончатый лабиринты), их анатомическая характеристика.
105. Внутреннее ухо: орган слуха (улитка, ее костный и перепончатый лабиринты, спиральный орган), их анатомическая характеристика. Проводящий путь слухового анализатора.
106. Орган зрения: общий план строения; глазное яблоко и его вспомогательный аппарат.
107. Преломляющие среды глазного яблока: роговица, жидкость камер глаза, хрусталик, стекловидное тело, их анатомическая характеристика.
108. Сосудистая оболочка глаза, ее части. Механизм аккомодации.
109. Сетчатая оболочка глаза. Проводящий путь зрительного анализатора.
110. Вспомогательный аппарат глазного яблока: мышцы, веки, слезный аппарат, конъюнктива, их анатомическая характеристика, кровоснабжение, иннервация.
111. Органы вкуса и обоняния. Их строение, топография, кровоснабжение, иннервация.

112. Анатомия кожи и ее производных. Молочная железа: топография, строение, кровоснабжение, иннервация.

#### **IV. Раздел «Спланхнология»**

##### **Пищеварительная система**

113. Развитие пищеварительной системы. Взаимоотношения желудка и кишки с брюшиной на разных этапах онтогенеза (дорсальная и вентральная брыжейка желудка и кишки).

114. Ротовая полость: губы, преддверие рта, твердое и мягкое небо. Их строение, функции, кровоснабжение и иннервация.

115. Зубы молочные и постоянные, их строение. Сменяемость зубов. Зубной ряд, формула молочных и постоянных зубов. Кровоснабжение и иннервация зубов.

116. Язык (мышцы языка, сосочки), развитие, строение, функции, его кровоснабжение и иннервация. Регионарные лимфатические узлы.

117. Подъязычная и поднижнечелюстная слюнные железы: топография, строение, выводные протоки, кровоснабжение и иннервация.

118. Околоушная слюнная железа: топография, строение, выводной проток, кровоснабжение и иннервация.

119. Глотка, ее топография, строение, кровоснабжение и иннервация. Регионарные лимфатические узлы. Лимфоидное кольцо глотки.

120. Пищевод: топография, строение, кровоснабжение и иннервация. Регионарные лимфатические узлы пищевода.

121. Желудок: анатомия, топография, рентгеновское изображение, кровоснабжение и иннервация. Регионарные лимфатические узлы.

122. Тонкая кишка: ее отделы, их топография, отношение к брюшине. Строение стенки, кровоснабжение и иннервация.

123. Двенадцатиперстная кишка: ее части, топография, строение, отношение к брюшине, кровоснабжение, иннервация, регионарные лимфатические узлы.

124. Брыжеечная часть тонкой кишки (тощая и подвздошная), строение стенки, кровоснабжение, иннервация, регионарные лимфатические узлы.

125. Слепая кишка: строение, отношение к брюшине, топография червеобразного отростка. Кровоснабжение, иннервация слепой кишки и червеобразного отростка.

126. Ободочная кишка: ее отделы, их топография, отношение к брюшине; строение стенки, кровоснабжение, иннервация, регионарные лимфатические узлы, рентгеновское изображение.

127. Прямая кишка: топография, отношение к брюшине, строение стенки, кровоснабжение и иннервация, регионарные лимфатические узлы.

128. Печень: ее развитие, топография, строение, кровоснабжение и иннервация, регионарные лимфатические узлы.

129. Желчный пузырь, его топография, строение. Выводные протоки желчного пузыря и печени. Кровоснабжение и иннервация.

130. Поджелудочная железа: развитие, топография, строение, выводные протоки, кровоснабжение и иннервация, регионарные лимфатические узлы.

131. Топография брюшины в верхнем этаже брюшной полости. Малый сальник. Сальниковая, печеночная, преджелудочная сумки, их стенки.

132. Топография брюшины в среднем и нижнем этажах брюшной полости. Большой сальник. «Карманы», боковые каналы, брыжеечные синусы в стенках брюшинной полости.

##### **Дыхательная система**

133. Наружный нос. Носовая полость (обонятельная и дыхательная области). Кровоснабжение и иннервация слизистой оболочки полости носа. Околоносовые пазухи, их значение, варианты и аномалии.

134. Гортань: хрящи, их соединение. Эластический конус гортани. Рельеф внутренней поверхности гортани.

135. Мышцы гортани, их классификация, функции. Иннервация и кровоснабжение гортани.

136. Трахея и бронхи. Их строение, топография, кровоснабжение и иннервация.

137. Легкие: развитие, топография. Сегментарное строение легких, ацинус. Рентгеновское изображение легких.

138. Кровоснабжение и иннервация легких. Пути оттока лимфы от правого и левого легких, их регионарные лимфатические узлы.

139. Анатомия и топография корней правого и левого легких. Анатомия и топография трахеобронхиальных лимфатических узлов.

140. Плевра: ее отделы, границы, полость плевры, синусы плевры.

141. Средостение: отделы, топография, органы средостения.

#### **Мочеполовой аппарат**

142. Почки, их развитие, анатомия. Строение нефрона. Аномалии развития почек.

143. Топография почек, кровоснабжение и иннервация. Регионарные лимфатические узлы почек.

144. Анатомия мочевыводящих путей почки: нефрон, почечные чашки, лоханка. Рентгеноанатомия почек.

145. Мочеточники и мочевого пузыря. Их топография, строение, кровоснабжение и иннервации.

146. Мужской и женский мочеиспускательный канал: топография, отделы, сфинктеры.

147. Яичко, придаток яичка: развитие, топография, строение, кровоснабжение и иннервация. Оболочки яичка.

148. Предстательная железа, семенные пузырьки. Бульбоуретральные железы, их анатомия, топография (отношение к мочеиспускательному каналу). Кровоснабжение и иннервация. Регионарные лимфатические узлы предстательной железы.

149. Семенной канатик: топография, составные части. Кровоснабжение и иннервация.

150. Мужские наружные половые органы: их строение, кровоснабжение и иннервация.

151. Яичники: топография, строение, отношение к брюшине; кровоснабжение, иннервация. Возрастные особенности яичника.

152. Придатки яичника, их происхождение, топография, отношение к брюшине.

153. Матка: развитие, топография, строение матки, связки, отношение к брюшине. Кровоснабжение и иннервация, регионарные лимфатические узлы.

154. Маточная труба: топография, строение, отношение к брюшине. Кровоснабжение и иннервация.

155. Влагалище: топография, строение, кровоснабжение, иннервация, отношение к брюшине.

156. Женские наружные половые органы: их строение, кровоснабжение и иннервация.

157. Мышцы и фасции мужской и женской промежности. Их кровоснабжение и иннервация.

158. Анатомия брюшины в полости мужского и женского таза. Ее отношение к прямой кишке, мочевому пузырю, матке и другим органам, расположенным в полости таза.

#### **Железы внутренней секреции**

159. Классификация желез внутренней секреции, их общая характеристика.

160. Бранхиогенные железы внутренней секреции: щитовидная, околотитовидная железы их топография, строение, кровоснабжение, иннервация.

161. Неврогенные железы внутренней секреции: задняя доля гипофиза, мозговое вещество надпочечника и шишковидное тело (эпифиз), их развитие, топография, строение.

162. Гипофиз: топография, строение, место в системе желез внутренней секреции.

163. Группа желез внутренней секреции адреналовой системы: хромоафинные тельца (параганглии) - сонный и копчиковый, интерреналовые (межпочечные) тельца. Их развитие, топография, строение.

164. Надпочечники, их топография, развитие, строение, кровоснабжение, иннервация.

165. Внутрисекреторная часть поджелудочной железы, половых желез; их топография, строение, кровоснабжение, иннервация.

#### **V. Раздел «Периферическая нервная система»**

166. Спинномозговой нерв, его формирование и ветви. Задние ветви спинномозговых нервов и области их распределения.

167. Шейное сплетение, его топография, нервы; области иннервации.

168. Ветви надключичной части плечевого сплетения, области иннервации.

169. Ветви подключичной части плечевого сплетения, области иннервации.

170. Иннервация кожи верхней конечности: происхождение и топография нервов.
171. Иннервация мышц и кожи кисти. Происхождение и топография нервов.
172. Межреберные нервы, их ветви, области иннервации.
173. Поясничное сплетение, его топография, нервы, области иннервации.
174. Крестцовое сплетение, его топография, нервы, области иннервации.
175. Седалищный нерв, его ветви, области иннервации.
176. Иннервация кожи нижней конечности. Происхождение и топография кожных нервов (ветвей).
177. Обонятельный и зрительный нервы, их анатомия и топография. Проводящий путь зрительного анализатора.
178. Глазодвигательный, блоковой и отводящий нервы, их анатомия и топография. Пути зрачкового рефлекса.
179. Тройничный нерв, его ветви, топография, анатомия, области иннервации.
180. Лицевой нерв, его ветви, их анатомия, топография, области иннервации.
181. Преддверно-улитковый нерв, его ветви, их анатомия, топография, области иннервации.
182. Языкоглоточный нерв, его ветви, их анатомия, топография, области иннервации.
183. Блуждающий нерв, его ветви, их анатомия, топография, области иннервации.
184. Добавочный и подъязычный нервы, их анатомия, топография, области иннервации.
185. Вегетативная часть нервной системы, ее классификация, характеристика отделов.
186. Парасимпатический отдел вегетативной нервной системы. Общая характеристика: центры и периферическая часть (узлы, распределение ветвей).
187. Симпатический отдел вегетативной нервной системы, общая характеристика, центры и периферическая часть (узлы, распределение ветвей).
188. Шейный отдел симпатического ствола: топография, узлы, ветви, области, иннервируемые ими.
189. Грудной отдел симпатического ствола, его топография, узлы, ветви, области, иннервируемые ими.
190. Поясничный и крестцовый отделы симпатического ствола, их топография, узлы, ветви, области, иннервируемые ими.
191. Симпатические сплетения брюшной полости и таза (чревное, брыжеечные, подчревные). Источники формирования, узлы, ветви.
- VI. Раздел «Сердечно-сосудистая и лимфоидная система»**
- Сердечно-сосудистая система**
192. Общая анатомия кровеносных сосудов, закономерности их расположения и ветвления. Магистральные, экстраорганные и внутриорганные сосуды. Возрастные изменения кровеносных сосудов. Характеристика, микроциркуляторного русла.
193. Анастомозы артерий и анастомозы вен. Пути окольного (коллатерального) кровотока (примеры). Характеристика микроциркуляторного русла.
194. Венозные сплетения. Межсистемные и внутрисистемные анастомозы вен (кава-кавальные, кава-кава-портальные, порто-кавальные), их строение, топография.
195. Особенности кровоснабжения плода и изменение гемососудистой системы после рождения.
196. Сердце: развитие, топография, проекция границ и клапанов сердца на переднюю грудную стенку. Рентгеновское изображение сердца.
197. Камеры сердца, их анатомия, рельеф внутренней поверхности. Сосочковые мышцы.
198. Особенности строения миокарда предсердий и желудочков. Проводящая система сердца.
199. Клапаны сердца, их строение, механизм регуляции тока крови в сердце.
200. Перикард, его строение, топография; синусы перикарда.
201. Артерии сердца. Особенности и варианты их ветвления. Вены сердца.
202. Иннервация сердца. Внесердечные и внутрисердечные нервные сплетения, их топография.
203. Сосуды большого круга кровообращения (общая характеристика). Закономерности распределения артерий в полых и паренхиматозных органах.
204. Сосуды малого (легочного) круга кровообращения (общая характеристика). Закономерности распределения артерий и вен в легких.

205. Аорта и ее отделы. Ветви дуги аорты, их анатомия, топография, области ветвления (крово-снабжения). Иннервация, регионарные лимфатические узлы.

206. Ветви грудной части аорты (париетальные и висцеральные), их анатомия, топография, области ветвления.

207. Париетальные и висцеральные (парные и непарные) ветви брюшной части аорты. Особенности их ветвления и анастомозы.

208. Общая, наружная и внутренняя подвздошные артерии, их ветви, области ветвления.

209. Наружная сонная артерия, ее топография, ветви и области кровоснабжения.

210. Внутренняя сонная артерия: топография, ветви и области, кровоснабжения.

211. Подключичная артерия: топография, ветви и области кровоснабжения.

212. Артерии головного мозга. Большой артериальный (виллизиев) круг головного мозга. Источники кровоснабжения отделов головного мозга.

213. Подмышечная и плечевая артерии: топография, ветви и области, кровоснабжаемые ими. Кровоснабжение плечевого сустава.

214. Артерии предплечья: топография, ветви, области, кровоснабжаемые ими. Кровоснабжение локтевого сустава.

215. Артерии кисти. Артериальные ладонные дуги и их ветви.

216. Бедренная артерия: ее топография, ветви и области, кровоснабжаемые ими. Кровоснабжение тазобедренного сустава.

217. Подколенная артерия, ее топография и ветви. Кровоснабжение коленного сустава.

218. Артерии голени: топография, ветви и области, кровоснабжаемые ими. Кровоснабжение голеностопного сустава.

219. Артерии стопы: топография, ветви, области кровоснабжения.

220. Верхняя полая вена, источники ее образования и топография. Непарная и полунепарная вены, их притоки и анастомозы.

221. Плечеголовые вены, их топография. Пути оттока венозной крови от головы, шеи и верхних конечностей.

222. Вены головного мозга. Венозные пазухи твердой мозговой оболочки. Венозные выпускники (эмиссарии) и диплоэтические вены.

223. Внутричерепные и внечерепные пути оттока венозной крови от головного мозга.

224. Нижняя полая вена, источники ее образования и топография. Притоки нижней полой вены и анастомозы.

225. Воротная вена. Ее притоки, их топография, ветвление воротной вены в печени. Анастомозы воротной вены и ее протоков.

226. Поверхностные и глубокие вены верхней конечности, их анатомия, топография, анастомозы.

227. Поверхностные и глубокие вены нижней конечности, их топография, анатомия, анастомозы, варианты строения.

### ***Лимфоидная система***

228. Принципы строения лимфатической системы (капилляры, сосуды, стволы и протоки, их общая характеристика). Пути оттока лимфы от регионов тела в венозное русло.

229. Строение лимфатических капилляров и сосудов. Анатомические структуры, обеспечивающие ток лимфы от места образования в венозное русло.

230. Грудной проток, его образование, топография, строение, варианты впадения в венозное русло.

231. Правый лимфатический проток, его образование, строение, топография, варианты впадения в венозное русло.

232. Лимфатический узел как орган (строение, функции). Классификация лимфатических узлов.

233. Анатомия и топография лимфатических сосудов и регионарных лимфатических узлов головы и шеи.

234. Анатомия и топография лимфатических сосудов и регионарных лимфатических узлов верхней конечности.

235. Анатомия и топография лимфатических сосудов и регионарных лимфатических узлов нижней конечности.

236. Пути оттока лимфы от молочной железы; топография ее регионарных лимфатических узлов.
237. Лимфатическое русло легких и топография лимфатических узлов грудной полости.
238. Анатомия и топография лимфатических сосудов и регионарных лимфатических узлов органов брюшной полости.
239. Анатомия и топография лимфатических сосудов и регионарных лимфатических узлов таза.
240. Органы иммунной системы, их классификация. Закономерности их строения в онтогенезе человека.
241. Центральные органы иммунной системы: костный мозг, тимус. Их топография, строение и развитие у людей различного возраста, кровоснабжение и иннервация.
242. Периферические органы иммунной системы. Их топография, общие черты строения в онтогенезе.
243. Иммунные органы слизистых оболочек: миндалины, одиночные лимфоидные узелки, лимфоидные (пейеровы) бляшки тонкой кишки; их топография и строение.
244. Селезенка: развитие, топография, строение, кровоснабжение и иннервация.

### **3. Методические материалы, определяющие процедуры оценивания знаний, умений, навыков и (или) опыта профессиональной деятельности, характеризующих этапы формирования компетенций**

#### **3.1. Методика проведения тестирования**

**Целью этапа** промежуточной аттестации по дисциплине (модулю), проводимой в форме тестирования, является оценка уровня усвоения обучающимися знаний, приобретения умений, навыков и сформированности компетенций в результате изучения учебной дисциплины (части дисциплины).

#### **Локальные нормативные акты, регламентирующие проведение процедуры:**

Проведение промежуточной аттестации обучающихся регламентируется Положением о текущем контроле успеваемости и промежуточной аттестации обучающихся.

#### **Субъекты, на которых направлена процедура:**

Процедура оценивания должна охватывать всех обучающихся, осваивающих дисциплину (модуль). В случае, если обучающийся не проходил процедуру без уважительных причин, то он считается имеющим академическую задолженность.

#### **Период проведения процедуры:**

Процедура оценивания проводится по окончании изучения дисциплины (части дисциплины, модуля) на последнем занятии. В случае проведения тестирования на компьютерах время и место проведения тестирования преподаватели кафедры согласуют с информационно-вычислительным центром и доводят до сведения обучающихся.

#### **Требования к помещениям и материально-техническим средствам для проведения процедуры:**

Требования к аудитории для проведения процедуры и необходимость применения специализированных материально-технических средств определяются преподавателем.

#### **Требования к кадровому обеспечению проведения процедуры:**

Процедуру проводит преподаватель, ведущий дисциплину (модуль).

#### **Требования к банку оценочных средств:**

До начала проведения процедуры преподавателем подготавливается необходимый банк тестовых заданий. Преподаватели кафедры разрабатывают задания для тестового этапа зачёта, утверждают их на заседании кафедры и передают в информационно-вычислительный центр в электронном виде вместе с копией рецензии. Минимальное количество тестов, составляющих фонд тестовых заданий, рассчитывают по формуле: трудоемкость дисциплины в з.е. умножить на 50.

Тесты включают в себя задания 3-х уровней:

- ТЗ 1 уровня (выбрать все правильные ответы)
- ТЗ 2 уровня (соответствие, последовательность)
- ТЗ 3 уровня (ситуационная задача)

#### **Соотношение заданий разных уровней и присуждаемые баллы**

	Вид промежуточной аттестации	
	экзамен	зачет
Количество ТЗ 1 уровня (выбрать все правильные ответы)	30	18
Кол-во баллов за правильный ответ	1	2
Всего баллов	<b>30</b>	<b>36</b>
Количество ТЗ 2 уровня (соответствие, последовательность)	15	8
Кол-во баллов за правильный ответ	2	4
Всего баллов	<b>30</b>	<b>32</b>
Количество ТЗ 3 уровня (ситуационная задача)	5	4
Кол-во баллов за правильный ответ	8	8
Всего баллов	<b>40</b>	<b>32</b>
Всего тестовых заданий	<b>50</b>	<b>30</b>
Итого баллов	<b>100</b>	<b>100</b>
Мин. количество баллов для аттестации	71	71

### **Описание проведения процедуры:**

Тестирование является обязательным этапом зачёта и экзамена независимо от результатов текущего контроля успеваемости. Тестирование может проводиться на компьютере или на бумажном носителе.

Для проведения тестирования используется программа INDIGO. Обучающемуся предлагается выполнить 30 тестовых заданий разного уровня сложности на зачете и 50 на экзамене. Время, отводимое на тестирование, составляет не более одного академического часа на зачете и не более полутора академических часов на экзамене.

### **Результаты процедуры:**

Результаты тестирования на компьютере имеют качественную оценку «зачтено» – «не зачтено». Оценки «зачтено» по результатам тестирования являются основанием для допуска обучающихся к собеседованию. При получении оценки «не зачтено» за тестирование обучающийся к собеседованию не допускается и по результатам промежуточной аттестации по дисциплине (модулю) выставляется оценка «не зачтено».

Результаты проведения процедуры в обязательном порядке проставляются преподавателем в зачётные/экзаменационные ведомости в соответствующую графу.

## **3.2. Методика проведения приема практических навыков**

**Целью этапа** промежуточной аттестации по дисциплине (модулю), проводимой в форме приема практических навыков, является оценка уровня приобретения обучающимся умений, навыков и сформированности компетенций в результате изучения учебной дисциплины (части дисциплины).

### **Локальные нормативные акты, регламентирующие проведение процедуры:**

Проведение промежуточной аттестации обучающихся регламентируется Положением о текущем контроле успеваемости и промежуточной аттестации обучающихся.

### **Субъекты, на которые направлена процедура:**

Процедура оценивания должна охватывать всех обучающихся, осваивающих дисциплину (модуль). В случае, если обучающийся не проходил процедуру без уважительных причин, то он считается имеющим академическую задолженность.

### **Период проведения процедуры:**

Процедура оценивания проводится по окончании изучения дисциплины (модуля) на последнем занятии по дисциплине (модулю), или в день проведения собеседования, или может быть совмещена с экзаменационным собеседованием по усмотрению кафедры.

**Требования к помещениям и материально-техническим средствам для проведения процедуры:**

Требования к аудитории для проведения процедуры и необходимость применения специализированных материально-технических средств определяются преподавателем.

**Требования к кадровому обеспечению проведения процедуры:**

Процедуру проводит преподаватель, ведущий дисциплину (модуль).

**Требования к банку оценочных средств:**

До начала проведения процедуры преподавателем подготавливается необходимый банк оценочных материалов для оценки умений и навыков. Банк оценочных материалов включает перечень практических навыков, которые должен освоить обучающийся для будущей профессиональной деятельности.

**Описание проведения процедуры:**

Оценка уровня освоения практических умений и навыков может осуществляться на основании положительных результатов текущего контроля при условии обязательного посещения всех занятий семинарского типа.

При отсутствии положительных результатов текущего контроля обучающийся сдает практические навыки в полном объеме согласно перечню практических навыков по билетам в день или накануне зачетного или экзаменационного собеседования.

Для прохождения этапа проверки уровня освоения практических навыков обучающийся должен овладеть всеми практическими умениями и навыками, предусмотренными программой дисциплины (модуля).

**Результаты процедуры:**

Результаты проверки уровня освоения практических умений и навыков имеют качественную оценку «зачтено» – «не зачтено» (зачет) оценка (экзамен). Оценки «зачтено» по результатам проверки уровня освоения практических умений и навыков являются основанием для допуска обучающихся к собеседованию. При получении оценки «не зачтено» за освоение практических умений и навыков обучающийся к собеседованию не допускается и по результатам промежуточной аттестации по дисциплине (модулю) выставляется оценка «не зачтено» или «неудовлетворительно».

Результаты проведения процедуры в обязательном порядке проставляются преподавателем в зачётные/экзаменационные ведомости в соответствующую графу.

### **3.3. Методика проведения устного собеседования**

**Целью процедуры** промежуточной аттестации по дисциплине (модулю), проводимой в форме устного собеседования, является оценка уровня усвоения обучающимися знаний, приобретения умений, навыков и сформированности компетенций в результате изучения учебной дисциплины (части дисциплины).

**Локальные нормативные акты, регламентирующие проведение процедуры:**

Проведение промежуточной аттестации обучающихся регламентируется Положением о текущем контроле успеваемости и промежуточной аттестации обучающихся.

**Субъекты, на которые направлена процедура:**

Процедура оценивания должна охватывать всех обучающихся, осваивающих дисциплину (модуль). В случае, если обучающийся не проходил процедуру без уважительных причин, то он считается имеющим академическую задолженность.

**Период проведения процедуры:**

Процедура оценивания проводится по окончании изучения дисциплины (модуля) в соответствии с расписанием учебных занятий (если промежуточная аттестация проводится в форме зачета) либо в соответствии с приказом о проведении промежуточной аттестации (если промежуточная аттестация проводится в форме экзамена). Деканатом факультета может быть составлен индивидуальный график прохождения промежуточной аттестации для обучающегося при наличии определенных обстоятельств.

**Требования к помещениям и материально-техническим средствам для проведения процедуры:**

Требования к аудитории для проведения процедуры и необходимость применения специализированных материально-технических средств определяются преподавателем.

**Требования к кадровому обеспечению проведения процедуры:**

Промежуточную аттестацию в форме зачета проводит, как правило, преподаватель, ведущий дисциплину (модуль). Промежуточную аттестацию в форме экзамена проводят преподаватели, закрепленные приказом о проведении промежуточной аттестации.

#### **Требования к банку оценочных средств:**

До начала проведения процедуры преподавателем подготавливается необходимый банк оценочных материалов для оценки знаний, умений, навыков. Банк оценочных материалов включает вопросы, как правило, открытого типа, перечень тем, выносимых на опрос, типовые задания. Из банка оценочных материалов формируются печатные бланки индивидуальных заданий (билеты). Количество вопросов, их вид (открытые или закрытые) в бланке индивидуального задания определяется преподавателем самостоятельно.

#### **Описание проведения процедуры:**

Каждому обучающемуся, принимающему участие в процедуре, преподаватель выдает бланк индивидуального задания. После получения бланка индивидуального задания и подготовки ответов обучающийся должен в меру имеющихся знаний, умений, навыков, сформированности компетенции дать устные развернутые ответы на поставленные в задании вопросы и задания в установленное преподавателем время. Продолжительность проведения процедуры определяется преподавателем самостоятельно, исходя из сложности индивидуальных заданий, количества вопросов, объема оцениваемого учебного материала, общей трудоемкости изучаемой дисциплины (модуля) и других факторов.

Собеседование может проводиться по вопросам билета. Результат собеседования при проведении промежуточной аттестации в форме экзамена определяется оценками «отлично», «хорошо», «удовлетворительно», «неудовлетворительно», при промежуточной аттестации в форме зачёта – оценками «зачтено», «не зачтено».

#### **Результаты процедуры:**

Результаты проведения процедуры в обязательном порядке проставляются преподавателем в зачетные книжки обучающихся и зачётные/экзаменационные ведомости и представляются в деканат факультета, за которым закреплена образовательная программа.

По результатам проведения процедуры оценивания преподавателем делается вывод о результатах промежуточной аттестации по дисциплине.

### **3.4. Методика проведения защиты рефератов**

**Целью процедуры** текущей аттестации по дисциплине (модулю), проводимой в форме защиты реферата, является оценка уровня усвоения обучающимися знаний, приобретения умений, навыков и сформированности компетенций в результате изучения части учебной дисциплины.

#### **Субъекты, на которые направлена процедура:**

Процедура оценивания должна охватывать обучающихся, допустивших три и более пропусков лекций. В случае, если обучающийся не проходил процедуру без уважительных причин, то он не допускается к промежуточной аттестации.

#### **Период проведения процедуры:**

Процедура оценивания проводится в конце каждого семестра в соответствии с распоряжением по кафедре.

#### **Требования к помещениям и материально-техническим средствам для проведения процедуры:**

Требования к аудитории для проведения процедуры и необходимость применения специализированных материально-технических средств определяются преподавателем.

#### **Требования к кадровому обеспечению проведения процедуры:**

Процедуру проводит преподаватель, ведущий дисциплину (модуль), как правило, проводящий занятия лекционного типа.

#### **Описание проведения процедуры:**

Каждому обучающемуся, принимающему участие в процедуре, преподаватель определяет тему для реферирования и срок представления реферата. После получения задания обучающийся составляет план и подбирает литературу, консультируется с преподавателем в установленное время. Продолжительность проведения процедуры определяется преподавателем самостоятельно. Реферат

защищается в определенное заведующим кафедры время, результат защиты оценивается «зачтено», «не зачтено».